

## 나선빛인대 재건을 이용한 원위지관절 신전장애의 교정

문경환 · 김진수 · 이동철 · 기세휘 · 노시영 · 양재원

광명성애병원 성형외과

### Correction of Distal Interphalangeal Joint Extension Lag Using Spiral Oblique Retinacular Ligament Reconstruction

Kyung Hwan Moon, M.D., Jin Soo Kim, M.D., Ph.D.,  
Dong Chul Lee, M.D., Sae Hwi Ki, M.D.,  
Si Young Roh, M.D., Jae Won Yang, M.D.

Department of Plastic and Reconstructive Surgery,  
Kwangmyung Sung-Ae General Hospital, Gyungki-do, Korea

**Purpose:** A lot of surgical techniques were tried to correct extension lag of distal interphalangeal joint. Spiral oblique retinacular ligament reconstruction is the one of correction techniques.

**Methods:** From January 2004 to January 2005, a total of 13 extension lag of distal interphalangeal joint corrections were performed using spiral oblique retinacular ligament reconstruction for 11 patients. After dorsal incision exposing from base of distal phalanx to proximal phalanx, the new ligament(half of lateral band or graft tendon) lies distally at the dorsum of the distal phalanx and passes volarly and proximally along the side of the middle phalanx and anterior and obliquely across the front of the proximal interphalangeal joint to the opposite side of the digit at the proximal phalanx.

**Results:** 5 of 6 mallet finger deformities and 7 swan neck deformities were corrected, which were both extension lag of distal interphalangeal joint and hyperextension of proximal interphalangeal joint.

**Conclusion:** As a result, spiral oblique retinacular ligament reconstruction is an effective and recommendable method for correction of mallet finger deformity and swan neck deformity.

**Key Words:** Mallet finger deformity, Swan neck deformity, Spiral oblique retinacular ligament

Received February 17, 2006

Revised April 21, 2006

**Address Correspondence :** Jin Soo Kim, M.D., Ph.D., Department of Plastic and Reconstructive Surgery, Kwangmyung Sung-Ae General Hospital, 389 Chulsan 3-dong, Kwangmyung-si, Gyungki-do 423-711, Korea. Tel: (02) 2680-7238 / Fax: (02) 2615-7218 / E-mail: pskm@paran.com

### I. 서론

수지 원위지관절의 신전 불능을 일으키는 문제로는 망치손가락변형(mallet finger deformity)과 백조목변형(swan neck deformity) 등이 있으며 백조목변형은 원위지관절의 신전 불능에 대한 보상으로 중위지관절의 과신전 변형을 함께 초래한다. 이를 재건하는 방법 중 하나로써 나선빛인대(spiral oblique retinacular ligament) 재건은 원위지관절에 인위적인 견고정(tenodesis)을 만들어 주는 술식으로 원위지골 기저부에서 근위지골까지 위치시킨 인대가 근위지관절의 능동적 신전 운동시 수장판의 역할을 하며 근위지관절의 과신전을 막아주고 동시에 원위지관절을 수동적으로 신전시켜 주게 된다.<sup>1-5</sup>

저자들은 Littler<sup>1,2</sup>와 Thompson 등<sup>3</sup>이 제안한 나선빛인대 재건을 시술하여 원위지관절의 신전장애를 교정하였고 그 결과를 추적관찰 하였다.

### II. 재료 및 방법

#### 가. 대상

2004년 1월부터 2005년 1월까지 원위지관절의 신전장애를 보이는 11명의 환자, 13개의 수지를 대상으로 시술하였다. 초기 손상 유형은 완전 절단상 5례, 불완전 절단상 3례, 압계손상 5례였으며 변형유형은 망치손가락변형 6례, 백조목변형 7례였다. 11명의 환자 중 남자는 10명, 여자는 1명이었고, 환자의 나이는 20세에서 59세로 평균연령은 38.3세였다. 교정 후 평균 추적관찰 기간은 11개월이었다. 술전 평균 근위지관절 운동범위는 평균 굴곡각 33.8였으며 근위지관절의 능동적 신전이 되지 않는 환자는 대상에서 제외하였다(Table I).

#### 나. 수술방법

나선빛인대 재건은 기존 신전건의 외측띠의 절반을 사용하는 방법과<sup>1,2</sup> 건이식을 이용한<sup>3,5</sup> 2가지 술식이 있으며 저자들은 다음의 2가지 술식을 환자의 건상태에 따라 다르게 적용하여 시술하였다.

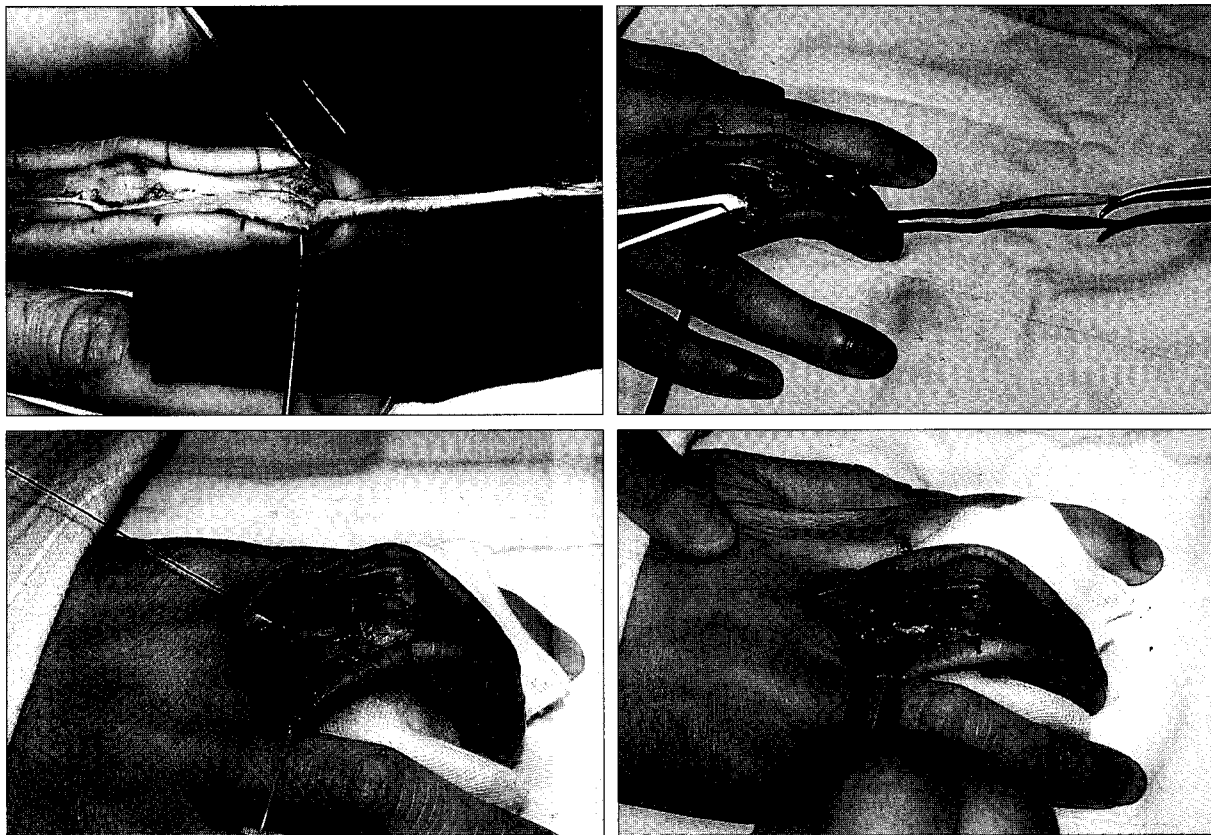
**Table I.** Patient Profile

Pt. no.	Sex	Age	Finger	Type of injury	Type of deformity	F/U duration
1	M	39	Rt. ring	Crushing*	Mallet finger	9 months
2	M	34	Lt. index	Complete**	Mallet finger	14 months
			Lt. middle	Complete	Mallet finger	14 months
3	M	55	Rt. ring	Incomplete***	Mallet finger	8 months
4	M	59	Rt. index	Incomplete	Mallet finger	11 months
5	M	21	Rt. index	Complete	Mallet finger	10 months
6	M	26	Lt. index	Crushing	Swan neck	10 months
7	F	51	Rt. middle	Complete	Swan neck	21 months
8	M	28	Lt. ring	Crushing	Swan neck	8 months
9	M	56	Lt. ring	Crushing	Swan neck	10 months
10	M	33	Lt. ring	Crushing	Swan neck	11 months
11	M	20	Rt. index	Complete	Swan neck	9 months
			Rt. middle	Incomplete	Swan neck	9 months

\* Crushing: Crushing injury

\*\* Complete: Complete amputation

\*\*\* Incomplete: Incomplete amputation



**Fig. 1.** Surgical method (Above, left) Division of lateral band half. (Above, right) Tunneling volarly and proximally along the side of the middle phalanx and across the front of the proximal interphalangeal joint to the opposite side of the digit at the proximal phalanx. (Below, left) Tendon interposition to the proximal phalangeal bone with pull-out suture technique. (Below, right) Tendon interposition to the proximal phalangeal bone with pull-out suture technique.

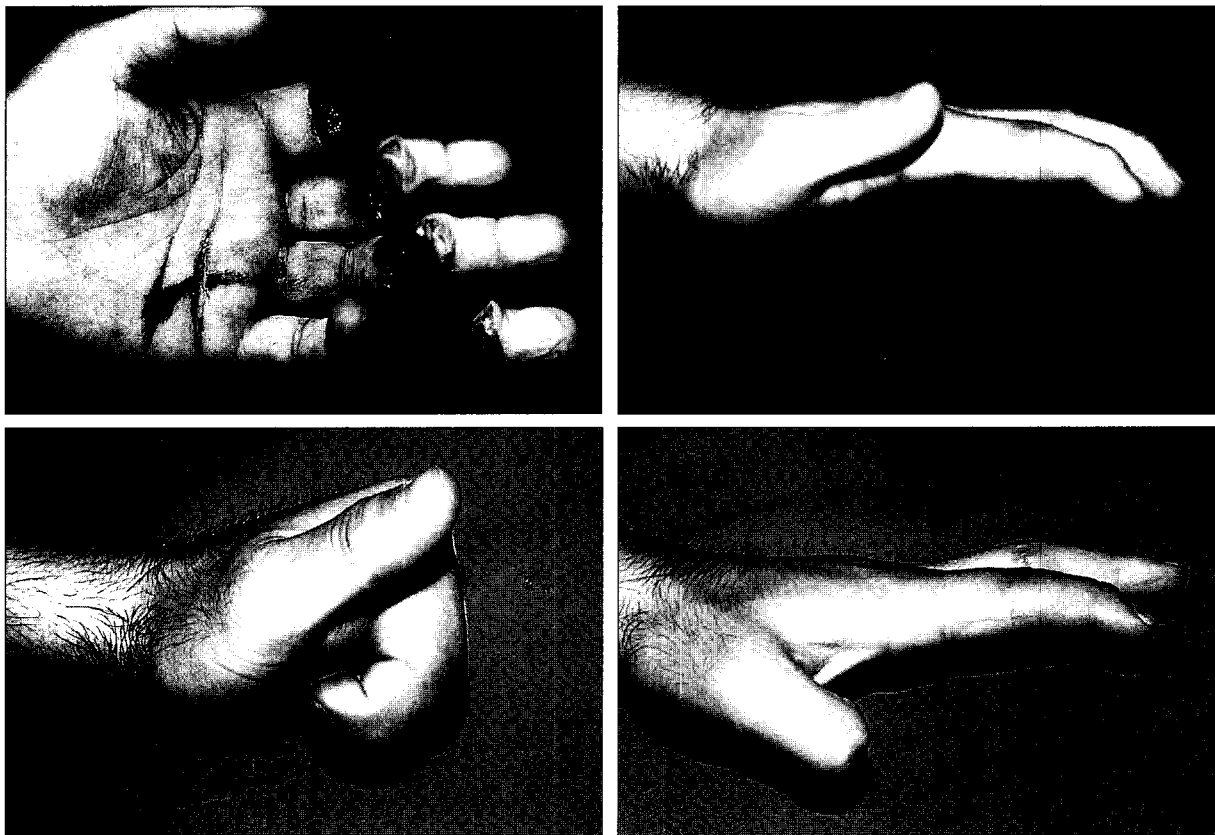
수지의 등쪽에 중수지관절에서 원위지관절까지 정중절개를 가하여 신전건을 노출시키고 외측띠를 확인하였다. 외측띠가 장력을 견딜 수 있는 충분한 강도일 경우에는 외측띠를 이용하였고 외측띠가 약하거나 없는 경우는 긴손바닥힘줄이나 발바닥힘줄을 이용한 건이식을 시행하였다. 외측띠를 사용하는 경우는 외측띠의 절반을 건부착 부위만 남긴 채 박리하였고 건이식의 경우는 pull-out suture technique으로 채취한 건을 원위지골 기저부에 고정하였다. 분리시킨 외측띠는 동측의 중위지관절 원위부에 혈관경과 중위지골 사이에 구멍을 뚫고 굴건의 표재층으로 반대측 근위지골까지 건이 활주 할 수 있는 경로를 만들었다. 건을 경로에 따라 위치시키고 반대측 근위지골의 측부에 구멍을 뚫어 원위지 관절은 완전히 신전되도록, 근위지 관절은 0에서 10정도 굴곡되도록 긴장을 유지하며 건을 뚫어놓은 뼈의 안쪽으로 위치시켜 pull-out suture technique으로 고정하였다(Fig. 1). 고정과 보호를 위해 손등쪽에 중립 자세로 부목을 시행하였고 수술 후 3일에서 7일 내에 가급적 빨리 능동적 수지운동을 시행하였다. 수술 2주 경에 피부봉합을 발사하고 퇴원 후에도 지속적인 능동적, 수동적 수지운동을 시행하였다.

### III. 결 과

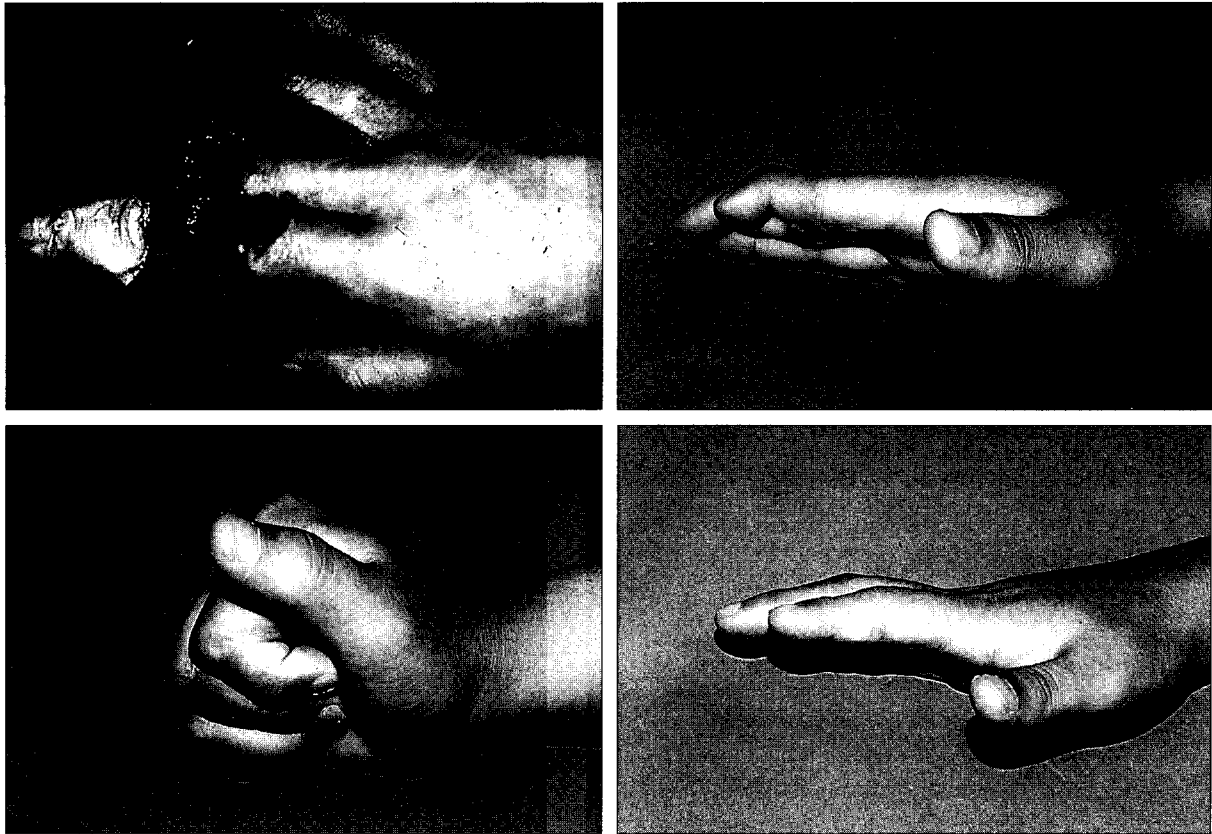
총 13례 중 12례에서 변형이 개선되었고 1례에서 개선되지 않았다. 변형 유형별로는 백조목변형은 7례 모두에서 개선되었고 망치손가락변형은 6례 중 5례가 개선되었다. 개선된 12례에서 원위지관절은 능동적 신전운동 시 평균 굴곡각 33.8에서 11.1로 22.7 개선되었고 7례의 백조목변형의 근위지관절은 능동적 신전운동 시 평균 17.1의 과신전 상태에서 20의 굴곡상태로 개선되었다(Fig. 2, 3). 개선된 증례 중 5번 증례는 외측띠를 이용한 재건을 시행하였다가 술후 1개월째 자연성 인대파열에 의해 변형이 재발하여 다시 발바닥힘줄을 이용하여 재건하였으며, 4번 증례는 능동적 신전운동 시 원위지관절의 술전 40 신전불능 상태가 술후 45로 교정되지 않았다(Table II).

### IV. 고 찰

망치손가락변형과 백조목변형은 원위지 관절의 신전장애를 유발한다. 비외상원 원인은 1) 뇌졸중 발작이나 뇌성마비 등의 경련성 질환, 2) 류마티스 관절염, 3) 전신적으로



**Fig. 2.** (Above, left) Initial injury view of a 34-year-old male. (Above, right) Preoperative view: extension lag of index & middle finger. (Below, left) Postoperative view of the patient 12 months after the reconstruction. (Below, right) Postoperative view of the patient 12 months after the reconstruction.



**Fig. 3.** (Above, left) Initial injury view of a 20-year-old male. (Above, right) Preoperative view: extension lag of index & middle finger. (Below, left) Postoperative view of the patient 8 months after reconstruction. (Below, right) Postoperative view of the patient 8 months after the reconstruction.

**Table II.** Preoperative and Postoperative Range-of-Motion Measurements

Pt. No.	Preoperative active motion		Postoperative active motion	
	PIP*	DIP**	PIP	DIP
	(Extension/Flexion)	(Extension/Flexion)	(Extension/Flexion)	(Extension/Flexion)
1	20/75	30/65	40/50	15/55
2	20/45	35/75	10/55	20/70
	15/60	35/80	20/70	0/90
3	25/90	20/30	30/85	0/30
4	5/55	40/50	35/50	45/40
5	20/45	30/60	30/45	15/35
6	+ 5/105	30/60	30/85	0/45
7	+ 30/105	35/35	25/110	15/35
8	+ 35/85	20/60	20/75	0/50
9	+ 5/80	45/60	20/95	20/65
10	+ 15/75	30/45	15/110	0/70
11	+ 15/85	50/60	10/80	5/60
	+ 15/100	40/35	20/90	10/35

\* PIP: Proximal interphalangeal joint

\*\* DIP: Distal interphalangeal joint

인대의 이완이 있는 경우, 4) 활막염 등이 있으며, 외상성 원인은 1) 외상에 의한 중위지관절 수장판의 이완, 2) 망치 손가락변형이 오래 지속된 경우, 3) 중위지골의 골절이 과신전 된 상태에서 유합된 경우, 4) 복합적인 관절 및 신전건의 손상 등이 있다.<sup>6</sup> 환자들은 주로 미용적인 문제와 기능적으로는 주머니에 손을 넣거나 장갑을 낄 때 굴곡된 원위지 관절에 방해가 받게 되고 나아가 수지의 굴곡시 한번에 자연스럽게 굴곡되지 않고 두 단계에 걸쳐 굴곡되는 현상이 발생하여 불편과 기능의 장애를 호소하게 된다. 이런 경우 적극적인 수술적 교정이 필요하며 나선빗인대 재건이 교정술 중 하나로 고려될 수 있다. 원위지관절의 신전장애가 있어 교정이 필요한 경우 기능적 위치(functional position)으로 관절고정술을 시행하거나 건박리술, 신전건의 부착부위부터 중위지골 배부의 신전건 또는 중수지골 부위의 신전건까지 건이식술을 이용한 재건 또는 나선빗인대 재건을 이용한 dynamic tenodesis 방법이 보고되었다.

사지대인대(Oblique retinacular ligament) 재건은 Littler<sup>1,2</sup>가 1966년 처음 발표한 이래로 여러 술자들에 의해 시술되어 왔으며 1978년 Thompson 등<sup>3</sup>은 기존의 술식을 변형하여 건이식을 이용한 나선빗인대 재건으로 발전시켰다. 이 술식의 개념은 인위적인 견고성을 만들어 주는 술식인데 원위지골 기저부에서 근위지골까지 위치시킨 인대가 원위지관절의 능동적 신전운동 시 인대가 단순히 당겨지는 효과에 의해 원위지관절의 수동적 신전이 이뤄지게 되며 이를 "dynamic tenodesis"라고 부른다. 중위지관절의 수장부에 위치한 인대가 수장판의 역할을 하며 과신전을 교정, 예방하게 되는 효과를 동시에 얻을 수 있다.

저자들은 절단 또는 압좌상 후 발생한 원위지관절의 신전장애를 보이는 환자를 대상으로 재건을 시행하였으며 6, 8, 10번의 증례는 폐쇄, 개방성 망치손가락변형에 중위지관절 수장판의 이완이 동반되어 발생한 백조목변형이었으며 나머지 증례들은 모두 원위지 혹은 중위지 관절에서 굴건과 신전건의 복합손상과 관절손상 후 발생한 원위지관절의 신전장애였다. 손상이 심했던 후자의 증례들은 필요에 따라 1차적으로 굴건의 유착박리술 또는 굴건의 재건술 후 지속적인 물리치료를 시행하면서 수지관절의 운동범위를 최대한 향상시킨 후 변형의 교정을 시행하였다. 수술의 대상을 선정시 근위지관절의 능동적 신전에 의해서 원위지관절의 수동적 신전이 되므로 근위지관절의 능동적인 신전이 되지 않는 경우 관절고정술 또는 기타의 신전건이식술을 시행하였다. 1례를 제외하고 12례에서 변형이 교정되었는데 교정되지 않은 1례는 단순 방사선사진 상 관

절의 손상과 퇴행성 변화가 진행되고 있어 다른 증례에 비해 중위지관절과 원위지관절의 움직임이 원활하지 않아 결과가 좋지 않았던 것으로 판단되며 본 술기의 적응증을 결정할 때 반드시 원위지관절과 중위지관절의 초기 손상 정도와 술전 운동범위를 파악하여 원활한 경우 시술하여야 좋은 결과를 얻을 수 있다고 생각된다.

기존의 외측띠를 이용한 증례 중 1례에서 지연성 인대 파열에 의해 변형이 재발되어 다시 인대이식을 이용한 재건을 시행하였는데 원인은 외측띠가 장력을 견딜 정도의 충분한 강도가 없었던 것이라 생각되며 저자들의 경험상 외측띠를 이용하는 경우 외측띠의 굵기, 주변조직의 상처 정도와 분리 후 외측띠를 당겨보았을 때 안정되게 원위지관절이 신전되는지를 잘 확인하여 시행하여야 하며, 상대적으로 인대이식술을 이용한 재건이 적당한 장력을 조절하기가 더 용이하고 충분한 강도를 얻을 수 있어 공여부의 흉터 문제를 제외하고는 더 안전한 술식으로 사료된다.

결과에서 중위지관절의 과신전은 교정되었지만 상대적인 굴곡변형이 발생하였는데 시술 시 위치시킨 건의 장력을 강하게 한 것으로 생각되나 물리치료를 통해 점차 굴곡 변형이 줄어드는 것을 관찰할 수 있었다

## V. 결 론

저자들은 나선빗인대 재건을 시행하여 수지 손상 후 발생한 원위지관절의 신전장애를 교정하였으며 이는 원위지관절의 신전불능 뿐만 아니라 백조목변형의 근위지관절의 과신전 변형도 동시에 교정할 수 있는 유용한 방법이라고 사료된다.

## REFERENCES

1. Littler JW: The finger extensor mechanism. *Surg Clin North Am* 47: 415, 1967
2. Littler JW, Colley SG: Restoration of the retinacular system in hyperextension deformity of the interphalangeal joint. *J Bone Joint Surg* 47: 637, 1965
3. Thompson JS, Littler JW, Upton J: The spiral oblique retinacular ligament(SORL). *J Hand Surg* 3: 482, 1978
4. Kilgore ES Jr, Graham WP 3rd: Operative treatment of swan neck deformity. *Plast Reconstr Surg* 39: 468, 1967
5. Kleinman WB, Petersen DP: Oblique retinacular ligament reconstruction for chronic mallet finger deformity. *J Hand Surg* 9: 399, 1984
6. van der Meulen JC: The treatment of prolapse and collapse of the proximal interphalangeal joint. *Hand* 4: 154, 1972