

급성 수부 손상 후 발생한 보우선

김탁호 · 정성모 · 이내호 · 양경무

전북대학교 의학대학 성형외과학교실

The Beau's Line Secondary to Acute Hand Injury

Tak Ho Kim, M.D., Sung Mo Chung, M.D.,
Nae Ho Lee, M.D., Kyung Moo Yang, M.D.

Department of Plastic and Reconstructive Surgery, Medical
School, Chonbuk National University, Jeonju, Korea

Beau first described transverse depressions of the fingernails after an acute febrile illness in 1846. It was the result of the temporary arrest of nail matrix formation. The transient interference of nail growth rate is usually induced by disability caused by severe systemic disease. Such as Raynaud disease, myocardial infarction, pulmonary embolism, acute renal failure, psoriasis and dysmenorrhea were reported to be the cause of Beau's line. The trauma caused either in a hand or in a forearm was also reported to be the cause of Beau's line.

We experienced patients with Beau's line, two cases secondary to fingertip injury and one case due to fracture in radius. They had Beau's lines in all fingers of traumatized hand and nails of opposite hand were normal. During the follow-up, the growth rate of traumatized fingernails were normal and there was no complication.

Key Words: Beau's line, Hand injury

I. 서 론

보우선(Beau's line)은 1846년 장티푸스 환자에서 발열 후 가로방향의 홈이 조갑에 발생한 것을 보우가 처음 관찰하여 보고하였으며 이후 레이노드병, 심근경색, 폐색전증,

Received April 7, 2006

Revised May 17, 2006

Address Correspondence: Tak Ho Kim, M.D., Department of Plastic and Reconstructive Surgery, Chonbuk National University Hospital, 634-18, Keumam-dong, Dukjin-gu, Jeonju, Chonbuk 561-712, Korea. Tel: 063) 250-1860 / Fax: 063) 250-1866 / E-mail: takky@dreamwiz.com

* 본 논문은 2004년 제 56차 대한성형외과학회 춘계학술대회에서 구연 발표되었음.

급성신부전, 건선 및 월경불순 등에서 보고되었다.

보우선은 이러한 전신 및 국소질환으로 인해 일시적으로 조갑기질에 성장장애가 발생한 후 다시 자라남에 따라 발생된다. 일반적으로 손가락의 조갑은 1주일에 약 1 mm 정도의 성장속도를 보이게 되는데, 보우선에서부터 자라난 길이를 이용하여 조갑 성장에 장애를 줄 만한 질환이 있었던 시기를 후향적으로 추정할 수도 있다.¹

또한 보우선은 주관절 탈골, 요골 및 척골 골절,² 정중신경 손상 등의 환자에서도 보고되어지고 있어 수부 손상 후에도 발생할 수 있다. 저자들은 수지첨부 손상 후 발생한 보우선 2례, 요골골절 후 발생한 보우선 1례를 관찰하였다. 수부 손상 후 발생한 보우선에 관한 문헌은 드물게 보고되고 있기에 문헌고찰과 함께 보고하는 바이다.

II. 증 례

증례 1

36세 남자 환자로 기계벨트에 우측 무지가 끼면서 발생한 수지 첨부 손상으로 본원 응급실로 내원하였다. 무지 원위지골의 원위부 1/4 지점에 골절이 있었고, 절단지는 소실된 상태였다. 환자는 우측 3수지를 이용한 교차수지피판술을 시행 받았다. 외래 추적관찰 중 환측의 다섯 손가락 손톱 모두에 가로방향의 홈이 있는 것을 발견하였다. 보우선에서 손톱위허물(eponychium)까지의 거리는 측정당시 무지에서 7 mm, 중지, 중지와 약지는 8 mm, 소지는 6.5 mm였고, 손톱의 성장속도를 1주당 1 mm로 고려했을 때 수상시기와 거의 일치하였다 (Fig. 1).

증례 2

25세 남자 환자로 교통사고 후 발생한 우측 요골골절로 본원 정형외과에서 개방적 정복술 및 내고정술 시행받고 퇴원하였다. 반흔개선 목적으로 수상 후 9주경에 본원 성형외과를 내원하였고 보우선이 있음을 관찰하였다. 보우선에서 손톱위허물까지의 거리는 다섯손가락 평균 8 mm였다. 환자는 요골골절 외 동반된 수상은 없었으며 다른 기저 질환도 갖고 있지 않았다. 수상당시 우측 상지의 신경 및 건 손상은 없었으며 특별한 합병증도 없는 상태였다. 또한 외래 추적관찰 중 21주경에 보우선이 완전히 소실되었음을 관찰하였다 (Fig. 2).

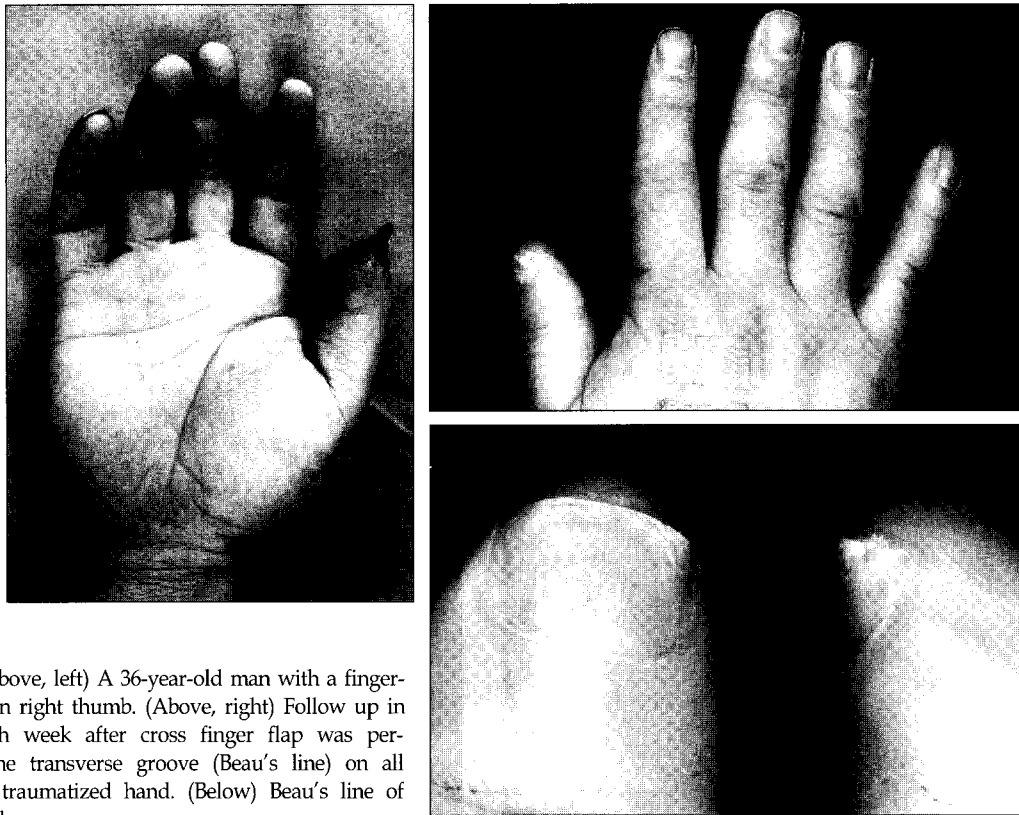


Fig. 1. (Above, left) A 36-year-old man with a fingertip injury in right thumb. (Above, right) Follow up in the seventh week after cross finger flap was performed. The transverse groove (Beau's line) on all fingers of traumatized hand. (Below) Beau's line of right thumb.

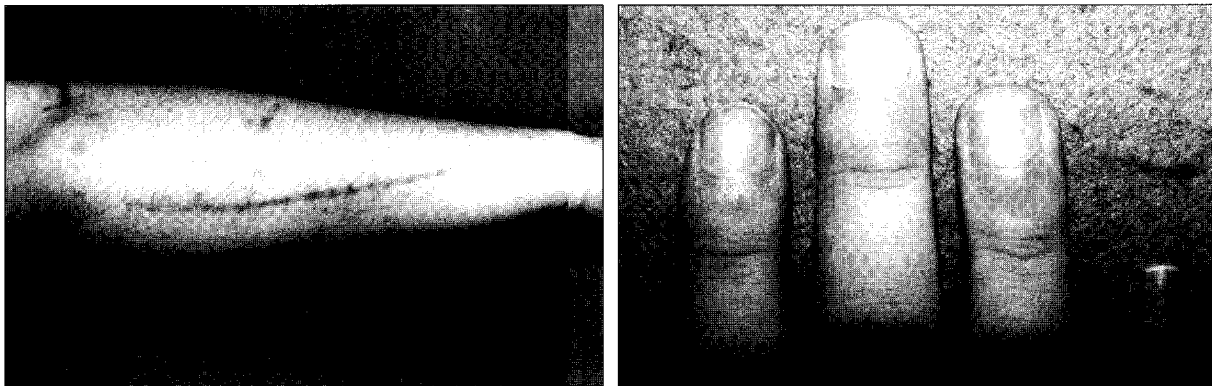


Fig. 2. A 25-year-old man with radius fracture. (Left) The long incision scar due to the operation. (Right) Note the Beau's line on the nails of affected hand.

증례 3

18세 남자 환자로 우측 제3수지가 문틈에 끼면서 발생한 원위지골 1/3지점의 완전절단으로 재접합술 시행받고, 특별한 합병증 없이 퇴원하였다. 외래 추적관찰 중 환측의 2, 3, 4, 5수지에서 보우선이 관찰되었다.

III. 고 찰

1846년 Joseph Honoré Simon Beau는 장티푸스 환자에

서 중증의 급성발열 후 조갑과 모발이 소실되고, 경한 환자에서는 조갑에 가로방향의 홈(groove)이 발생하여 조갑이 자람에 따라 앞으로 전진하는 것을 관찰하였다. 또한 조갑의 성장속도를 고려했을 때 이것이 급성 발열이 있었던 시기와 일치하는 것으로 미루어 보아, 후향적으로 어떠한 질환이 있었던 시기를 추정할 수 있다고 하였다.¹

이러한 조갑의 변화가 Beau에 의해 처음 보고된 후, 레이노드병, 심근경색, 폐색전증, 급성신부전, 건선, 월경불순 환자에서도 발생될 수 있다고 보고되었다.³

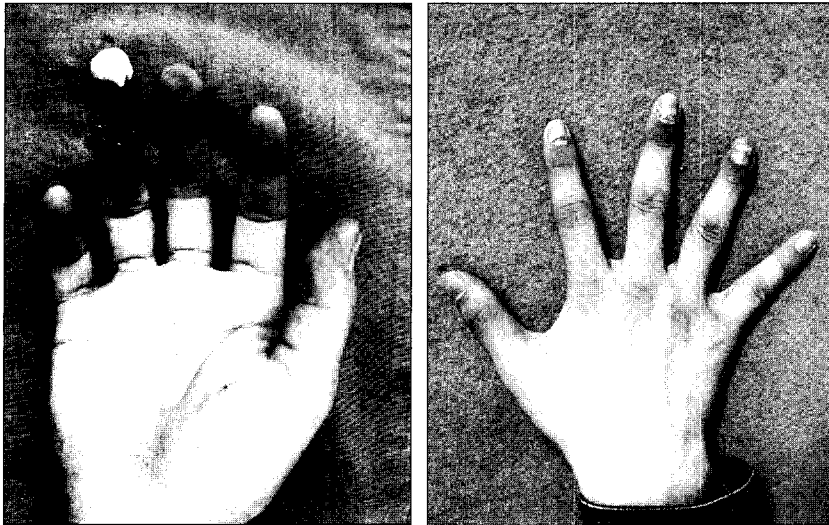


Fig. 3. (Left) An 18-year-old man with complete amputation of right 4th finger. (Right) Follow-up in 2 months after the microreplantation. Note the Beau's lines on 2nd, 3rd, 4th and 5th fingers of traumatized hand.

또한 급성 수부 및 상지 손상 환자에서도 이러한 보우선이 보고되었는데, Roberts⁴는 과상골절(supracondylar fracture) 환자에서 환측의 다섯손가락 전부에서 보우선이 관찰되었다고 보고하였다. 또한 Bali 등³은 교통사고 후 주관절이 탈골된 환자에서 보우선이 발생하였다고 보고하였으며, 이 환자에서 골 손상이나 신경 손상은 없었다고 하였다. 이에 Bali 등³은 골이나 신경 손상 없이 보우선이 발생하였고, 저자들이 자율신경기능(autonomic nerve function)에 대한 검사가 제대로 이루어지지 않았기에 자율신경진탕(autonomic neuropraxia)과 연관된 외상이 보우선의 발생에 영향을 주었을 것이라고 추정하였다.

Edel 등⁵은 반사성교감신경이영양증(reflex sympathetic dystrophy)환자에서 발생한 보우선을 보고하였으며, 그의 논문에서 반사성교감신경이영양증의 초기에 교감신경탈신경(sympathetic denervation)이 조갑기질의 성장을 저해하는 것 같다고 설명하였다.

Ross 등⁶은 정중신경 손상 환자에서 무지, 인지 그리고 중지의 조갑성장이 약지나 소지보다 떨어져 있는 것을 발견하고 신경 손상이 조갑성장에 영향을 미친 것 같다고 추정하였으나 정확한 기전이나 이를 뒷받침하는 문헌 등은 찾을 수 없다고 하였다.

본원에서는 수지침부 손상 환자 2례, 요골골절 환자 1례

에서 보우선이 발생한 것을 관찰하였다. 3명의 환자 모두 외래 추적관찰 동안 반사성교감신경이영양증을 비롯한 특별한 합병증은 보이지 않았다. 저자들은 보우선의 발생 원인은 정확히 밝혀지지 않았지만 수부 손상 역시 조갑의 성장을 일시적으로 저해할만한 전신 및 국소질환의 하나로 간주될 수 있고, 수부 손상 후 발생한 증례는 혼하지 않기에 문헌고찰과 함께 보고하는 바이다.

REFERENCES

1. Weismann K: J.H.S Beau and his descriptions of transverse depressions on nails. *Br J Dermatol* 97: 571, 1977
2. Price MA, Bruce S, Waidhofer W, Weaver SM: Beau's lines and pyogenic granulomas following hand trauma. *Cutis* 54: 246, 1994
3. Bali SL, Hassan AN: Beau's lines following elbow dislocation. *Injury Extra* 36: 125, 2005
4. Roberts S: Post-traumatic Beau lines. *Injury* 24: 637, 1993
5. O'Toole EA, Gormally S, Drumm B, Monaghan H, Watson R: Unilateral Beau's lines in childhood reflex sympathetic dystrophy. *Pediatr Dermatol* 12: 245, 1995
6. Ross JK, Ward CM: An abnormality of nail growth associated with median nerve damage. *J Hand Surg* 12: 11, 1987