

다빈치 수술로봇을 이용한 흉부수술 1예 보고

김대준* · 정경영* · 박인규* · 박성용*

First Experience of Thoracic Surgery with the *da Vinci*TM Surgical System in Korea

Dae Joon Kim, M.D.*, Kyung Young Chung, M.D.*, In-Kyu Park, M.D.*, Sung Yong Park, M.D.*

Video-assisted thoracoscopic surgery has gained a broad acceptance for various thoracic lesions because it is the minimally invasive surgery with little tissue trauma, less pain, improved cosmetic results and short recovery time. However, there are some limitations for this method, such as restricted visual sensory information to a two-dimensional image and limited maneuverability of the tips of the instruments. To overcome these limitations, advanced technology has been introduced and the *da Vinci*TM Surgical System (Intuitive Surgical Inc, Mountain View, CA, USA) became available in 2001. In Korea, the *da Vinci*TM Surgical System was introduced in Severance hospital (Yonsei University College of Medicine) in May 2005, and approved by KFDA in July 2005. Herein, we report the first experience of robot-assisted thoracic surgery with the *da Vinci*TM Surgical System in extirpation of a large teratoma in anterior mediastinum.

(Korean J Thorac Cardiovasc Surg 2006;39:482-485)

Key words: 1. Robotics
2. Mediastinal neoplasm

증 례

28세 남자 환자가 우연히 발견된 전종격동 종괴를 주소로 내원하였다. 환자는 과거력상 9년 전 간질(epilepsy) 진단 후 약물치료를 받아왔으며, 내원 보름 전 사다리에서 작업 중 경련으로 추락하며 발생한 제1요추부 골절로 인근 병원을 내원, 방사선학적 검사 중 전종격동 종괴가 발견되었다. 내원 당시 이학적 검사상 특이소견은 없었으며, 흉부X선 및 컴퓨터 단층 촬영상 직경 10 cm 크기의 종괴가 관찰되었는데(Fig. 1) 내부는 고형성분과 낭종성분이 혼재된 양상을 보여 기형종 의심하에 절제수술을 계획하였다.

1) 술 전 처치

이중기관삽관튜브(double lumen endotracheal tube)를 삽입하고, 중심정맥도관을 삽입한 후 환자를 반측와위(semi-lateral decubitus position, 30 degree)로 위치시켰다. 투관삽관(port replacement)은 후방액와선상의 8번 늑간에 카메라 포트(camera port)를, 전방액와선상의 7번 늑간 및 정중액와선상의 5번 늑간에 *da Vinci* 8 mm port를 삽입하였다(Fig. 2A). 마지막으로 흡인도관(suction catheter) 및 종양적출을 위해 검사돌기 하부에 약 4 cm의 정중절개를 가하였다.

2) 로봇의 set-up

수술에 이용한 다빈치 수술로봇(*da Vinci*TM Surgical System: Intuitive Surgical Inc, Mountain View, CA, USA)은 크

*연세대학교 의과대학 신촌세브란스병원 흉부외과학교실

Department of Thoracic & Cardiovascular Surgery, Yonsei University College of Medicine

논문접수일 : 2006년 1월 31일, 심사통과일 : 2006년 2월 15일

책임저자 : 김대준 (120-752) 서울시 서대문구 신촌동 134, 연세대학교 의과대학 신촌세브란스병원 흉부외과학교실

(Tel) 02-2228-2140, (Fax) 02-393-6012, E-mail: kdjcool@yumc.yonsei.ac.kr

본 논문의 저작권 및 전자매체의 지적소유권은 대한흉부외과학회에 있다.

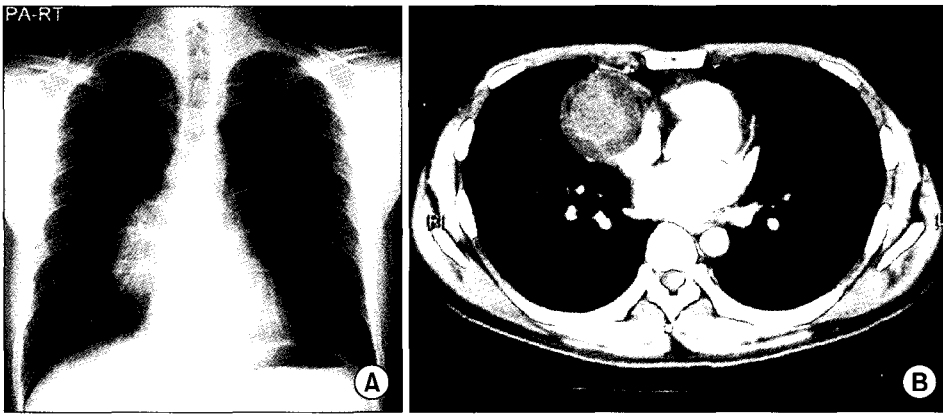


Fig. 1. Preoperative chest PA (A) and chest CT scan (B).



Fig. 2. (A) Set-up of a da Vinci camera and two robotic arms. (B) Surgeon console.

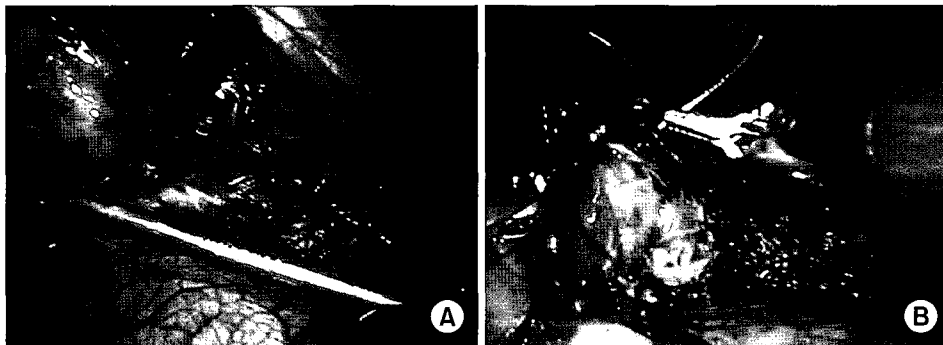

Fig. 3. (A) Tissue dissection was done with a Cadiere forceps and hook electrocautery. (B) Lung parenchyma was repaired with a continuous suture using EndoWrist needle drivers.

게 세 부분으로 구성되어 있는데, 첫째, 로봇팔(robotic arms) 부분으로서 네 개의 로봇 팔이 장착되어 있으며, 둘째, 외과의사가 앉아서 조작을 하게 되는 외과의사 작업대(surgeon console), 셋째, 로봇팔과 외과의사 작업대 간을 연결하는 통합조절카트(integrative control cart)로 이루어져 있다. 술자는 인체공학적으로 설계된 외과의사 작업대에 앉아서 팔꿈치를 지지대에 올려놓고 컴퓨터가 제어하는 운동크기조절(motion scaling)제어 시스템의 도움을 받아 자연적으로 발생하는 미세한 손떨림(natural tremor)을 제

거한 상태에서 입체영상과 자유도 7을 구현하는 기구들을 사용하여 원격에서 수술을 시행하였다(Fig. 2B).

3) 수술방법

카메라 포트를 통해 30도 내시경을 삽입한 후 흉강을 관찰하였다. 전종격동에 피막이 잘 발달한 단단해 보이는 종괴가 관찰되었으며, 우측 폐와 일부 유착이 관찰되었다. Cadiere forceps를 이용하여 종괴를 잡은 후 hook electrocautery를 이용하여 심낭 부위부터 박리를 시작하였다(Fig.

3A). 외과의사 작업대에서 카메라의 위치를 조절해가면서 종괴를 박리하였으며, 우폐와의 유착부분은 침습이 없는 것으로 생각되어 hook electrocautery로 부분절제하였다. 절제한 폐부분은 비흡수성 봉합사를 이용하여 연속봉합을 하였다(Fig. 3B). 종괴는 비교적 쉽게 박리되었으며, 절제 후 검상돌기 하부의 절개창을 통하여 체외로 제거하였다. 지혈 및 흉강세척을 하고 한 개의 흉관을 삽입한 후 상처 봉합을 하고 수술을 종료하였으며, 총 수술시간은 약 240 분이었다.

4) 수술 후 경과

수술종료와 함께 기관튜브를 제거하고 병실로 이송하였으며, 활력징후는 양호한 상태로 유지되었다. 흉관배액량은 수술 후 1일째 210 cc, 2일째 110 cc로 수술 후 3일째 흉관을 제거하고 퇴원하였다. 수술 후 7일째 외래내원 시 확인한 조직병리검사상 기형종(mature cystic teratoma)으로 진단되었으며, 이후 별도의 진통제 처방 없이 직장생활로의 복귀가 가능하였다.

고 찰

1987년 최초로 복강경을 이용한 담낭절제술이 시행된 이래 현재까지 내시경수술(endoscopic surgery)은 많은 발전이 있어왔다. 비디오흉강경수술의 경우 수술 후 흉통의 감소, 우수한 미용효과 및 빠른 회복기간 등의 장점이 있으나[1,2], 시야가 2차원 평면에 국한되어 있고 기구들의 움직임에 제약이 있는 것이 제한점이었다. 이를 극복하고자 여러 로봇시스템이 개발되었으나, 최근 Zeus system (Computer Motion Inc, Santa Barbara, CA, USA)을 생산하는 회사에 합병되어 현재는 거의 다빈치 수술로봇이 이용되고 있다. 국내에는 다빈치 수술로봇이 2005년 5월 연세대학교 의과대학 세브란스병원에 도입되고, 7월에 식품의약품안전청의 승인을 받아 수술에 이용되기 시작하였다. 수술로봇이란 환자와 직접 접촉하는 수술과정의 전체 혹은 일부분을 로봇이 담당함으로써 기존에 불가능하던 수술을 가능하게 하거나, 시술의 정확성과 성공률을 높이거나 또는 시술시간 및 비용의 단축 등을 목적으로 개발되어 왔다. Zeus system과 다빈치 수술로봇은 비슷한 기구지만 크게 두 가지 차이가 있는데, 첫째, Zeus system은 흉강경수술과 같이 평면영상을 보면서 수술하는데 비해 다빈치 수술로봇은 입체영상(stereoscopic image)하에 수술이 이루어진다는 사실이다. 둘째, Zeus system은 일반 흉강경

수술에 사용되는 기구와 동일한 기구를 사용하여 수술하는데 비해(자유도 5구현), 다빈치 수술로봇은 수술기구가 사람의 손목처럼 마음대로 구부리지는 동작을 구현함(EndoWrist system, 자유도 7구현)으로써, 마치 환자의 바로 앞에서 직접 보면서 하듯이 자유로운 동작을 구사하는 수술이 가능하다는 것이다[3]. 이러한 로봇수술은 거의 모든 영역에서 사용이 가능한데, 구미에서는 비뇨기과, 심혈관외과, 일반외과 등에서 활발히 이용되고 있으며, 특히 미국에서는 최근 비뇨기과영역에서 전립선암에 대한 로봇수술의 엄청난 증가가 있었다.

일반흉부영역에서의 로봇수술은 비뇨기과나 심혈관외과 수술에 비해 많이 시행되지는 않았는데, 2 cm 크기의 후종격동종양에 대한 수술이 2002년에 처음 보고되었으며[4], 전종격동종양의 경우에는 2.5 cm 크기의 흉선종에 대하여 정중흉골절개를 동반한 로봇수술이 2001년에 보고되었다[5]. 이후 다빈치 수술로봇을 이용한 수술은 식도 절제술[6] 및 폐엽절제술[7] 등으로 그 범위가 확대되고 있다.

수술 시에는 환자의 자세 및 포트(port)들의 위치가 중요한 것으로 알려져 있는데, 이는 다빈치 수술로봇의 통합조절카트의 위치가 제한되어 있으며, 포트들이 너무 가까우면 로봇팔들끼리 간섭이 일어나 수술이 어려워지기 때문이다. 본 증례에서도 환자의 자세 설정 및 포트 위치 설정에 시간을 많이 할애하였으며, 포트들 간에 어른 주먹 한 개가 들어갈 정도의 간격을 두었더니 로봇팔들 간의 간섭 없이 수술이 가능하였다. 외과의사 작업대는 인체공학적으로 설계되어 있어 두 손을 지지대에 편안하게 올려놓고 수술을 집도할 수 있었으며, 직접 카메라의 이동, 확대 등을 할 수 있어 별도로 보조의에게 지시 없이 편하게 수술을 할 수 있었다.

수술을 하면서 느낀 다빈치 수술로봇의 장점은 첫째, cadiere forcep과 hook 등을 자유롭게 구부릴 수 있어 제한된 공간에서 다양한 조작이 가능하다는 것이다. 둘째, 3차원 입체시야에서 수술을 하기 때문에 일반 흉강경수술과 달리 실제로 손으로 잡고 조직을 박리하듯이 수술하는 것이 가능한 점이다. 이 같은 장점은 특히 폐절제부분을 봉합하는 과정에서 현저히 나타났으며, 술기들이 완전히 숙달되는데 걸리는 학습시간도 적게 걸릴 것으로 판단된다.

그러나 아직 해결되어야 할 과제도 있는데, 촉감이 어느 정도 전달되는 일반 흉강경수술과 달리 촉감의 전달(tactile feedback)이 전혀 되지 않는 점, 수술비가 고가인 점, 그리고 일반흉부영역(general thoracic surgery)에 맞도록 고안된 수술기구가 적은 점 등은 앞으로 개선되어야

할 점이라 생각된다.

로봇수술은 이제 막 시작된 분야로 지속적인 발전을 하고 있다. 가까운 미래에는 로봇이 더 발달하여 보다 정교한 수술을 쉽고 빠르게 하면서 비용도 낮출 수 있으리라 생각하며, 환자에게는 더 빠른 회복기간, 통증의 감소, 우수한 미용효과 등을 제공할 수 있으리라 기대한다.

참 고 문 헌

1. Nagahiro I, Andou A, Aoe M, Sano Y, Date H, Shimizu N. *Pulmonary function, postoperative pain and serum cytokine level after lobectomy: a comparison of VATS and conventional procedure.* Ann Thorac Surg 2001;72:362-5.
2. Forster R, Storck M, Schafer JR, Honig E, Lang G, Liewald F. *Thoracoscopy versus thoracotomy: a prospective comparison of trauma and quality of life.* Langenbecks Arch Surg 2002;387:32-6.
3. Ballantyne GH, Moll F. *The da Vinci telerobotic surgical system: the virtual operative field and telepresence surgery.* Sur Clin N Am 2003;83:1293-304.
4. Yoshino I, Hashizume M, Shimada M, Tomikawa M, Sugimachi K. *Video-assisted thoracoscopic extirpation of a posterior mediastinal mass using the da Vinci computer enhanced surgical system.* Ann Thorac Surg 2002;74:1235-7.
5. Yoshino I, Hashizume M, Shimada M, et al. *Thoracoscopic thymectomy with the da Vinci computer enhanced surgical system.* J Thorac Cardiovasc Surg 2001;122:783-5.
6. Bodner J, Wykypiel H, Wetscher G, Schmid T. *First experiences with the da Vinci trade mark operating robot in thoracic surgery.* Eur J Cardiothorac Surg 2004;25:844-51.
7. Ashton RC, Connery CP, Swistel DG, DeRose JJ. *Robot-assisted lobectomy.* J Cardiothorac Surg 2003;126:292-3.

=국문 초록=

비디오흉강경수술은 조직에 손상을 덜 주고, 통증완화 및 미용효과가 우수하며, 환자의 회복이 빠른 장점이 있어 흉부외과 영역에 광범위하게 적용되고 있다. 그러나 2차원 평면이미지의 한계, 내시경기구들의 제한된 움직임 등의 단점이 있어 이를 극복하고자 많은 기술적 발전이 이루어져 왔으며, 이 중 현재 가장 앞선 것이 다빈치 수술로봇(da Vinci™ Surgical System)이다. 구미에서는 이미 많은 기관에서 다빈치 수술로봇을 이용한 수술이 시행되고 있으며, 국내에는 2005년 5월 연세대학교 의과대학 세브란스병원에 도입된 후 7월에 식품의약품안전청의 승인을 받아 수술에 이용되기 시작하였다. 저자들은 전종격동에 발생한 기형종에 대하여 다빈치 수술로봇을 이용한 종양적출술을 성공적으로 시행하였기에 보고하는 바이다.

중심 단어 : 1. 로봇
2. 종격동의 신생물