

## 일측 폐 이식 후 발생한 이식편 부전으로 양측 폐 재이식을 시행한 1예 보고

황정주\* · 백효채\* · 정은규\* · 김재호\*\* · 이두연\*

### Successful Bilateral Lung Retransplantation in a Patient with Primary Graft Failure Following a Single Lung Transplantation

Jung Joo Hwang, M.D.\*, Hyo Chae Paik, M.D.\*, Eun Kyu Joung, M.D.\*, Jae Ho Kim, M.D.\*\*, Doo Yun Lee, M.D.\*

Lung transplantation is the choice of treatment for selected patients with end-stage pulmonary disease. However, retransplantation of the lung due to primary graft failure carries a high risk of morbidity and mortality. This is a case of a 52 year old male with emphysema who continuously needed a ventilator care and a tracheostomy. He underwent a left single lung transplantation but were not able to wean from the ventilator due to primary graft failure, and therefore we decided to do a retransplantation. Bilateral sequential single lung transplantation was performed under the cardiopulmonary bypass. The patient recovered quite well and was discharged and fully active with his work. Retransplantation although it carries a high risk, is a very effective treatment in patients with primary graft failure.

(Korean J Thorac Cardiovasc Surg 2006;39:490-494)

- Key words:**
1. Graft rejection
  2. Pulmonary emphysema
  3. Reoperation
  4. Lung transplantation

### 증 례

52세 남자 환자(키: 169 cm, 몸무게: 63 kg, 혈액형: O형)가 20년 전부터 시작된 호흡곤란을 주소로 내원하였다. 말기 폐기종 환자(Fig. 1)로 여러 차례의 호흡곤란으로 타 병원에서 입원 치료를 받은 병력이 있고 본원에 입원당시 폐렴으로 중환실에서 기관삽관 및 기계환기요법을 시행하였으며, 입원 17일째 기관절개수술을 시행하였다. 이후 여러 번 중환자실과 병실을 오가면서 퇴원을 못하고 기관절개

창을 통한 Bilevel Positive Airway Pressure Ventilator (BiPAP)를 유지한 채 생활하였고 동맥혈 가스검사는 pH 7.40, PO<sub>2</sub> 53.1 mmHg, PCO<sub>2</sub> 62.7 mmHg, O<sub>2</sub> saturation 85.6% (room air)이었으며 폐기능 검사 및 6분 도보검사는 시행할 수 없었다. 이식수술 전에 시행한 심도자 검사에서 관상동맥질환은 없었고 평균 폐동맥압은 23 mmHg로 약간 증가된 소견이었다. 환자의 객담 도말 검사에서 다제약제내성 포도상구균(MRSA)이 동정되었다. 환자는 국립장기이식본부 (Korean Network for Organ Sharing, KONOS)의 폐이식 수

\*연세대학교 의과대학 영동세브란스병원 흉부외과

Department of Thoracic & Cardiovascular Surgery, Yongdong Severance Hospital, Yonsei University College of Medicine

\*\*인하대학교 의과대학 인하대학교병원 흉부외과

Department of Thoracic & Cardiovascular Surgery, Inha University Hospital, Inha University College of Medicine

논문접수일 : 2005년 12월 28일, 심사통과일 : 2006년 2월 28일

책임저자 : 백효채 (135-720) 서울 강남구 도곡동 146-92, 연세대학교 의과대학 영동세브란스병원 흉부외과

(Tel) 02-2019-3380, (Fax) 02-3461-8282, E-mail: hcpaik@yumc.yonsei.ac.kr

본 논문의 저작권 및 전자매체의 지적소유권은 대한흉부외과학회에 있다.

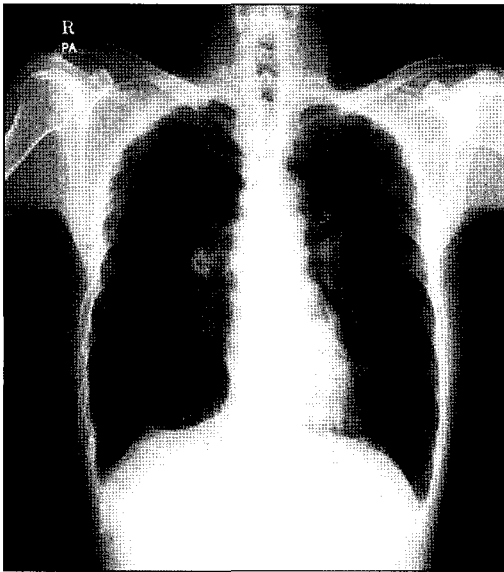


Fig. 1. Pre-operative chest PA.

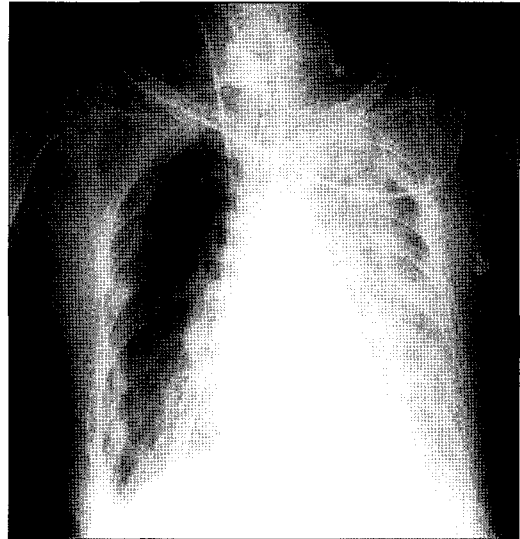


Fig. 3. Chest PA taken 1 day after the left lower lobe lobectomy of transplanted lung.

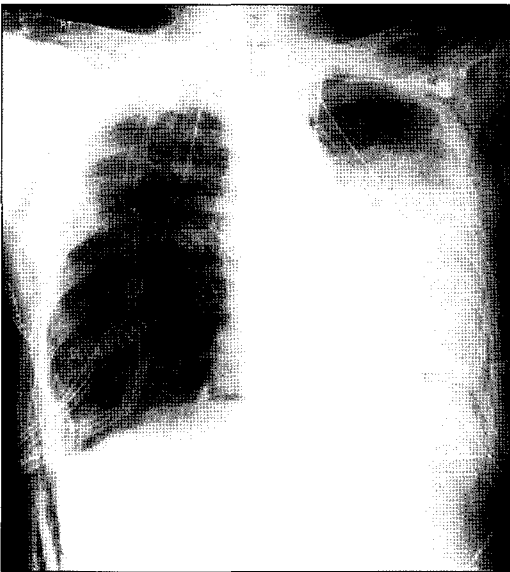


Fig. 2. Chest PA taken 1 day after a left single lung transplantation.

혜자 명단에 등록된 후 이식수술을 받을 때까지 입원한 상태였다.

1차 폐이식의 공여자는 28세 여자(키: 163 cm, 몸무게: 50 kg, 혈액형: O형)로 교통사고로 인한 외상성 뇌출혈로 뇌사판정을 받았으며 혈압은 소량의 dopamine, dobutamine으로 120/60 mmHg으로 유지되었고, 동맥가스 검사는  $FiO_2$  0.3에서 pH 7.20,  $PO_2$  166.3 mmHg,  $PCO_2$  37.3 mmHg

로 양호하였고 단순가슴사진에서 폐음영은 깨끗하였고 가래 배양 검사에서 *Acinetobacter baumannii*가 동정되었다. 공여자의 폐적출시에 폐보존액으로 Kyoto solution을 사용하였다. 수혜자 수술은 양측 순차적 폐이식을 계획하고 Clamshell incision으로 양측 폐를 노출시켜 먼저 우측폐를 박리하였다. 그러나 공여자의 우측폐의 좌심방 소매(left atrial cuff)가 심장 적출시 절제되어 없었고 좌측폐의 좌심방 소매도 충분하지는 않았으나 우측보다는 길어서 우선 좌측폐를 먼저 이식하기로 결정하고 수혜자의 좌측 폐동맥을 차단 후 심폐바이패스 없이 좌전폐절제술을 시행하였다. 문합은 기관지, 좌폐정맥, 좌폐동맥의 순으로 시행하였으며, 우측폐의 이식은 시행하지 못하고 수술을 종결하였다. 이식폐의 허혈시간은 270분이었다.

술 후 1일째  $FiO_2$  0.6에서 산소포화도는 99%정도 유지되었으며, 생체징후는 안정화되었으나, 좌하엽의 폐부종 소견이 관찰되었으며(Fig. 2), 술 후 2일째 폐부종이 점차 진행되는 양상을 보이고, 동맥혈검사에서  $FiO_2$  0.4에서 pH 7.45,  $PO_2$  97.9 mmHg,  $PCO_2$  61.3 mmHg,  $SaO_2$  97.9%로 이산화탄소의 분압이 증가하였고, 좌측 이식폐의 침윤이 하엽으로 점점 증가되고 폐정맥의 관류부전이 의심되어 술 후 7일째 좌하엽 절제술을 시행하였다. 수술 소견에서 좌하엽의 혈관은 혈전으로 막혀 있었다. 그러나 수술 후에도 상엽의 침윤이 증가하면서 상태가 악화되기 시작하여(Fig. 3), 국립장기이식본부에 폐이식 대기자로 다시 등록을 하였다. 일차 이식수술 후 2주만에 공여자가 발생되어

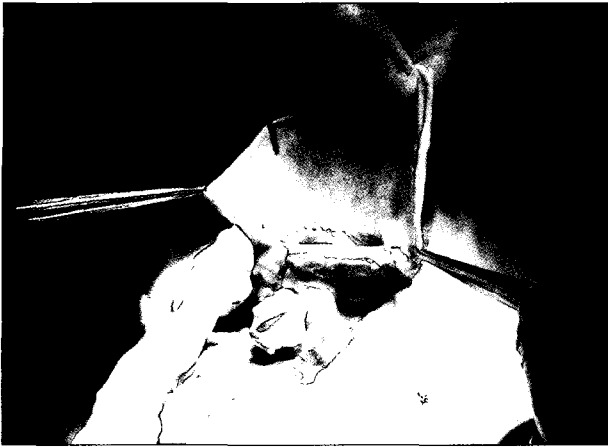

Fig. 4. Pericardial patch augmentation of the donor lung (at the time of re-transplantation).

재이식수술을 시행하게 되었다. 공여자는 23세 남자(키: 174 cm, 몸무게: 57 kg, 혈액형: O형)로 추락사로 추정되는 외상성 지주막하 출혈로 인하여 뇌사판정을 받았으며, 혈액학적 검사상 CMV-IgM/IgG (-/+)이었다. 적출된 폐는 본원으로 이송 후 다시 Kyoto solution, 30 cc/kg로 역행성 관류를 시행하였고 폐동정맥 및 기관지를 재단하였다. 재단과정에서 적출된 폐정맥의 소매부위가 짧아서 적출된 폐의 심막을 이용하여 패치확대술(Fig. 4)을 하여 수혜자의 좌심방과 문합을 하였다. 수혜자의 좌측 대퇴동맥과 우심방을 통하여 인공심폐기를 사용하였으며 좌전폐적출술을 시행하였다. 좌측 폐는 일차 이식때와 같은 방법으로 수술하였으며 연속하여 우측 폐 이식을 하였다. 좌측 폐의 허혈시간은 300분, 우측폐는 430분이었다. 인공심폐기를 사용함으로써 수술 후 출혈 경향이 있었으며 재이식 수술 후 2일에 흉강경을 이용하여 좌흉강의 혈종을 제거하였으며 수술 후 경과는 양호하였다. 재이식 수술 후 8일째 경기관지 폐조직 검사를 시행하였으며 거부반응의 소견은 보이지 않았다. 수술 후 14일째 상태 호전되어 일반 병실로 전실 되었으며, 기관절개 부위의 봉인 후 산소 없이 재활 치료를 시행하다가 술 후 49일째 퇴원 후 외래 추적관찰 중이다(Fig. 5).

## 고 찰

폐이식 수술은 과거에는 아주 특별한 치료방법의 하나라고 생각하였으나 근래에는 일부 폐질환 또는 폐동맥 고혈압환자에서 많이 하는 수술로 각광을 받고 있다. 그러

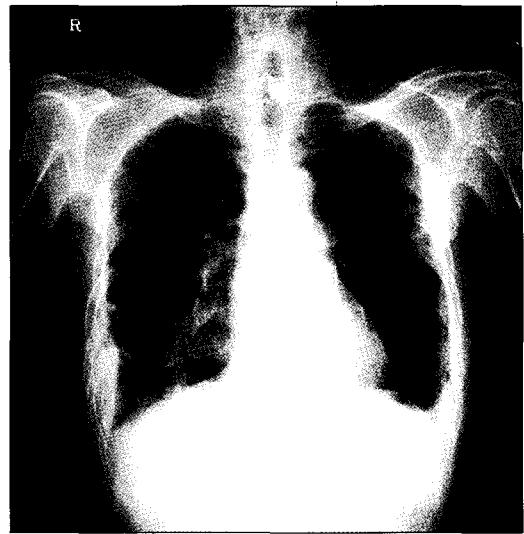


Fig. 5. Chest PA taken 2 months after the retransplantation.

나 국내에서는 아직 많이 시행되지 않은 수술로서 앞으로는 점차적으로 많은 발전이 기대되는 치료방법이라고 할 수 있다.

본 환자는 만성 폐쇄성 폐질환으로 장기간 반복되는 호흡곤란을 주소로 내원하여 치료를 받으며 양측 폐이식 수술을 기다리던 중이었으며 장기 적출시의 문제로 인하여 좌측 폐이식만 시행받았다. 그러나 이식 후 이식편 부전이 발생하여 재이식을 시행받게 되었다. 이처럼 이식 후 1달 이내에 이식편 부전이 발생하기 쉬우며 그 결과는 치명적이다. 이식 후 1년 내 사망의 약 과반수는 1달 이내에 발생하며 그 주된 원인은 이와 같은 원발성 이식부전(primary graft failure)과 초급성 거부반응(hyperacute graft rejection), 감염 그리고 혈전이나 비틀림(kinking)에 의한 폐혈관유출로 차단 등이 있다[1].

원발성 이식부전은 이식 후 약 12~25%에서 발생하며, Christie 등[2]은 1) 이식 후 72시간 이내에 이식폐에 미만성 폐포 침윤이 있고, 2) 수술 후 48시간 이후에도 PaO<sub>2</sub>/FiO<sub>2</sub> 비가 200 이하로 지속될 때, 3) 이식부전을 일으킬 다른 질환(심인성 폐부종, 거부반응, 고열, 백혈구 증가 및 가래 배양검사서 양성 등 폐렴의 증후가 농후할 때, 폐혈관 유출로 차단 등)이 없을 때, 4) 3일 이내에 사망한 경우는 사망 당시에 상기 기준에 해당이 되어야 한다고 정의하였다. 원발성 이식부전은 적출시에 폐보존이 적절치 못한 경우, 긴 허혈시간, 그리고 활동산소, 염증반응에 의한 손상, 즉 허혈-재관류 손상에 기인한다고 본다. 이러한 손상을 줄이고 폐보존을 좋게 하기 위한 방법 중 하나로

역행성 관류가 있으며 이 방법은 폐 및 기관지의 순환을 향상시키고 순행성 관류 후 남아 있는 피, 혈전, 지방덩어리를 제거할 수 있다고 한다[3]. 또 이식 후 공기 저항을 떨어뜨리고 폐부종이 발생하는 것도 감소시킨다고 한다.

혈전이나 비틀림의 주된 원인은 이식편 적출시 폐정맥의 손상이나 짧은 좌심방 소매에 의한 문합의 장애에 있다[4,5]. 이는 재관류 이상이나 심근의 부전으로 오인될 수 있고 이식폐의 부전과 색전에 의한 뇌졸중의 위험이 있으므로 경식도 초음파 등에 의한 빠른 진단 및 치료가 필요하다. 폐정맥의 손상은 좌심방 소매를 나누는 과정에서 심장 적출시에 너무 많은 부분을 절제하려고 하여 발생한다. 적출시에는 심장정맥굴(coronary sinus)과 좌측아래 폐정맥의 중간에서 좌심방을 나누어서 이식편 폐정맥에 충분한 좌심방 소매가 남아 있게 하여야 한다. 그러나 실수에 의하여 좌심방 소매가 남아 있지 않은 경우에 이식편에 남아 있는 심낭을 이용하여 새심낭 소매(neoatrial cuff)를 만들어 심방의 문합을 좋게 할 수 있는 방법이 될 수 있다. 하지만 이는 허혈시간이 길어지는 문제점과 폐동맥으로 문합한 것에 비하여 혈전 및 출혈의 위험이 증가하게 되므로 가급적 피하는 것이 좋을 것이다. 본 환자에서 다장기 적출 과정 중 심장 적출과정에서 두 번 모두 과도하게 심방이 절제되어 짧은 좌심방 소매만 남게 되었다. 이 상태로 문합이 된 첫 이식폐는 폐정맥의 당김과 비틀림으로 이식폐 하엽은 혈전에 의하여 막혀 있었으며 혈행에 이상은 없었으나 상엽은 원발성 이식 부전이 발생하여 재이식에 이르게 되었다. 재이식 수술에서도 첫 번째와 같은 문제가 발생하였으나 새심낭 소매를 만들어 이식폐의 문합을 용이하게 하였으며 다행히 문합 후에 문제가 발생하지는 않았다. 한 공여자에서 다장기 이식을 위한 적출을 할 때 각 장기의 이식 수술을 원활하게 할 수 있도록 적출털끼리 상호 배려하여 적출하는 것도 각 장기의 이식에서 좋은 결과들을 얻기 위해 필요하리라 본다.

조기 이식부전 및 만성 거부반응은 폐 재이식의 주요 적응증이 되며 그 비율은 전체 폐이식 환자의 약 2~3%에 해당된다고 한다[6]. 아직 재이식의 1년 생존율은 약 47%로 일차 폐이식의 73%에 비하여 떨어진다고 보고되

고 있다[7]. 대부분은 만성 거부반응에 의한 재이식이 보고되고 있는 상태이며 재이식의 조건으로 특히 세기관지염의 환자 중 호흡기에 의존하지 않고 걸어 다니며 첫 이식과 2년 이상의 시간적 차이가 있는 경우에 1년 생존율이 69%로 일차 폐이식과 큰 차이가 없다고 하여 공여폐가 적은 상황에서 위와 같은 환자로 적응증을 한정해야 한다는 주장도 있다[8]. 하지만 본 환자에서와 같이 폐이식 수술 후에 가장 중요한 합병증의 하나인 원발성 이식 부전으로 문제가 있는 폐엽 부위의 절제에도 불구하고 상태가 호전되지 않고 악화되는 경우는 오직 재이식 말고는 대안이 없으며 가능한 빨리 국립장기이식본부에 폐이식 대기자로 다시 등록을 하여 재이식을 시행하는 것이 최선의 길이라 여겨진다.

## 참 고 문 헌

1. Meyers BF, de la Morena M, Sweet SC, et al. *Primary graft dysfunction and other selected complications of lung transplantation: a single-center experience of 983 patients.* J Thorac Cardiovasc Surg 2005;129:1421-9.
2. Christie JD, Kotloff RM, Kotloff RM, et al. *Clinical risk factors for primary graft failure following lung transplantation.* Chest 2003;124:1232-41.
3. Venuta F, Rendina EA, Bufi M, et al. *Preimplantation retrograde pneumoplegia in clinical lung transplantation.* J Thorac Cardiovasc Surg 1999;118:107-14.
4. Sarsam MA, Yonan NA, Beton D, McMaster D, Deiraniya AK. *Early pulmonary vein thrombosis after single lung transplantation.* J Heart Lung Transplant 1993;12:17-9.
5. Parekh K, Patterson GA. *Technical considerations in adult lung transplantation.* Semin Thorac Cardiovasc Surg 2004; 16:322-32.
6. Taylor DO, Edwards LB, Hertz MI, et al. *Registry of the International Society for Heart and Lung Transplantation: twenty-second official adult heart transplant report-2005.* J Heart Lung Transplant 2005;24:945-55.
7. Kotloff RM. *Lung retransplantation-all for one or one for all.* Chest 2003;123:1781-2.
8. Novic RJ, Still L. *Pulmonary retransplantation.* Semin Thorac Cardiovasc Surg 1998;10:227-36.

=국문 초록=

말기 폐질환 환자에서 폐이식은 가장 효과적인 치료이나 원발성 이식부전은 아직도 이식 후 합병증과 사망률 증가의 주 요인이 된다. 폐기종으로 진단된 52세 남자 환자가 지속적 호흡기 치료 및 기관절개 상태에서 좌측 폐이식 수술을 시행 받았다. 본 환자는 이식술 후 발생한 원발성 이식부전으로 호흡기 발관이 불가하여 재이식이 결정되었다. 환자는 인공심폐기 하에 순차적으로 양측 폐이식 수술을 시행 받았으며 현재 퇴원하여 건강하게 일상생활을 하고 있다. 폐이식 수술 후에 발생하는 이식부전이 있으면 가급적 빠른 시일 내에 재이식 수술을 시행하는 것이 예후에 중요하다.

중심 단어 : 1. 이식부 거부  
2. 폐기종  
3. 재수술  
4. 폐이식