

## 무플론 요네병 발생 사례

배유찬\* · 김하영 · 김희진 · 윤순식 · 박중원 · 진영화 · 조경오<sup>1</sup> · 강문일<sup>1</sup>

국립수의과학검역원, <sup>1</sup>전남대학교 수의과대학  
(게재승인: 2006년 9월 14일)

### Paratuberculosis in mouflon (*ovis musimon*) : A case report

You-Chan Bae\*, Ha-Young Kim, Heui-Jin Kim, Soon-Seek Yoon, Jung-Won Park,  
Yong-Hwa Jean, Kyoung-Oh Cho<sup>1</sup>, Mun-Il Kang<sup>1</sup>

National Veterinary Research and Quarantine Service (NVRQS), Anyang 430-824, Korea

<sup>1</sup>College of Veterinary Medicine, Jeonnam National University, Gwangju 500-757, Korea

(Accepted: Sept 14, 2006)

**Abstract** : A 2-years-old female domesticated mouflon with a clinical history of chronic diarrhea and emaciation was submitted to NVRQS. Grossly, there were severe thickening of small intestine wall and enlargement of mesenteric lymph nodes. Microscopically, severe granulomatous inflammation was found in small and large intestine, mesenteric lymph nodes, spleen and liver. By Ziehl-Neelsen stain, innumerable acid-fast rod bacteria were found in the cytoplasm of epithelioid and Langhans type giant cells present in these organs. By PCR assay with primer pair specific for *Mycobacterium avium subspecies paratuberculosis* (IS 900) with small intestine sample, strong positive reaction was detected, although the organism was not isolated from this organ. Based on the results of histopathology and PCR, we concluded that the case was a typical paratuberculosis in mouflon. As far as we know, this is the first case report of paratuberculosis in mouflon Korea.

**Key words** : Diarrhea, Johne's disease, Mouflon, *Mycobacterium avium subspecies paratuberculosis*

## 서 론

요네병(Johne's disease)은 1895년에 최초로 보고되었으며 반추동물에서 만성으로 경과하는 전염병으로서 많은 피해를 주는 질병이다 [3, 4, 5]. 이 질병은 세포내에 기생하는 *Mycobacterium avium subspecies paratuberculosis*가 원인체이며 주요 임상증상은 체중감소, 만성 설사, 비유량 감소이다 [1, 2, 3, 4].

이 질병에 감염된 동물은 보통 6개월령 이전에 이 균에 오염된 사료나 우유를 섭취하여 감염되는 것으로 추정되며 질병의 경과가 매우 느린 것이 특징이며 임상증상은 2세 이전의 동물에서는 잘 관찰되지 않는다 [1, 2, 6, 8]. 이 질병은 소, 면양 등의 가축뿐만 아니라, 바이슨, 무스, 큰 빨 면양, 로키산맥 산양, 흰 꼬리 사슴, 무플론, 엑시스 사슴(axis deer) 등 다수의 야생 반추동물

에서도 발생한다 [3, 4, 5, 7, 10, 11, 12, 13].

무플론은 영양, 산양, 면양, 물소와 함께 우제목(Artiodactyla), 소과(Family Bovidae)에 속하는 야생동물로서 산악지대의 바위가 많은 숲속에 서식하는 것으로 알려져 있으며 현재 유럽각지에 분포하는 것으로 알려져 있다.

국내에서 요네병은 주로 한우에서의 발생이 보고된 바 있으며 야생동물에서는 sika deer에서 만 보고되어 야생동물의 증례보고가 희귀한 실정이다 [1, 2]. 2005년 6월에 폐사한 무플론 1두를 검사한 결과 국내 최초로 요네병으로 확인되어 이를 보고하고자 한다.

## 증 례

폐사된 무플론은 농장 내에서 사육 중인 동거군 27두

\*Corresponding author: You-Chan Bae  
National Veterinary Research and Quarantine Service, Anyang 430-824, Korea.  
[Tel: +82-31-467-1747, Fax: +82-31-467-1800, E-mail: baeyc@nvrqs.go.kr]

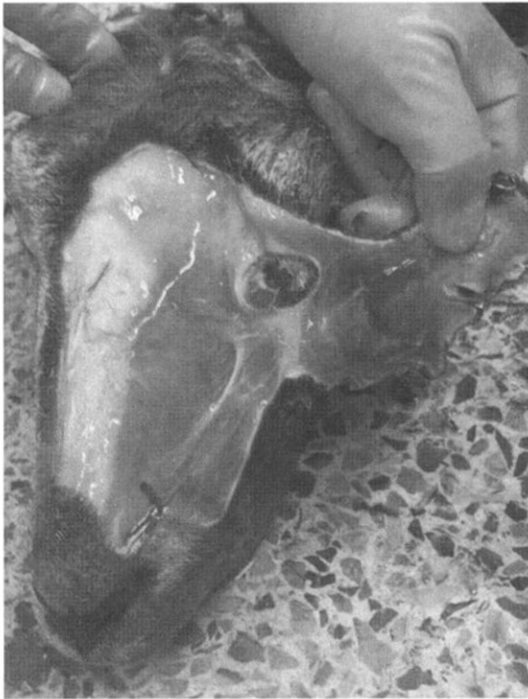

Fig. 1. Severe subcutaneous edema on face.

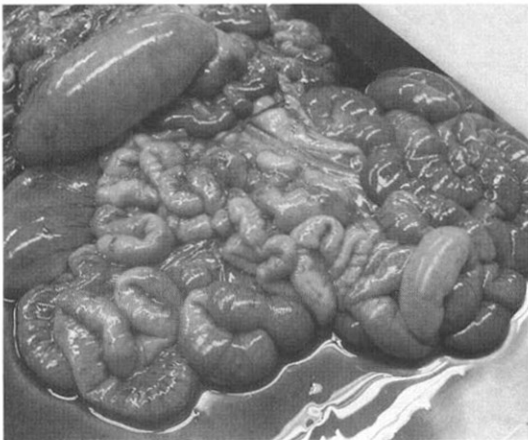


Fig. 2. Thickening of small intestinal wall and enlargement of mesenteric lymph node.

중 1두이었고 암컷이며, 약 2세였다. 이 동물은 2004년 5월부터 수양성 설사를 보이다가 2004년 6월 5일에 폐사되었다. 폐사된 개체는 피모가 거칠고 수척한 상태였으며 후지, 둔부, 꼬리에 설사변이 부착되어 있었다.

부검결과 안면부 피하조직의 심한 부종이 관찰되었고 (Fig. 1) 소장 벽이 비후되어 주름져 있었고 장간막 림프절의 종창이 확인되었다(Fig. 2). 또한 소장과 대장의 내

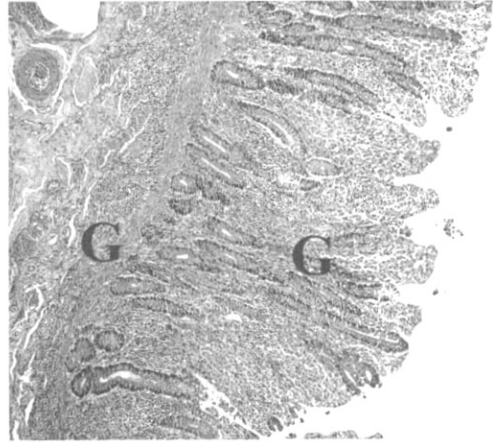


Fig. 3. Jejunum. Granulomatous enteritis (G) in lamina propria and submucosa. H&E.  $\times 100$ .

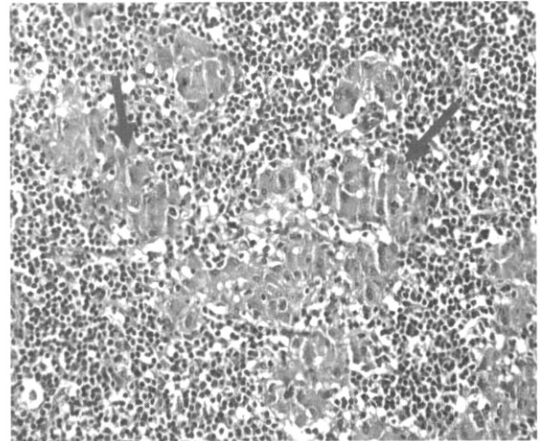
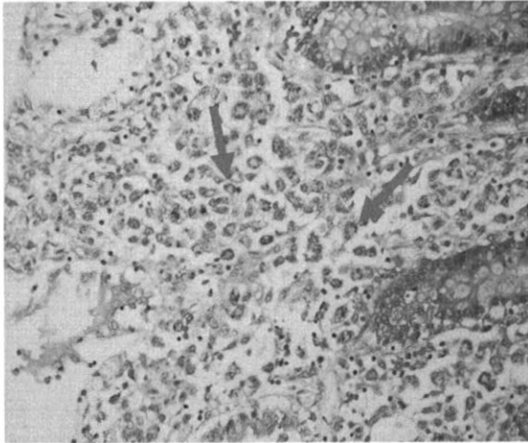


Fig. 4. Mesenteric lymph node. Granulomatous lymphadenitis. Note the some aggregated Langhans giant cells in medullary sinus (arrows). H&E.  $\times 400$ .

강에는 다량의 녹색의 수양성 내용물이 들어 있었고 맹장 및 결장 점막은 심하게 발적되어 있었다.

병리조직검사 결과 가장 심한 병변은 공장과 회장에서 관찰되었다. 즉, 심한 용모의 위축이 확인되었고 미만성으로 무수히 많은 Langhans giant cell과 유상피세포, 다수의 림프구 및 형질세포, 소수의 호산구가 고유층, 점막층 및 점막하층에 침윤되어 있었다(Fig. 3). 장막층에도 소수의 유상피세포와 림프구가 침윤되어 있었다. 또한 회장의 파이어판(Peyer's patch)의 림프여포 내에는 다수의 Langhans giant cell과 유상피세포가 림프구들을 대치하고 있었다. 공장의 음와 상피 세포의 세포질 내에 소수의 콕시듐이 감염되어 있었다. 대장 점막에도



**Fig. 5.** Jejunum. Ziehl-Neelsen staining. Note numerous epithelioid cells containing acid-fast bacteria (arrows) × 400.

소수의 Langhans giant cell과 유상피세포가 침윤된 것이 확인되었다

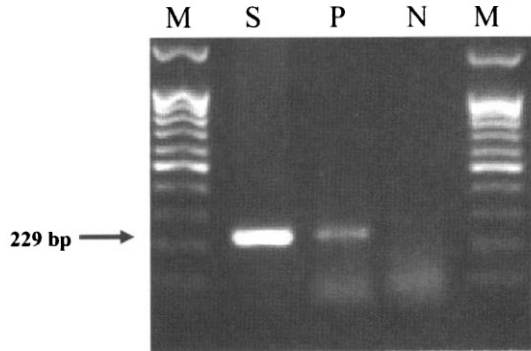
한편 장간막 림프절의 림프여포는 중등도로 위축되어 있었고 피질과 수질 등에 다수의 Langhans giant cell 또는 유상피세포로 구성된 결절이 다병소성으로 관찰되었다(Fig. 4). 비장의 백수에는 소수의 유상피세포가 적수에는 소수의 Langhans giant cell과 유상피세포가 침윤되어 있었다. 그 밖에 간 실질에는 장간막 림프절에서 관찰된 것과 동일한 결절이 다병소성으로 관찰되었고 문맥부위에는 소수의 유상피세포와 림프구의 침윤이 확인되었다.

병리조직검사를 실시한 장기들에 대한 Ziehl-Neelsen 염색 결과 소장엔 침윤된 Langhans giant cell 혹은 유상피세포의 세포질에서 다수의 항산성균이 관찰되었으며(Fig. 5) 림프절에서는 소수의 항산성균이 이들 세포의 세포질 내에서 확인되었다.

소장에서 *Mycobacterium avium subspecies paratuberculosis*와 살모넬라를 분리하려고 시도하였으나 분리되지 않았다. *Mycobacterium avium subspecies paratuberculosis* DNA를 확인하기 위해 소장 유체액에서 DNA를 추출한 후 이 균에 대한 특이 primer를 이용하여 중합연쇄반응(PCR)을 실시한 결과 229 bp의 PCR 증폭산물을 확인하였다(Fig. 6). 바이러스의 감염 여부를 확인하기 위해 분변을 네가티브 염색하여 투과전자현미경으로 관찰한 결과 바이러스 입자는 관찰되지 않았다.

## 고 찰

동물별로 요네병의 조직학적 병변차이를 살펴보면 소 요네병 예 중 소수에서 심근 내 혹은 대동맥 내에 광물



**Fig. 6.** PCR for *Mycobacterium avium subspecies paratuberculosis*. Note the 229 bp bands of mouflon (S) and positive control (P).

M : 1 kb marker, S : mouflon, small intestine, P : positive control (cattle, small intestine), N : Negative control (D.W).

질 침착이 되는 경우도 있는데 이 것은 무플론, 면양, 산양에서 나타나는 병변과 구별되는 점이다 [3, 4]. 또한 무플론, 소, 바이슨 등 소과 동물의 요네병 예에서는 건락성 괴사가 나타나지 않고 육아종성 병변만 나타나는 반면, 큰 뿔 면양, 로키산맥 산양, 산양, 사슴과 동물인 엘크, 검은 꼬리 사슴(mule deer), 흰 꼬리 사슴(white-tailed deer), 고라니에서는 건락성 괴사를 동반한 육아종이 관찰되는 점이 차이점이다 [2, 8, 11, 12, 13]. 그러나 국내에서 발생한 sika deer 요네병 예에서는 육아종성 병변만 확인되었고 건락성괴사는 확인되지 않았기 때문에 사슴의 종류에 따라 병변이 다르게 나타나는 것으로 보인다 [13].

본 예의 부검소견에서 나타난 안면부 피하직의 부종, 장간막 림프절의 종창은 미국의 무플론 예에서 나타난 것과 동일하였으며 미국 예에서 병리조직학적으로 대식세포와 거대세포가 장간막 림프절과 공장 및 회장에 침윤되었고 건락성 괴사가 확인되지 않은 점이 본 예에서 확인된 병변과 동일하였다 [3].

최근 요네병이 의심되는 바이슨에서 채취한 시료를 이용하여 균분리법, 면역조직화학염색법, PCR을 비교한 결과 *Mycobacterium avium subspecies paratuberculosis* DNA를 증폭하는 PCR이 가장 민감한 방법임을 확인한 바 있다 [9]. 본 예에서는 균분리가 되지 않았으나 PCR 결과 양성으로 확인된 이유는 균분리가 PCR에 비해 민감도가 낮기 때문으로 생각한다. 따라서 PCR은 병리해부검사, 병리조직검사와 병행하여 야생동물의 요네병 진단에 널리 활용될 수 있으리라 판단된다. 한편 본 예의 소장 시료에서 살모넬라 검출을 위해 균분리법만을 사용하고 PCR을 사용하지 않았다. PCR을 이용하여 살모넬라 유전자를 검출하는 경우 종종 비특이적인 반응을

보이는 경우가 있었기 때문이다.

앞으로 본 예의 시료에서 얻은 *Mycobacterium avium subspecies paratuberculosis* DNA 증폭산물을 국내 소에서 분리한 분리주와 염기서열을 비교·분석함으로써 분자생물학적으로 유래를 밝힐 필요가 있을 것으로 생각한다.

## 결 론

임상적으로 설사를 보인 후 폐사한 무플론에 대한 검사결과, 육안적으로 소장 벽의 심한 비후가 관찰되었고 병리조직소견에서 소장, 림프절, 간 등에서 심한 육아종성 염증이 확인되었다. 원인체 검사결과 균 분리는 되지 않았으나 PCR 검사에서 *Mycobacterium avium subspecies paratuberculosis* DNA가 소장에서 확인되어 요네병으로 진단하였다.

## 감사의 글

*Mycobacterium avium subspecies paratuberculosis* DNA를 제공해 주신 국립수의과학검역원 세균과 김종완 선생님께 감사드립니다.

## 참고문헌

1. 배중희, 진영화. Sika deer의 paratuberculosis 자연발생 예에 관한 병리학적 관찰. 대한수의학회지. 1993, 33, 673-678.
2. 황의경, 진영화, 손현주, 문운경, 김재훈, 배유찬, 박중원, 최상호, 윤상보. 한우 요네병 발생 증례 보고. 농업과학논문집. 1997, 39, 33-41.
3. Boever WJ, Peters D. Paratuberculosis in two herds of exotic sheep. J Am Vet Med Assoc 1974, 165, 822.
4. Buergelt CD, Hall C, Mcentef K, Duncan JR. Pathological evaluation of paratuberculosis in naturally infected cattle. Vet Pathol 1978, 15, 196-207.
5. Buergelt CD, Layton AW, Ginn PE, Taylor M, King JM, Habecker PL, Mauldin E, Whitlock R, Rossiter C, Collins MT. The pathology of spontaneous paratuberculosis in the North American Bison (Bison bison). Vet Pathol 2000, 37, 428-438.
6. Carrigan MJ, Seaman JT. The pathology of Johne's disease in sheep. Aust Vet J 1990, 67, 47-50.
7. Dukes TW, Glover GJ, Brooks BW, Duncan JR, Swendrowski M. Paratuberculosis in saiga antelope (*Saiga tatarica*) and experimental transmission to domestic sheep. J Wildlife Disease 1992, 28, 161-170.
8. Hines SA, Buergelt CD, Wilson JH, Bliss EL. Disseminated *Mycobacterium paratuberculosis* infection in a cow. J Am Vet Med Assoc 1987, 190, 681-683.
9. Huntley JEJ, Whitlock RH, Bannantine JP, Stabel JR. Comparison of diagnostic detection methods for *Mycobacterium avium* subsp. *paratuberculosis* in North American bison. Vet Pathol 2005, 42, 42-51.
10. Paolicchi FA, Vagnozzi A, Morsella CG, Verna AE, Massone AR, Portiansky EL, Gimeno EJ. Paratuberculosis in red deer (*cervus elaphus*): an immunohistochemical study. J Vet Med B 2001, 48, 313-320.
11. Tafti AK, Rashidi K. The pathology of goat paratuberculosis: gross and histopathological lesions in the intestines and mesenteric lymph nodes. J Vet Med B 2000, 47, 487-495.
12. Williams ES, Snyder SP, Martin KL. Pathology of spontaneous and experimental infection of North American wild ruminants with *Mycobacterium paratuberculosis*. Vet Pathol 1983, 20, 274-291.
13. William ES, Spraker TR. Paratuberculosis (Johne's disease) in bighorn sheep and a rocky mountain goat in Colorado. J Wildlife Dis 1979, 15, 221-227.