

# 폐내의 흉막폐아세포종

박 일\* · 이 응 배\*

## Pleuropulmonary Blastoma in Lung

Il Park, M.D., Eung Bae Lee, M.D., Ph.D.\*

Pleuropulmonary blastoma (PPB) is a rare intrathoracic malignant neoplasm in children, differ from pulmonary blastoma in adults. PPB is usually aggressive and has wide-metastases at the time of diagnosis. The therapeutic modality of PPB is extensive surgical resection with neoadjuvant or adjuvant chemotherapy. We report a case of a cystic pleuropulmonary blastoma treated with surgical resection and adjuvant chemotherapy.

(Korean J Thorac Cardiovasc Surg 2006;39:722-724)

**Key words:** 1. Lung neoplasms  
2. Pathology  
3. Blastoma

### 증 례

약 2개월간의 폐렴으로 치료 중인 18개월 된 여아가 좌측 긴장성기흉으로 폐쇄식 흉강삼관술을 시행받았으나 폐의 재팽창이 되지 않아 전원되었다. 이학적 검사 소견에서 38°C의 열 이외의 생명 징후는 안정적이었으며, 좌측 호흡음은 거의 들리지 않았다. 단순 흉부 촬영에서 종격동이 우측으로 편위되어 있는 기흉의 소견이 지속되었으며, 음압을 포함한 공기 배액에도 폐의 재팽창은 이루어지지 않았다. 전산화 단층 촬영에서 좌측 폐야에 선천성 낭성선종양 기형이 의심되는 낭종이 있어(Fig. 1), 수술 절제를 시행하였다.

수술 소견에서 폐하엽의 전기저분절에서 기원하는 거대한 낭종이 있었으며, 좌측 폐야의 공기 음영의 증가는 기흉이라기보다는 거대한 낭종에 의한 것으로 생각되었고, 흉수나 흉막과종의 이상소견도 없었다. 낭성 종양을 포함한 췌기절제 후 허탈된 폐는 쉽게 팽창이 되었다.

H&E (hematoxylin and eosin) 염색에서 기관지 또는 폐포의 정상적인 입방형 상피세포(cuboidal epithelial cell)가 보이고, 미성숙 세포인 아주체(blastema)와 풍부한 호산성 세포질을 가지고 있는 종양세포로 이루어진 기질(stroma)의 증가를 보였다. 면역조직화학검사서 풍부한 세포질을 가진 종양세포는 Desmin과 Vimentin 염색에 양성이어서 육종형 분화의 횡문근 아세포로 확인되었다(Fig. 2).

병리 조직 검사 확인 후 시행한 원격전이 검사에서 전이성 병소는 없었다. 이후 5차례의 항암치료(vincristine, actinomycin, cyclophosphamide)를 시행하였으며, 수술 후 약 12개월간 국소 재발이나 전이의 소견은 없었다.

### 고 찰

흉막폐아세포종은 드문 흉강 내의 원발성 신생물로서 1988년 Manivel이 처음으로 성인에서의 폐아세포종(pulmonary blastoma)과는 다른 병리학적 소견을 가지고 있는

\*경북대학교병원 흉부외과

Department of Thoracic and Cardiovascular Surgery, Kyungpook National University Hospital

논문접수일 : 2006년 5월 13일, 심사통과일 : 2006년 6월 20일

책임저자 : 이응배 (700-721) 대구광역시 중구 삼덕 2가 50번지, 경북대학교병원 흉부외과

(Tel) 053-420-5675, (Fax) 053-426-4765, E-mail: bay@knu.ac.kr

본 논문의 저작권 및 전자매체의 지적소유권은 대한흉부외과학회에 있다.

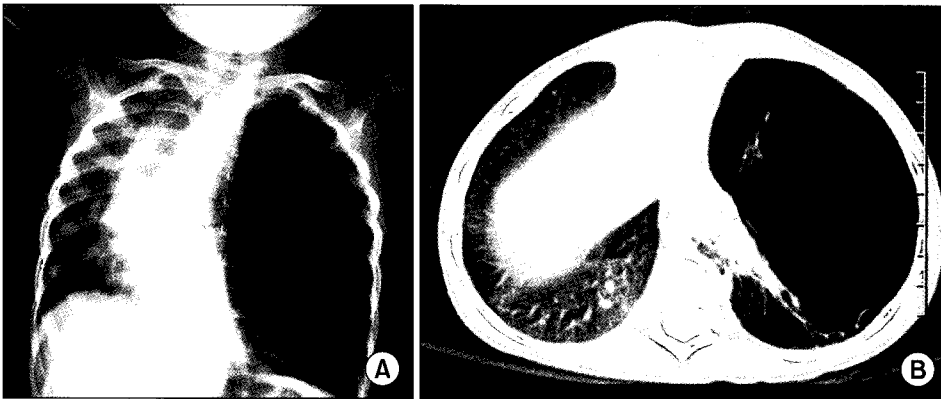


Fig. 1. (A) Air density is increased in left hemithorax and it seems to be pneumothorax. (B) Left lower lobe of lung has a huge cyst looks like congenital cystic adenomatoid malformation.

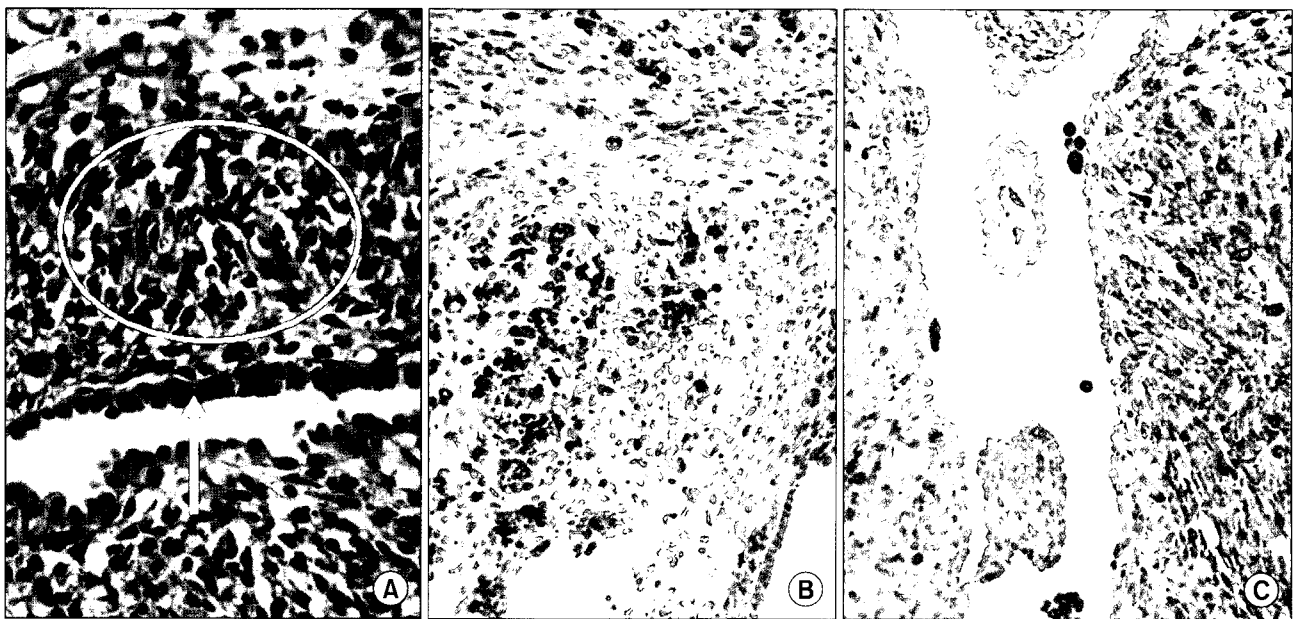


Fig. 2. (A) Microscopic finding reveals simple cuboidal epithelium (arrow) and increased cambium layer of blastemal cells and tumor cells which have eosinophilic cytoplasm and atypical mitosis (circle) (H&E stain,  $\times 400$ ). (B) The tumor has rhabdomyoblasts in Desmin stain ( $\times 200$ ) and (C) sarcomatous patterns in Vimentin stain ( $\times 200$ ).

것으로 보고하였다. 성인에서 발생하는 폐아세포종은 모세포, 상피세포, 간엽세포 모두가 악성을 보이지만, 소아에서 발생하는 폐아세포종은 상피세포를 제외한 모세포와 간엽세포가 악성을 보인다. 이에 성인에서 발생한 폐아세포종과는 다르게 소아에서 발생하는 폐아세포종을 흉막폐아세포종으로 명명하였다[1]. 주로 소아에서 발생하는 종양이지만 성인에서도 발견될 수 있으며, 21세 남자에서 발견된 흉막폐아세포종의 국내보고도 있다[2].

흉막폐아세포종은 고형성분과 낭성성분에 따라 세 가지 아형으로 분류한다. 제1형은 낭성 요소만으로 구성되

며, 생후 평균 10개월에 발견된다. 입방형 상피 세포와 얇은 섬유성 중격에 의해 여러 개의 낭으로 구분되며, 상피 세포 아래에 미분화 또는 원시의 종양 세포들이 있는 구역이 있다. 이 구역에는 구형 또는 방추형의 아주체와 호산성 세포질이 풍부한 횡문근아세포 형태의 세포들이 있다. 제2형은 고형성분과 낭성성분의 복합으로 생후 평균 34개월에 주로 발견된다. 제3형은 고형성분만으로 구성되어 있으며 생후 평균 44개월에 주로 발견된다. 2형과 3형에서는 아주체와 육종형 분화를 보이는 세포들이 발견된다[3,4].

흉막폐아세포종은 면역조직화학염색에서 양성을 나타낸다. Actin과 Desmin 염색에 양성을 나타내며, 특히 Desmin 염색에서 강양성을 보인다. 이는 횡문근아세포의 존재를 확인할 수 있는 소견이다. Vimentin 염색에서 횡문근아세포, 연골, 섬유 육종 또는 섬유성 조직구증, 아세포가 있을 때 양성을 보인다. Cytokeratin은 낭의 상피세포와 호흡 상피세포에 국한적으로 염색된다. S-100 염색에서는 연골성 분화를 보이는 경우에 양성이고, NSE (neuron specific enolase) 염색에서도 약하게 양성을 보일 수 있다[4]. 본 증례의 경우에는 Desmin과 Vimentin 염색에 양성 소견을 보여 횡문근아세포를 가지며 육종형 분화를 보이는 흉막폐아세포종으로 진단되었다.

종양의 특이한 증상은 없으나 초기에 흉통, 기침, 열 같은 상기도 감염의 증상이 있을 수 있고, 종양의 성장이 빠른 경우에는 호흡부전이 첫 증상인 경우도 있다. 진단을 위해 경피적 생검을 시행하기도 하지만 대부분의 경우 진단과 치료를 위해 개흉술을 시행한다. 치료의 일차적인 방법은 수술적 완전 절제이다. 수술적 완전 절제가 힘든 경우에는 신보조항암요법을 이용해 종양의 크기를 줄여 수술을 하며, 수술적 절제 후에도 보조항암요법 및 방사선치료를 통한 다각적 치료를 시행한다[5,6].

흉막폐아세포종은 흉강 내의 어느 곳에서나 발생할 수 있어 흉강 내에 국소재발을 할 수 있으며, 제2형의 흉막폐아세포종이 제1형으로 역진행한 흉강 내 국소 재발의 경

우도 있다[4]. 주된 전이 장소는 중추신경계, 뼈, 림프절, 간, 췌장, 신장과 부신이다[1,4,6]. 아형에 따른 2년 생존율은 제1형이 80%, 제2형이 73%, 제3형이 48%이다[4]. 소아에서 발생하는 극히 드문 흉막폐아세포종은 다른 보조적 방법들이 발달하고 있지만 예후가 불량한 종양이다.

## 참 고 문 헌

1. Manivel JC, Preist JR, Watterson J, et al. *Pleuropulmonary blastoma. The so-called pulmonary blastoma of childhood.* Cancer 1988;38:1516-26.
2. Kim JI, Cho SR, Cho SH, Byun JH, Lee HY, Jang HK. *Pleuropulmonary blastoma in an adult.* Korean J Thorac Cardiovasc Surg 2004;37:959-62.
3. Robinson PG, Shields TW. *Uncommon primary malignant tumors of the lung.* In: Shields TW, LoCicero J, Ponn RB, Rusch VW. *General thoracic surgery.* 6th ed. New York: A Wolters Kluwer Company. 2005;1811-2.
4. Priest JR, McDermott MB, Bhatia S, Watterson J, Manivel JC, Dehner LP. *Pleuropulmonary blastoma: a clinicopathological study of 50 cases.* Cancer 1997;80:147-61.
5. Park JS, Han JH, Koo HH, Kim JG. *Multimodal treatment of pleuropulmonary blastoma.* Korean J Thorac Cardiovasc Surg 2003;36:614-8.
6. Granata C, Gambini C, Carlini C, et al. *Pleuropulmonary blastoma.* Eur J Pediatr Surg 2001;11:271-3.

### =국문 초록=

흉막폐아세포종은 소아에서 발생하는 아주 드문 흉강 내 원발성 종양으로 폐아세포종과는 다른 병리학적 소견을 가진다. 수술적 완전 절제가 우선적인 치료법이며, 빠른 진행 및 전이를 보이기 때문에 신보조항암요법, 보조항암요법 등의 다각적인 방법을 고려하여야 한다. 저자들은 수술적 절제 및 보조항암요법으로 치료한 흉막폐아세포종 1예를 보고한다.

중심 단어 : 1. 폐종양  
2. 병리  
3. 아세포종