

삼차신경 대상포진에 의한 만성 하악골 골수염

오정환 · 임진혁

경희대학교 치과대학병원 구강악안면외과학교실

Abstract (J. Kor. Oral Maxillofac. Surg. 2007;33:169-172)

CHRONIC OSTEOMYELITIS ON MANDIBLE INDUCED BY TRIGEMINAL ZOSTER

Jung-Hwan Oh, Jin-Hyuk Yim

Dept. of Oral & Maxillofacial Surgery, College of Dentistry, Kyunghee University

The Varicella zoster virus is responsible for two common infectious diseases: chicken pox(Varicella) and shingles(Herpes zoster). Chicken pox is the primary infection. After the initial infection, the virus remains dormant in sensory ganglia until reactivation may occur decades later. The subsequent reactivation is Herpes zoster. Herpes zoster of the trigeminal nerve distribution manifests as painful, vesicle eruptions of the skin and mucosa innervated by the affected nerve. Oral vesicles usually appear after the skin manifestations.

Reports of osteomyelitis of jaw after trigeminal herpes zoster are extremely rare. We report a case of osteomyelitis on mandible caused by herpes zoster infection which was treated by antiviral drug, curettage. At 1 year post-operatively, mandibular mucosa had healed without recurrent sign. But post-herpetic neuralgia is remained.

Key words: Varicella Zoster Virus, Osteomyelitis, Post-herpetic neuralgia

I. 서 론

Varicella zoster virus(VZV)는 수두와 대상포진 두가지 질환의 원인이다. 이것은 일차적으로 수두가 감염된 후에 감각 신경절에 잠복해 있다가 수년후에 재활성되어 대상포진으로 나타나는 것으로 알려져 있다¹⁾.

대상포진은 1000명 중 3명의 비율로 발생하는데, 어린 나이에서는 낮은 발생률을 보이다가 50세 이상부터 급격히 증가해 80세 이상에서는 1000명 중 10명의 비율로 발생한다²⁾.

대상포진은 삼차 신경 영역의 피부에 심한 통증을 동반한 수포성 병변으로 나타나고, 이환된 신경이 분포하는 점막에도 영향을 미친다. 구강내 수포는 보통 피부 병변 이후에 나타나는데, 수포는 파열되어서 합쳐지고, 점막에 미란을 남긴다. 대부분의 경우에서는 반흔이 형성되지 않고 외피를 형성하면서 치유된다. 포진후 신경통은 대상포진 감염 후 가장 흔한 합병증이다³⁾.

삼차신경 대상포진에 의한 악골의 골수염은 매우 드물게 일어난다. 본 증례는 64세의 여자 환자에게서 대상포진으로 인한

여 안면에 수포성 피부 병변이 나타나고, 자연적인 치아 탈락과 함께 악골 골수염이 나타난 경우로 삼차신경성 대상포진에 의한 악골 골수염으로 진단되어 문헌고찰과 함께 보고하는 바이다.

II. 증례보고

64세의 여자 환자가 우측 하악 치조골의 노출과 우측 이부와 하순에 감각이상을 주소로 2004년 12월 27일 본과 내원하였다. 환자는 내원 4주 전에 삼차신경 하악분지의 주행을 따라 피부 병변이 나타나서 피부과에 입원하여 항바이러스제 투여로 치료받고 있는 상태였으며, 악골 골수염으로 인한 치아동요로 #43이 자연 발거된 상태였다(Fig. 1 A~C). 당시 대상포진의 증상 심하여 대상포진이 조절된 후에 재내원하기로 하였다.

2005년 6월 17일 재내원시 피부 병변은 반흔 없이 치유되었으나, 우측 하악 치조골 노출양상은 초진시보다 더 심해져 있었다(Fig. 2 A~C). 환자는 우측 하악골에 둔통과 육신거리는 통증을 호소하였고, 혀와 점막에 작열감을 호소하였다. 당일 H. zoster에 의한 하악골 골수염으로 잠정 진단하고 본과 입원하였다.

환자의 피부병변은 항바이러스제의 전신 투여에 의해 치료되었고, 2차 감염을 예방하기 위해 항생제 치료를 시행하였다. 2005년 6월 18일 본과 외래에서 국소마취하에 괴사된 골에 대해 부골 적출술을 시행하였으며 병소에 이환된 #44, 47 치아에 대해 발거시행하였다(Fig. 3). 골결손부는 Nitrofurazone 연고를

오 정 환

130-701 서울특별시 동대문구 회기동 1
경희대학교 치과대학 구강악안면외과학교실

Jung-Hwan Oh

Dept. of OMFS, Dental College, KyungHee University
Hoegidong 1, Dongdaemunku, Seoul, 130-701, Korea
Tel: 82-2-958-9440 Fax: 82-2-966-4572

E-mail: omsojh@khu.ac.kr

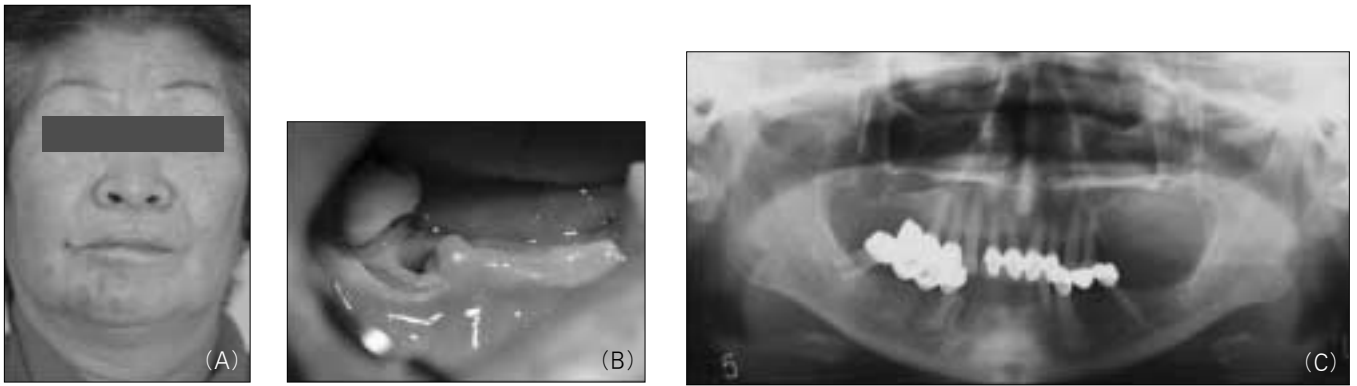


Fig. 1. (A) Facial photograph at first visit(04.12.27). (B) Spontaneous tooth exfoliation on #43. (C) Panoramic view.

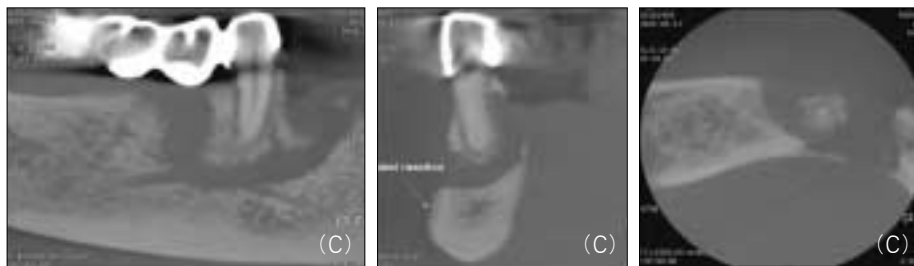
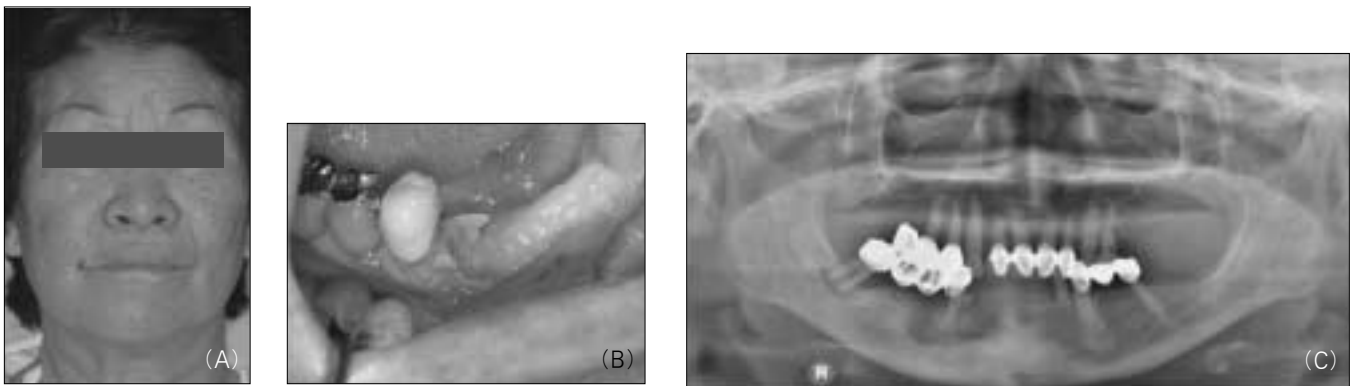


Fig. 2. (A) Facial photograph at re-visit(05.06.17). (B) Severe alv. bone exposure. (C) Bony destruction involving inf. alv. canal.

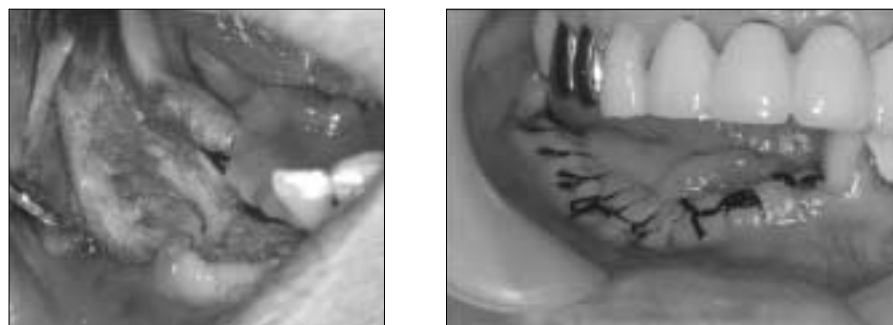


Fig. 3. Operation intraoral photograph.

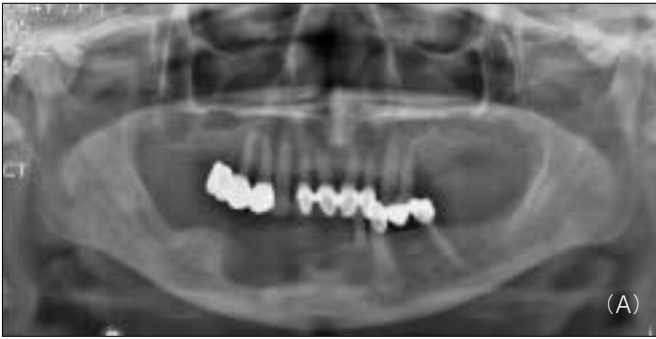

Fig. 4. (A) Post-op. 4-days (05.06.22)

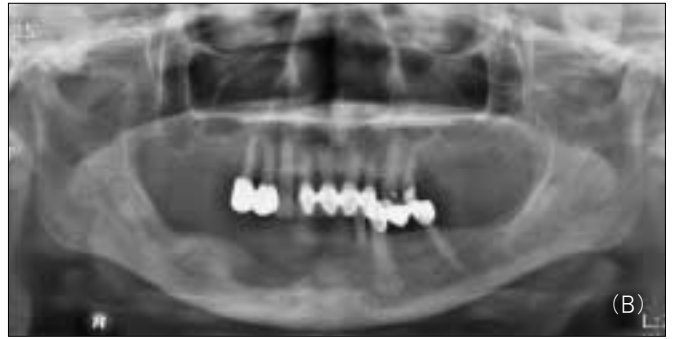

Fig. 4. (B) Post-op. 2-months (05.08.25)

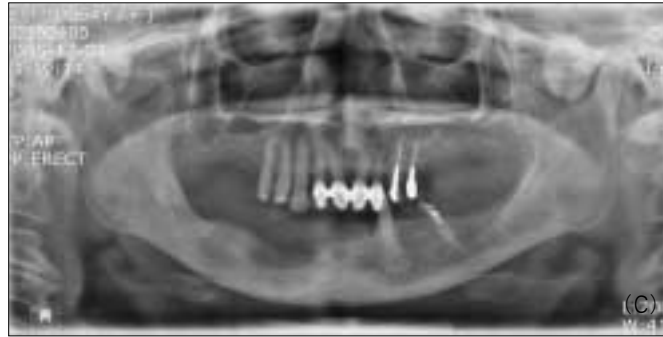

Fig. 4. (C) Post-op. 6-months (05.12.07)

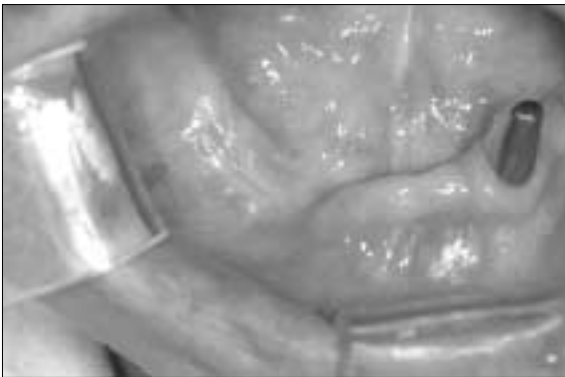

Fig. 5. Soft tissue covering on op. site (06.06.03).

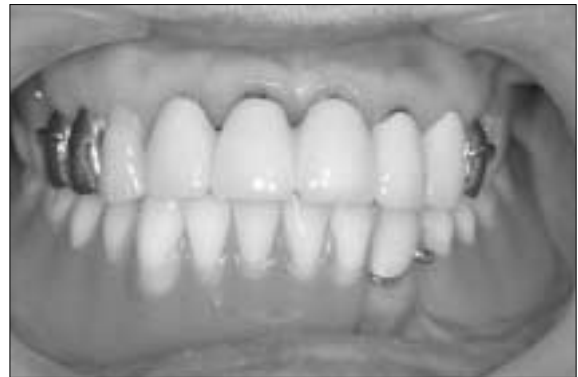

Fig. 6. Rehabilitation of edentulous dentition(06.06.03).

물린 거즈로 충전 하였고, 1주일 간격으로 3회 거즈교환하였다. 수술 방사선 소견상 골제거 부위가 remodelling 된 양상 보인다(Fig. 4 A~C).

병소 제거 부위는 연조직으로 피개되어 잘 치유되었다(Fig. 5).

병소와 이환치 받기 시행한 결손부는 일반적인 가철성 의치를 통해 수복되었다(Fig. 6).

그러나, 병소의 하악관 침범으로 인한 우측 하순과 이부에 감각이상(numbness)은 잔존하고 있다. 환자 포진후 신경통 호소하여 치료 종결후 1년이 지난 현재 까지도 Gabapentin 복용중이다.

III. 총괄 및 고찰

삼차신경 대상포진에 의한 악골 괴사는 매우 드물게 일어난다. Mintz 등³⁾은 대상포진에 의한 악골 골수염에 관해 20예를 보고하였다. 여성 12명, 남성 8명으로 1.5:1로 여성에서 호발하고, 발생 연령은 12~79세로 평균 55.3세였다. 주로 이환된 피부의 상악 또는 하악골에서 편측성으로 나타났으며, 상악과 하악에서의 분포는 상하악 각각 10명으로 동등한 비율을 나타냈다.

골괴사시 이환치는 급성 치수염을 보이고⁵⁾, 생활력을 상실하고⁶⁾, 영구치는 비정상적인 발육을 하고⁸⁾, 치근의 내흡수를 보

이며⁹⁾, 치통을 호소하며¹⁰⁾, 골수염에 이환된 치조골에 있는 치아는 자연적으로 탈락하는 소견¹¹⁻¹⁴⁾이 동반되기도 한다. 조직학적인 소견은 특이하지 않고, 단지 괴사된 골과 염증세포의 침윤을 보이고, 광범위한 조직 파괴상을 보인다.

따라서 증상이 특이하지 않고, 조직소견도 특징적인 것이 없기 때문에 진단이 지연된다. 그러나 대상포진은 피부의 수포성 병변으로 진단될 수 있고, 이환된 신경이 분포하는 악골에 특별한 원인요소가 없는데도 심한 골괴사의 소견이 보일 경우에는 삼차신경 대상포진에 의한 악골 골수염으로 진단할 수 있다.

삼차신경 대상포진에 의한 악골괴사에 대한 병리학적인 기전은 불명확하다. 한가지 설명은 VZV에 의한 혈관염이 허혈을 일으켜서 골을 괴사시킨다는 것이고, 또다른 설명은 신경염에 의해 야기된 부종이 혈관을 압박해서 이러한 과정이 허혈과 골괴사를 야기한다는 것이다^{2,13)}.

포진후 신경통은 대상 포진 감염 3개월 이후부터 동통과 이상감각(dysesthesia)이 나타나는 것이라 정의된다¹⁵⁾. 포진후 신경통은 약물 치료에 의해 통증이 조절되는데, Tricyclic antidepressant (Amitriptyline, Desipramine, Nortriptyline), Anticonvulsant (Gabapentin), 5% lidocaine patch, Opioid (Morphine) 등이 효과가 있다¹⁶⁾.

IV. 요약

본 증례는 안면의 수포성 병변과 함께 치조골 괴사에 의한 자연적인 치아 발거가 나타난 경우이다. 환자는 대상포진과 악골 골수염에 대해 치료를 받고, 매달 정기적으로 경과 관찰 중이며, 골수염의 재발 징후 및 증상은 보이지 않고 현재까지는 양호하게 치유되고 있다. VZV가 재발하지 않는 한 예후는 양호할 것으로 생각된다. 괴사골과 이환치의 발거를 시행한 무치악부위는 일반적인 가철성 국소의치를 통해 수복되고 있다. 그러나, 병소의 하악관의 침범으로 인해서 우측 하악 영역의 감각이상은 여전히 남아 있다.

참고문헌

1. Tidwell E, Hutson B, Burkhart N, Gutmann JL, Ellis CD: Herpes zoster of the trigeminal nerve third branch. *Int. Endodontic Journal* 1999;32:61-66.
2. Mintz SM, Anavi Y: Maxillary osteomyelitis and spontaneous tooth exfoliation after herpes zoster. *Oral Surg Oral Med Oral Pathol* 1992;73:664-666.
3. Robert WJ: Pain following Herpes Zoster: Implication for Management. *Herpes* 2004;11:63-65.
4. Ramchandani PL, Mellor TK: Herpes zoster associated with tooth resorption and periapical lesions. *British Journal of Oral and Maxillofacial Surgery*, article in press.
5. Sigurdsson A, Jacoway JR: Herpes zoster infection presenting as an acute pulpitis pulpitis. *Oral Surg Oral Med Oral Pathol Oral Radio Endo* 1995;80: 92-95.
6. Gregory WB, Brooks LE, Penich EC: Herpes Zoster associated with pulpless teeth. *J Endod* 1975;1:32-35.
7. Goon WWY, Jacobsen PL: Prodromal odontalgia and multiple devitalized teeth caused by a herpes zoster infection of the trigeminal nerve. *JADA* 1988;116:500-504.
8. Smith S, Ross JW, Scully C: An unusual oral complication of herpes zoster infection. *Oral Surg Oral Med Oral Pathol* 1984;57:388-389.
9. Solomon CS, Coffiner MO, Chalfin HE: Herpes zoster revisited: implicated in root resorption. *J Endod* 1986;12:210-213.
10. Millar EP, Troulis MJ: Herpes zoster of the trigeminal nerve: The dentists' role in diagnosis and treatment. *Canadian Dental Journal* 1994;60:450-3.
11. Hall HD, Jacobs JS, O' Malley JP: Necrosis of maxilla in patient with herpes zoster. *Oral Surg Oral Med Oral Pathol* 1974;37:657-662.
12. Wright WE, Davis ML, Geffen DB, Martin SE, Nelson MJ, Straus SE: Alveolar bone necrosis and tooth loss: a rare complication associated with herpes zoster infection of the fifth cranial nerve. *Oral Surg Oral Med Oral Pathol* 1983;56:39-46.
13. Garty BZ, Dinari G, Sarnat H, Cohen S, Nitzan M: Tooth exfoliation and osteonecrosis of the maxilla after trigeminal herpes zoster. *J Pediatr* 1985;106:71-73.
14. Muto T, Tsuchiya H, Sato K, Kanazawa M: Tooth exfoliation and necrosis of the mandible-a rare complication following trigeminal herpes zoster. *J Oral Maxillofac Surg* 1990;48:1000-1003.
15. Johnson RW, Whitton TL: Management of herpes zoster and postherpetic neuralgia. *Expert Opin Pharmacother* 2004;5:551-559.
16. Charles EA, Nathaniel K, Miroslav B: *J Pain Symptom Management* 2004;28:396-411.