

## 우액와동맥을 통한 순행성 뇌관류법을 이용한 대동맥궁 치환의 임상성적

김동진\* · 김경환\* · 나용준\* · 정동섭\*

### Clinical Result of Aortic Arch Replacement using Antegrade Brain Perfusion Via Right Axillary Artery

Dong Jin Kim, M.D.\*, Kyung Hwan Kim, M.D.\*, Yong Jun Na, M.D.\*, Dong Seop Jeong, M.D.\*

**Background:** Cerebral protection is one of the most important procedures during aortic arch surgery. We can minimize neurological complications through short period of total circulatory arrest and resuming of brain perfusion. We evaluated 11 patients who underwent arch replacement using antegrade brain perfusion via right axillary artery. **Material and Method:** Between July 2004 and July 2006, 11 patients (male 9, female 2) underwent aortic arch replacement with antegrade brain perfusion via right axillary artery. Preoperative diagnosis was listed; 5 type A aortic dissections (5/11, 45.5%), 5 aortic aneurysms (5/11, 45.5%) and 1 type A IMH (intramural hematoma, 1/11, 9%). The mean age at the time of operation was  $60.3 \pm 12.8$  years. For antegrade brain perfusion, we performed right axillary artery cannulation in all patients. Retrograde brain perfusion was used briefly during total circulatory arrest. **Result:** The mean total circulatory arrest time was  $31.1 \pm 16.9$  minutes and the mean retrograde brain perfusion time was  $21 \pm 17.8$  minutes. Mean antegrade brain perfusion time was  $77.9 \pm 17.5$  (43~101) minutes. We had neither operative mortality nor permanent neurological complications. **Conclusion:** By means of antegrade brain perfusion via right axillary artery, that could lead to decrease circulatory arrest time and minimize damages to severely atheromatous arch vessels, we can expect to reduce neurological complications after aortic arch replacement. Further investigation with large patient populations will be required.

(Korean J Thorac Cardiovasc Surg 2007;40:25-31)

**Key words:** 1. Aorta, arch  
2. Perfusion, antegrade  
3. Axillary artery

### 서 론

대동맥궁 수술은 고도의 숙련된 수술 수기를 요하며, 신경학적 합병증의 발생 위험으로 외과의에게 쉽게 접근하기 힘든 수술 중 하나이다. 최근 수술 수기 및 뇌 보호 기술의 발달 등으로 대동맥궁 수술 후 좋은 성적을 보고하고 있으나[1,2], 저체온하에 완전 순환 정지를 요하고 치명적인 신

경학적 합병증이 발생할 수 있는 것은 여전히 문제점으로 남아 있다[3,4]. 우액와동맥을 통한 순행성 뇌관류를 이용한 대동맥궁 치환법은 완전 순환 정지 및 역행성 뇌관류 시간의 단축이 가능하며 대동맥궁의 조작을 최소화하여 신경학적 합병증 발생을 줄일 수 있다고 알려져 있다[5,6]. 이에 저자 등은 우액와동맥을 통한 순행성 뇌관류를 이용한 대동맥궁 치환술의 임상성적을 조사하였다.

\*서울대학교병원 흉부외과

Department of Thoracic and Cardiovascular Surgery, Seoul National University Hospital, Seoul National University College of Medicine

논문접수일 : 2006년 9월 13일, 심사통과일 : 2006년 10월 16일

책임저자 : 김경환, (110-744) 서울시 종로구 연건동 28번지, 서울대학교병원 흉부외과

(Tel) 02-2072-3971, (Fax) 02-765-7117, E-mail: kkh726@snu.ac.kr

본 논문의 저작권 및 전자매체의 지적소유권은 대한흉부외과학회에 있다.

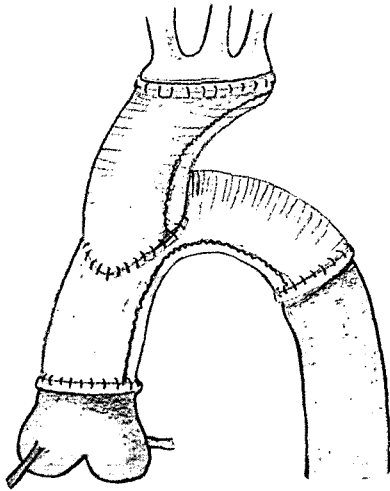
## 대상 및 방법

2004년 7월부터 2006년 7월까지 대동맥궁 치환 시 대동맥궁 분지의 전부 혹은 일부를 치환하고 우액와동맥을 통한 순행성 뇌관류를 시행한, 동일한 외과외에 의해 시행된 11명(남 9, 여 2)의 환자를 대상으로 하였다. 평균 나이는  $60.3 \pm 12.8$  (범위 40~79)세였고, 질환별로는 A형 대동맥 박리(5/11, 45.5%), A형 벽내혈종(1/11, 9%), 대동맥류(5/11, 45.5%) 등이 있었다. 10명의 환자에서 정중 흉골 절개를 시행하였고, 1명의 환자에서 clamshell 절개를 시행하였다. 모든 환자에서 심폐바이패스를 가동하고 동맥 캐놀라는 8 mm 인조도관(collagen coated knitted polyester vascular prosthesis, Intergard<sup>®</sup>, Intervascular SAS, France)을 우측 액와동맥(right axillary artery)에 단측 문합 후 삽관하였고, 정맥 캐놀라는 상하 대정맥으로 각각 삽관하였다. 좌심실 감압을 위해 우상폐정맥을 통하여 벤트 캐놀라를 거치하였다. 직장 체온을 20°C 이하로 낮춘 초저체온하에서 완전 순환 정지를 하였고, 이 기간 중 일부분에서 역행성 뇌관류(retrograde brain perfusion)를 시행하였다. 우심방을 절개 하였고, 관상 정맥동(coronary sinus)으로 역행성 심정맥을 주입하였다. 무명동맥을 포함한 대동맥궁 가지를 인조혈관을 이용하여 3-0 또는 4-0 polypropylene (Prolene<sup>®</sup>, ETHICONE, INC, USA) 봉합사로 봉합하였는데, 이 과정에서 대동맥궁의 동맥 가지들과 인조혈관(들)과의 연결은 침범된 위치나, 가지에 존재하는 죽상판(atherosclerotic plaque)의 범위에 따라 연결을 조금씩 달리하였다. 또한 최소한의 조작으로 색전의 위험성을 줄였다. 대동맥궁에 죽상 경화가 없는 경우 무명동맥, 좌측 총경동맥 및 좌측 쇄골하동맥을 각각 절제하지 않고 섬 모양의 패취(Carrel patch)를 만들어 20 mm 인조 혈관에 연결하였다. 죽상 경화가 심하거나 박리가 있을 경우 동맥 가지를 분리하여 각각의 분지를 미리 Y형태로 제작한 인조 이식편과 단단 문합을 하는 방법을 이용하였다. 이후 역행성 뇌관류를 통하여 남아 있는 공기, 죽상편 등을 제거 후 역행성 뇌관류를 정지시켰고, 연결한 인조혈관을 클램프 후 10~15 cc/kg/min의 속도로 우액와동맥을 통하여 순행성 뇌관류를 시작하였다. 뇌관류 기간을 포함한 전체 수술시간 동안 뇌산소포화도(cerebral oximeter, INVOS<sup>®</sup> monitor RS 232, SOMANETICS, USA)를 측정하여 일정수준으로 유지됨을 확인하였다. 뇌관류가 적절히 되고 있음을 확인 후 초저체온 상태를 유지하면서 반회 후두 신경을 다치지 않게

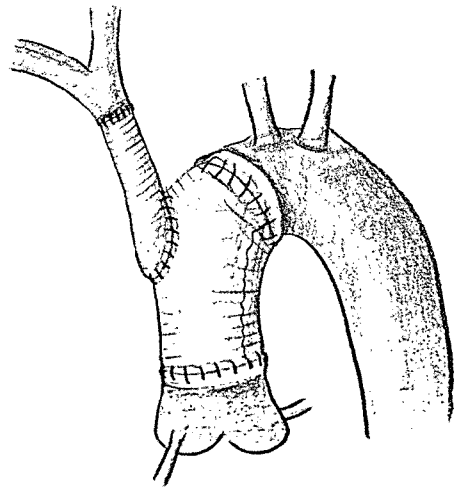
조심스럽게 근위부 하행 대동맥을 박리하였고, 주 인조혈관(main graft, 직접 하행 대동맥과 연결된 인조혈관)과 단단문합하였다. 하행흉부대동맥의 문합부위에 석회화, 죽상경화병변, 대동맥박리 등이 대부분의 환자에게 발견되었고, 연속봉합 후 Teflon felt를 이용한 수평 매트리스 봉합으로 전 봉합부위를 보강해주었다. 대동맥궁에 연결된 인조 혈관과 하행 대동맥에 연결한 주 인조혈관을 5-0 polypropylene으로 단측 연결법(end to side anastomosis)으로 봉합하였다. 환자에 따라 두 이식편을 문합하는데, 시야가 좋지 않은 경우는 잠시 동안의 완전순환정지(brief total circulatory arrest)를 통하여 문합을 시행하였다. 단, 이 상황까지 초저체온상태는 계속 유지하였다. 좌 쇄골하동맥 가지를 연결해야 할 경우에는 근위부 문합은 전신순환을 재개하면서 주 대동맥궁 인조도관에 측방 겹차를 시행한 후 단측 문합으로 봉합하였다. 좌쇄골하동맥에 문합할 때 대동맥궁쪽에서 시야 확보가 원활치 않다고 판단되거나, 감염성 대동맥류로 해부학적부위 외부의 바이패스도관을 만들어야 했던 경우에는 좌쇄골하 절개를 별도로 가한 후 이 부위를 통하여 좌쇄골하동맥을 박리하고 문합을 시행하였다. 이후부터 전신 순환의 재개와 함께 체온을 상승시키면서 대동맥 근부 문합을 시행하였다. 대동맥 근부 문합은 필요한 경우 Teflon felt를 이용하여 문합하였으며, 한 명의 환자에서 벤탈수술을 시행하였다. 대동맥 치환술과 함께 시행한 수술에는 대동맥판 성형술(4예), 관상동맥 우회술(1예), 벤탈수술(1예), 난원공 개존 봉합술(1예) 등이 있고 이중에서 판막 성형술은 이첨판 대동맥판막을 가진 경우나 박리에 의해 첨판 경계부의 분리로 심한 역류가 있을 경우 시행하였다. 인조도관으로는 Hemashield<sup>®</sup> (Woven double velour vascular graft, Boston scientific Meadox, USA) 또는 Intergard<sup>®</sup> (collagen coated knitted polyester vascular prosthesis, Intervascular SAS, France)를 이용하였다. 대동맥궁 혈관 가지를 분리하지 않고 봉합을 한 경우 20 mm 인조도관을 이용하였고, 무명 동맥과 우측 경동맥을 분리하지 않고, 연결한 경우에는 14 mm 인조 도관과 봉합하였으며, 각각의 가지를 분리해서 봉합한 경우에는 8 mm 인조 도관을 사용하였다. 주 인조도관은 대동맥 크기에 따라 20 mm, 22 mm, 24 mm 또는 30 mm를 사용하였다.

## 결 과

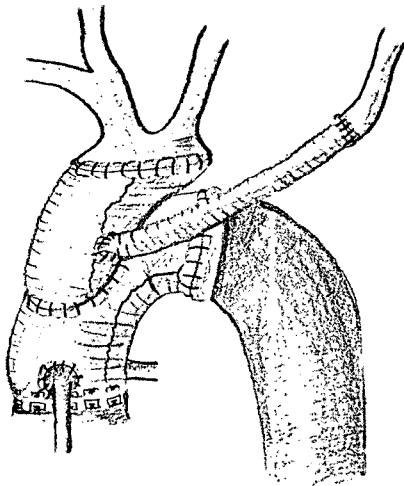
대동맥궁 분지를 각각 치환하지 않고 섬 모양의 패취



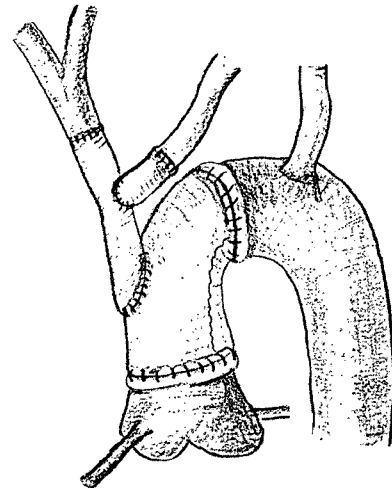
**Fig. 1.** Arch first replacement of Carrel patch including innominate, left common carotid and left subclavian artery using separate vascular graft.



**Fig. 3.** Proximal arch replacement with separate graft replacement of innominate artery.



**Fig. 2.** Arch first replacement of Carrel patch including innominate and left common carotid artery using separate vascular graft.

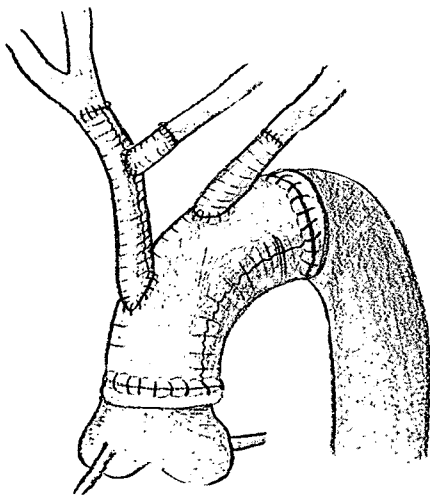


**Fig. 4.** Y graft formation for innominate and left common carotid artery during total circulatory arrest. Arch replacement proximal to left subclavian artery.

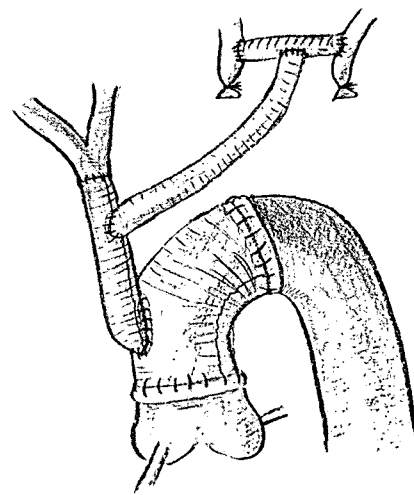
(Carrel patch) 형태로 만들어 수술한 환자가 7명에서 있었고, 이중 4명의 환자에서 대동맥궁의 3개 분지를 포함하여 별도의 도관으로 치환 후 순행성 뇌관류를 시행하면서 주도관을 이용하여 하행흉부대동맥과 상행대동맥간의 연결 및 대동맥궁 도관과의 봉합을 시행하였으며(Fig. 1), 두명의 환자에서 대동맥궁의 근위부 2개 분지를 별도의 도관으로 치환 후 순행성 뇌관류를 시행하면서 주도관을 이용하여 하행흉부대동맥과 상행대동맥 간의 연결 및 도관과의 봉합을 시행하였다. 이 경우에 좌쇄골하 동맥에는

또 다른 도관을 연결하고 재가온 과정에서 주도관 혹은 대동맥궁 문합 도관에 봉합하였다(Fig. 2). 한 명의 환자에서는 부분 대동맥궁(proximal arch replacement), 상행대동맥 및 무명동맥을 치환하였는데, 먼저 무명동맥을 치환하고 도관을 겸자 후 우액외동맥을 통한 순행성 뇌관류를 시행하면서 대동맥궁 및 상행대동맥 문합을 진행하였다(Fig. 3).

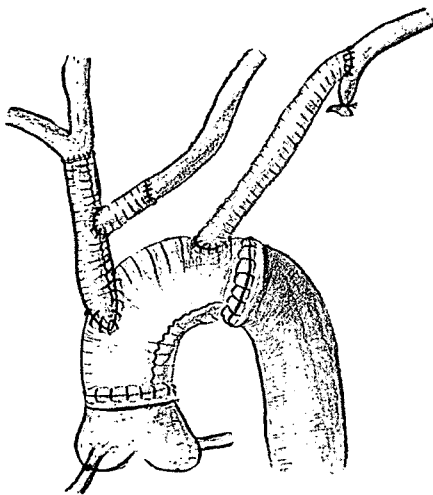
대동맥궁 분지를 각각 치환한 경우가 4명에서 있었고 무명동맥과 좌총경동맥에 문합할 도관을 Y자형으로 미리



**Fig. 5.** Y graft formation for innominate and left common carotid artery during total circulatory arrest. Total arch replacement and separate grafting of left subclavian artery.



**Fig. 7.** Separate graft formation for innominate artery. Total arch replacement with carotid subclavian bypass and proximal anastomosis of left subclavian artery via left subclavicular incision. Proximal portions of left common carotid and left subclavian artery were ligated.



**Fig. 6.** Y graft formation for innominate and left common carotid artery during total circulatory arrest. Total arch replacement and proximal anastomosis of left subclavian artery via left subclavicular incision.

제작하여 완전순환정지시간에 문합하고 이 도관을 겹차하여 우액와동맥을 통한 순행성 뇌관류를 시행하였고, 이 기간 중 좌쇄골하동맥 입구를 풍선카테타를 이용하여 폐쇄하였다. 네 명의 환자들 중 좌쇄골하동맥 근위부에서 대동맥궁 치환을 한 경우가 1명(Fig. 4), 정중흉골절개 시야에서 순행성 뇌관류 진행 중 좌쇄골하동맥에 별도의 도관으로 문합한 경우가 1명(Fig. 5) 있었고, 좌쇄골하동맥을

정중흉골절개에서 문합하는 것이 불가능했던 2명의 환자(1명은 감염성 대동맥류이고, 나머지 1명은 근위부에서 폐쇄된 경우임)에서는 심폐바이패스 가동 전에 좌쇄골하 절개를 통하여 동맥을 박리 후 링으로 보강된 PTFE도관(ringed polytetrafluoroethylene graft)를 이용하여 원위부 문합을 하였고 근위부 문합은 재가온 중 주 도관 혹은 무명동맥과 연결한 도관에 시행하였다(Fig. 6). 1명의 감염성 대동맥류 환자에서는 좌총경동맥 근위부의 감염 부위를 피하여 좌측 경부를 통한 총경동맥-쇄골하동맥 바이패스를 시행하였고, 이 도관에 또다른 링으로 보강된 PTFE도관(ringed PTFE graft)를 문합하였다(Fig. 7).

심폐우회 시 평균 최저 직장 체온은  $18.5 \pm 1.7$  ( $15.3 \sim 21.8$ ) $^{\circ}\text{C}$ 였고, 평균 최저 비인두 체온은  $11.7 \pm 1.0$  ( $10.3 \sim 13$ ) $^{\circ}\text{C}$ 이었다. 평균 심폐 바이패스 시간은  $283.2 \pm 36.1$  ( $226 \sim 330$ )분이었고, 평균 대동맥 차단 시간은  $151.5 \pm 47.4$  ( $96 \sim 246$ )분이었으며, 평균 완전 순환 정지 시간은  $31.1 \pm 16.9$  ( $17 \sim 68$ )분이었다. 평균 역행성 뇌관류 시간은  $21 \pm 17.8$  ( $1 \sim 54$ )분이었고, 평균 순행성 뇌관류 시간은  $77.9 \pm 17.5$  ( $43 \sim 101$ )분이었다. 완전 순환 정지 시간에 순행성 뇌관류 시간은 제외하였으며, 최근 수술에서 대동맥 절제 후 대동맥궁과 인조혈관 문합 과정에서 시야 확보를 위해 역행성 뇌관류를 바로 시행하지 않고 완전순환정지 상태에서 시행하여 빠른 수술을 도모하였고 완전순환정지시

간이 20분을 경과할 경우나 대동맥궁 문합을 마치고 색전을 제거할 목적으로 역행성 뇌관류를 이용하였다. 초저체온 뇌관류 시 대동맥궁과 인조도관을 연결시킨 후 순행성 뇌관류를 시행할 때까지 걸린 평균 시간은  $24.1 \pm 9.3$  (10~44)분이었다.

응급수술은 6명에서 시행되었고, 5명의 대동맥류 환자에서는 정규수술을 시행하였다. 술 후 사망 환자 및 영구적인 신경학적 합병증을 보인 환자는 없었으나 두 명의 환자에서 수술 후 섬망이 발생하였고, 한명의 환자에서 일시적인 질소 혈증(azotemia)이 발생하였다. 그러나 이들 모두 급성 대동맥 박리 진단하에 응급수술을 한 환자로 수술 전 환자의 의식상태에 대한 판단을 명확히 하기 어려웠으며, 퇴원 전 모두 정상으로 회복되었다. 2명의 환자에서 창상 열개가 있어 재봉합하였으나, 염증의 증거는 없었다. 2명의 환자에서 심방 세동이 발생하였으며, 그 중 1명은 정상 심방 조율로 바뀌었으나, 1명은 지속되어 항응고 요법 중에 있다. 성대마비가 2명에서 있었는데, 두 환자 모두에서 술 전에 음성 변화 및 성대마비 소견을 보였던 환자로 새로이 나타난 성대마비는 아닌 것으로 판단되었다. 그 외 출혈과 같은 합병증으로 재수술을 필요로 한 환자는 없었다. 평균 재원 기간은  $21.1 \pm 11.5$  (11~48)일 이었고, 평균 중환자실 체류 기간은  $144 \pm 128.2$  (18~489)시간이었다. 기관 발관에 소요된 시간은  $59.9 \pm 47.2$  (14~175)시간이었고, 3일 이상 소요된 환자는 급성 벽내 혈종 1명, 급성 대동맥 박리 2명으로 모두 응급 수술을 시행한 환자로, 폐부종에 의한 저산소혈증이 원인이었다.

모든 환자는 외래를 통해 추적 관찰 중으로 평균 추적 기간은  $252.2 \pm 182.5$ 일이었다. 술 후 1주일, 3개월, 6개월, 1년에 각각 흉부 전산화 단층 촬영을 시행하였으며, 인조도관 및 봉합 부위의 누출이나 협착 등은 관찰되지 않았다. 추적 기간 동안 합병증 발생 및 사망은 없었다.

## 고 찰

대동맥궁 수술에 있어서 대동맥궁 우선 치환법은 Rokkas와 Kouchoukos[7]에 의해 처음 소개된 이래로, 다양한 기법이 보고되고 있으며 최근 매우 좋은 성과를 보이고 있다[6,8,9]. 이 방법은 순행성 뇌관류를 빠른 시간 내에 재개할 수 있다는 장점으로 시행되고 있으며 초저체온법과 병행하여 이루어지고 있다. Sasaki 등[9]은 대동맥 궁 우선 치환법을 시행한 경우가 전통적인 원위부 문합 우선법(distal first technique)을 시행한 군보다 짧은 순환 정지

시간을 갖는다고 보고하였다. 본 증례에서도 최소한의 조작으로 색전의 위험성을 낮추었고, 완전 순환 정지 시간 및 역행성 뇌관류 시간을 줄이고, 순행성 뇌관류로의 변형을 빨리하여 술 시 발생할 수 있는 신경학적 위험 요인을 최소화하였다. 병변의 정도에 따라 대동맥궁 심 모양 패취(Carrel patch)에 우선 문합을 하거나, 대동맥궁 분지 연결에 Y자형 도관을 우선 문합 후 순행성 뇌관류를 재개하여 만족할 만한 성적을 내었다고 생각한다.

뇌 보호 및 신경학적 합병증을 줄이기 위한 노력으로 초저체온법에 부가하여 순행성 뇌관류 또는 역행성 뇌관류가 시행되고 있다. Spielvogel 등[2]은 직경 12 내지 14 mm의 주 도관에 8 mm 도관 두개를 Y자형으로 연결한 후 이를 세 개의 대동맥궁 분지와 문합하고 주 도관을 겹쳐 후 우액와동맥을 통한 뇌관류를 시행하는 방법을 제시하였는데, 이는 비교적 간단한 방법으로 뇌관류를 시행할 수 있다는 장점을 가지고 있다. Kazui 등[10]은 대동맥궁 치환 시 세 개의 대동맥분지에 관류 카테타를 삽입하여 순행성 뇌관류를 시행하는 방법으로 수술하였고 이는 "Kazui technique"으로 불리우며 대동맥궁 수술의 주요방법 중 하나로 역시 제시되고 있다. 본 연구에서는 대동맥궁 분지를 치환해야 하는 경우에 전자의 방법으로 수술을 진행하였는데, 이는 후자에 비해 대동맥궁 분지에 대한 접촉을 최소화할 수 있고 상대적으로 간단한 방법으로 관류를 재개할 수 있다는 이유에서 시행한 것이었다.

무명동맥과 좌총경동맥을 치환한 후에 뇌관류를 재개하였고 좌쇄골하동맥은 풍선카테타로 폐색하는 것을 원칙으로 하였고 일부에서 무명동맥만 치환한 후에 뇌관류를 재개하면서 나머지 두개의 분지에 대하여 근위부에서 결찰하거나 풍선 카테타로 막는 방법을 사용하였다. 우액와동맥을 통한 뇌관류가 충분한가에 대하여 Frist 등[11]은 중등도 저체온( $26 \sim 28^\circ\text{C}$ )하에 무명동맥 또는 좌측 액와동맥으로만 관류를 시행한 10명의 환자에서 신경학적 합병증이 없었다고 보고하였으며, Dossche 등[12]도 근위부 흉부 하행대동맥 수술 시 37명의 환자에서 편측 순행성 뇌관류를 시행하였고, 67명의 환자에서 양측 뇌관류를 시행하였지만, 신경학적 합병증은 관류 방법과는 무관하다고 하였다. Woznik 등[13]은 25명의 환자에서 중등도 저체온하에 무명동맥으로 뇌관류를 시행하였지만, 새로운 신경학적 문제점은 발견하지 못하였다고 보고하였다. 이로 미루어 저체온하에 시행하는 무명동맥 또는 우측 액와동맥으로의 뇌관류는 적절한 뇌 보호가 됨을 알 수 있다. 본 연구의 경우 8명의 환자에서 우액와동맥을 통하여 무명동

맥과 좌총경동맥으로 뇌관류를 시행하였고 3명에서는 무명동맥만으로 뇌관류를 시행하였는데, 두 경우 모두 뇌산소포화도가 일정하게 유지되었고, 술 후 신경학적 회복과 정의 차이도 없었다. 이 방법으로 대동맥궁의 분지를 우선 치환하는 수술법의 또 다른 장점은 근위부 하행 흉부 대동맥 문합을 보다 안전하게 할 수 있다는 것인데, 박리된 대동맥이나 죽상경화증과 칼슘으로 뒤덮인 대동맥의 경우 인공 혈관 문합에 부가하여 출혈 및 파열을 막기 위해 보강 문합을 요하는 경우가 많으며 본 연구에서도 순행성 뇌관류 기간이 상대적으로 긴 환자의 경우 하행 흉부 대동맥의 병변이 심한 환자들이었다.

대동맥수술 시 뇌신경학적 합병증을 줄이기 위한 또 하나의 방법으로 역행성 뇌관류가 있는데, 이는 뇌의 저체온상태를 일정하게 유지할 수 있고, 죽상판의 색전 또는 공기 색전 등을 방지할 수 있다고 알려져 있다[14]. 역행성 뇌관류 시간의 안전 영역은 아직 확실히 정립되어 있지는 않으나 Usui 등[15,16]은 안전한 역행성 뇌관류 시간을 60분 이하로 제시한 바 있다. 그러나, 고령과 같은 고위험군에서는 섭망과 같은 일시적인 뇌신경장애가 발생할 수 있으며, 중심정맥압의 상승 정도에 따라 뇌부종을 더 조장하여 초저체온하 완전순환정지보다 오히려 뇌신경계 합병증이 증가할 수도 있다는 지적도 있다[17]. 본 연구에서는 완전순환정지 시간이 20분을 넘거나 대동맥에 죽상경화병변이 심할 때 역행성 뇌관류를 부가적으로 사용하여 뇌부종을 최소화하면서 효과를 극대화하려고 노력하였다.

흉부 대동맥 수술 시 뇌 신경학적 합병증 외에 복부 및 척수의 허혈에 의한 장기 손상 또한 발생할 수 있다. 본 증례의 경우 이를 방지하기 위해 대동맥궁의 동맥 가지를 인조 도관 봉합 완료 후 체온을 상승시키지 않고, 저체온 순행성 뇌관류를 유지하면서 근위부 하행대동맥을 봉합하였다. 1명의 환자에서 일시적인 질소혈증(azotemia)이 발생하였지만 곧 회복되었으며 복부 장기에 의한 허혈성 장기 기능 부전이 발생한 환자는 없었다.

## 결 론

우액와동맥을 통한 순행성 뇌관류를 이용한 대동맥궁 치환법은 완전 순환정지시간을 최소화할 수 있고, 신속한 순행성 뇌관류가 가능하여 신경학적 합병증의 줄일 수 있다고 생각된다. 환자 수가 적고 추적기간이 짧은 제한 점은 있지만, 11명의 환자에서 상기 방법으로 수술을 시행

하여 만족할 만한 결과를 얻을 수 있었다. 더 많은 수의 환자와 장기적인 성적에 대한 연구가 필요하지만 우액와동맥을 통한 순행성 뇌관류를 이용한 대동맥궁 치환법은 직접적인 대동맥궁 조작을 최소화하고 색전 및 전반적인 허혈에 의한 뇌합병증을 줄일 수 있는 방법으로 생각된다.

## 참 고 문 헌

1. Estrera AL, Miller III CC, Huynh TTT, Porat EE, Safi HJ. Replacement of the ascending and transverse aortic arch: determinants of long-term survival. *Ann Thorac Surg* 2002; 74:1058-65.
2. Spielvogel D, Strauch JT, Minanov OP, Lansman SL, Griep RB. Aortic arch replacement using a trifurcated graft and selective cerebral antegrade perfusion. *Ann Thorac Surg* 2002;74:S1810-4.
3. Svensson L, Crawford ES, Heso KR, et al. Deep hypothermia circulatory arrest. Determinants of stroke and early mortality in 656 patients. *J Thorac Cardiovasc Surg* 1993;106:19-31.
4. Ergin MA, Galla JD, Lansman SL, Quintana C, Bodian C, Griep RB. Hypothermic circulatory arrest in operations on the thoracic aorta: determinants of operative mortality and neurologic outcome. *J Thorac Cardiovasc Surg* 1994;107:788-99.
5. Kouchoukos NT, Masetti P, Rokkas CK, Murphy SF. Single-stage reoperative repair of chronic type A aortic dissection by means of the arch-first technique. *J Thorac Cardiovasc Surg* 2001;122:578-82.
6. Nishimura M, Ohtake S, Sawa Y, et al. Arch-first technique for aortic arch aneurysm repair through median sternotomy. *Ann Thorac Surg* 2002;74:1264-6.
7. Rokkas CK, Kouchoukos NT. Single-stage extensive replacement of the thoracic aorta: the arch-first technique. *J Thorac Cardiovasc Surg* 1999;117:99-105.
8. Cho KJ, Woo JS, Kim SH, Bang JH, Lee GS, Choi PJ. The short term results of the total aortic arch replacement with arch first technique. *Korean J Thorac Cardiovasc Surg* 2004; 37:903-10.
9. Sasaki M, Usui A, Yoshikawa M, Akita T, Ueda Y. Arch-first technique performed under hypothermic circulatory arrest with retrograde cerebral perfusion improves neurological outcomes for total arch replacement. *Eur J Cardiothorac Surg* 2005;27:821-5.
10. Kazui T, Yamashita K, Washiyama N, et al. Usefulness of antegrade selective cerebral perfusion during aortic arch operation. *Ann Thorac Surg* 2002;74(suppl):S1806-9.
11. Frist WH, Baldwin JC, Starnes VA, et al. A reconsideration of cerebral perfusion in aortic arch replacement. *Ann Thorac Surg* 1986;42:273-81.
12. Dossche KM, Schepens MAAM, Morshuis WJ, Muysoms FE,

Langemeijer JJ, Vermeulen FEE. *Antegrade selective cerebral perfusion in operations on the proximal thoracic aorta.* Ann Thorac Surg 1999;67:1904-10.

13. Wozniak G, Dapper F, Schindler E, et al. *An assessment of selective cerebral perfusion via the innominate artery in aortic arch replacement.* Thorac Cardiovasc Surg 1998;46:7-11.

14. Ueda T, Shimizu H, Ito T, et al. *Cerebral complications associated with selective perfusion of the arch vessel.* Ann Thoracic Surg 2000;70:1472-7.

15. Usui A, Yasuura K, Watanabe T, Maseki T. *Comparative clinical study between retrograde cerebral perfusion and selective cerebral perfusion in surgery for acute type A aortic dissection.* Eur J Cardiothorac Surg 1999;15:571-8.

16. Usui A, Abe T, Murase M. *Early clinical results of retrograde cerebral perfusion for aortic arch surgery in Japan.* Ann Thorac Surg 1996;62:94-104.

17. Yoshimura N, Okada M, Ota T, Nohara H. *Pharmacologic intervention for ischemic brain edema after retrograde cerebral perfusion.* J Thorac Cardiovasc Surg 1995;109:1173-81.

=국문 초록=

배경: 대동맥궁 치환 수술 시 뇌 보호법은 필수불가결하며, 다양한 방법이 시도되고 있다. 이중 순행성 뇌관류법의 이용은 완전 순환 정지시간을 최소화하고 뇌관류를 가능하게 하여 중추신경계 합병증을 줄일 수 있는 방법 중의 하나이다. 본 연구의 목적은 우액와동맥을 통한 순행성 뇌관류를 이용하여 대동맥궁 치환술을 시행한 환자들의 임상 결과를 조사하는 데 있다. 대상 및 방법: 2004년 7월부터 2006년 7월까지 대동맥궁 치환 시 대동맥궁 분지의 전부 혹은 일부를 치환 후 우액와동맥을 통한 순행성 뇌관류를 시행하면서 대동맥궁 치환을 한 11명의 환자를 대상으로 하였다. 남자 환자는 9명, 여자 환자는 2명이었다. 수술 당시의 진단은 A형 대동맥 박리(5/11, 45.5%), A형 벽내혈종(1/11, 9%), 대동맥류(5/11, 45.5%)였고, 평균 나이는 60.3±12.8세였다. 우액와동맥으로 삼관하여 심폐기 가동 후 초저체온 상태(평균 최저 비인두 체온 11.7±1.0°C)에서 완전순환정지를 시행하였고, 이 기간 중 일부에서 역행성 뇌관류법을 시행하였다. 결과: 완전 순환 정지 시간은 31.1±16.9분이었으며 역행성 뇌관류 시간은 21±17.8분이었다. 뇌관류를 위한 각각의 도관과 대동맥궁 분지를 연결하는 데 걸린 평균 시간은 24.1±9.3분이었다. 술 후 사망 환자는(0/11, 0%) 없었고, 영구적 신경학적 합병증 또한 없었다. 결론: 더 많은 수의 환자와 장기적인 성적에 대한 연구가 필요하지만 우액와동맥을 통한 순행성 뇌관류를 이용한 대동맥궁 치환술은 대동맥궁 조작을 최소화하고 색전 및 전반적인 허혈에 의한 뇌합병증을 줄일 수 있는 방법으로 생각된다.

중심 단어 : 1. 대동맥궁  
 2. 순행성 뇌관류  
 3. 액와동맥