

## 16 채널 Multi-detector 컴퓨터 단층촬영과 심초음파를 이용한 좌심실 용적과 기능의 비교

박찬범\* · 조민섭\*\* · 문미형\*\*\* · 조은주\*\*\*\* · 이배영\*\*\*\*\* · 진 웅\* · 김치경\*

### Comparison of Left Ventricular Volume and Function between 16 Channel Multi-detector Computed Tomography (MDCT) and Echocardiography

Chan Beom Park, M.D.\*, Min-Seob Cho, M.D.\*\*, Mihyoung Moon, M.D.\*\*\*, Eun Ju Cho, M.D.\*\*\*\*,  
Bae Young Lee, M.D.\*\*\*\*\*, Ung Jin, M.D.\*, Chi Kyung Kim, M.D.\*

**Background:** Although echocardiography is usually used for quantitative assessment of left ventricular function, the recently developed 16-slice multidetector computed tomography (MDCT) is not only capable of evaluating the coronary arteries but also left ventricular function. Therefore, the objective of our study was to compare the values of left ventricular function quantified by MDCT to those by echocardiography for evaluation of its regards to clinical applications. **Material and Method:** From 49 patients who underwent MDCT in our hospital from November 1, 2003 to January 31, 2005, we enrolled 26 patients who underwent echocardiography during the same period for this study. Left ventricular end-diastolic volume index (LVEDVI), left ventricular end-systolic volume index (LVESVI), stroke volume index (SVI), left ventricular mass index (LVMI), and ejection fraction (EF) were analyzed. **Result:** Average LVEDVI ( $80.86 \pm 34.69$  mL for MDCT vs  $60.23 \pm 29.06$  mL for Echocardiography,  $p < 0.01$ ), average LVESVI ( $37.96 \pm 24.52$  mL for MDCT vs  $25.68 \pm 16.57$  mL for Echocardiography,  $p < 0.01$ ), average SVI ( $42.90 \pm 15.86$  mL for MDCT vs  $34.54 \pm 17.94$  mL for Echocardiography,  $p < 0.01$ ), average LVMI ( $72.14 \pm 25.35$  mL for MDCT vs  $130.35 \pm 53.10$  mL for Echocardiography,  $p < 0.01$ ), and average EF ( $55.63 \pm 12.91$  mL for MDCT vs  $59.95 \pm 12.75$  mL for Echocardiography,  $p < 0.05$ ) showed significant difference between both groups. Average LVEDVI, average LVESVI, and average SVI were higher in MDCT, and average LVMI and average EF were higher in echocardiogram. Comparing correlation for each parameters between both groups, LVEDVI ( $r^2=0.74$ ,  $p < 0.0001$ ), LVESVI ( $r^2=0.69$ ,  $p < 0.0001$ ) and SVI ( $r^2=0.55$ ,  $p < 0.0001$ ) showed high relevance, LVMI ( $r^2=0.84$ ,  $p < 0.0001$ ) showed very high relevance, and EF ( $r^2=0.45$ ,  $p=0.0002$ ) showed relatively high relevance. **Conclusion:** Quantitative assessment of left ventricular volume and function using 16-slice MDCT showed high relevance compared with echocardiography, therefore may be a feasible assessment method. However, because the average of each parameters showed significant difference, the absolute values between both studies may not be appropriate

\*가톨릭대학교 의과대학 성바오로병원 흉부외과

Department of Thoracic and Cardiovascular Surgery, St. Paul's Hospital

\*\*가톨릭대학교 의과대학 성빈센트병원 흉부외과

Department of Thoracic and Cardiovascular Surgery, St. Vincent's Hospital

\*\*\*가톨릭대학교 의과대학 강남성모병원 흉부외과

Department of Thoracic and Cardiovascular Surgery, Kangnam St. Mary's Hospital

\*\*\*\*가톨릭대학교 의과대학 성바오로병원 순환기내과

Department of Internal Medicine, Division of Cardiology, St. Paul's Hospital

\*\*\*\*\*가톨릭대학교 의과대학 성바오로병원 방사선과

Department of Radiology, St. Paul's Hospital

†본 논문은 가톨릭 중앙의료원 학술연구비 지원에 의해 연구되었음.

논문접수일 : 2006년 9월 28일, 심사통과일 : 2006년 10월 18일

책임저자 : 진 웅 (130-709) 서울시 동대문구 전농동 620-56, 성바오로병원 흉부외과

(Tel) 02-958-2477, (Fax) 02-958-2477, E-mail: humerus@sph.cuk.ac.kr

본 논문의 저작권 및 전자매체의 지적소유권은 대한흉부외과학회에 있다.

for clinical applications. Furthermore, considering the future development of MDCT, we expect to be able to easily evaluate the assessment of coronary artery stenosis along with left ventricular function in coronary artery disease patients.

(Korean J Thorac Cardiovasc Surg 2007;40:45-51)

**Key words:** 1. Echocardiography  
2. Computed tomography  
3. Heart function

## 서 론

좌심실의 용적은 심질환을 가지고 있는 환자의 예후와 밀접한 관계가 있어[1] 이에 대한 정확한 측정과 주기적인 측정결과와의 비교는 환자의 치료에 있어서 매우 중요하다. 또한 흉부외과 수술영역에 있어 Dor 등[2]에 의해 좌심실 용적 감소술이 처음 시도된 이후 여러가지의 변형술식이 시도되고 있는데, 좌심실 용적의 정확한 측정은 수술에 있어 매우 중요하다. 좌심실의 용적은 허혈성 심근증에서도 술 후 심부전의 발생이나 환자의 생존율과 밀접한 관계가 있는 것으로 알려지고 있어[3], 수술적응증의 결정과 수술결과의 평가에 있어 좌심실용적의 정확한 측정은 매우 중요하다.

이러한 좌심실의 용적과 기능은 심초음파를 이용한 방법이 가장 흔하게 사용되고 있으나, 심초음파는 좌심실의 용적을 직접적으로 측정하지 못하고 간접적으로 측정하는 단점이 있다.

최근 도입된 16채널 Multi-detector 컴퓨터 단층촬영(MDCT)은 주로 관상동맥 우회로술 후 도관의 개존을 평가하는 데 널리 이용되고 있으나, 좌심실의 용적과 기능의 평가도 가능한 장점이 있다.

따라서 저자들은 동일한 시기에 실시한 MDCT를 이용한 좌심실의 용적과 기능에 대한 측정결과를 심초음파 결과와 비교 분석하여 MDCT의 좌심실 기능 평가에 대한 임상적 적용 가능성을 조사해 보고자 하였다.

## 대상 및 방법

2003년 11월부터 2005년 1월까지 총 49명의 환자에서 MDCT가 시행되었으며, 이 중 동일기간 내에 심초음파검사를 시행하였던 환자 26명을 대상으로 후향적인 방법으로

로 연구를 시행하였다. 조사대상의 평균 연령은  $56.38 \pm 10.27$ 세(43~72세)였으며, 남녀비는 10 : 16이었다.

### 1) MDCT 촬영방법

컴퓨터 단층촬영은 16채널 500 msec의 Gantry 회전 시간을 가지는 MDCT (Light Speed 16, GE, Waukesha, WI, USA)를 이용하여 시행되었다(Detector Configuration  $16 \times 0.625$ , collimation 10 mm, Slice Thickness 0.625 mm; table speed 2.75 mm per rotation\_0.275 : 1 pitch; reconstruction increment 0.625 mm). 심박동수가 분당 75회를 넘는 환자에서는 베타 차단제(100 mg of metoprolol)가 검사 1시간 전에 경구로 투여되었다.

120 cc의 요오드포식 조영제(Omnipaque, Amersham; 300 mg I/mL)가 우측 antecubital 정맥을 통하여 4 mL/sec의 속도로 18-gauge 주사침을 통하여 정주되었다. 관상동맥에서의 최대 조영제 농도를 확인하기 위하여 상행대동맥에 원형의 Region of Interest (ROI)가 위치되었으며, 스캔 지연 시간은 ROI peak time + 4초였다.

컴퓨터 단층촬영의 기본자료는 워크스테이션(AW 4.1 system using the volume analysis software tool; GE, Waukesha, WI, USA)으로 옮겨졌으며, 영상의 재구성에는 심박동 주기의 5%에서 95% 사이에서 10% 간격으로 시행되었다. 재편성된 영상을 통하여 이완기말용적(End-diastolic volume, EDV), 수축기말용적(End-systolic volume, ESV), 박출량(Stroke volume, SV), 심박출계수(Ejection fraction, EF), 좌심근 Mass가 좌심실의 내막과 외막을 탐색하는 연상방식을 이용하는 자동과 수동적인 방법으로 분석되었다.

### 2) 통계분석

양군에서 각각의 인자에 대한 평균값의 비교는 unpaired t-test를 시행하였고, 양군간의 상관관계는 단순선형회귀분

Table 1. Differences between MDCT and echocardiography

	MDCT	ECHO	Difference (CT-ECHO)	t <sup>a</sup>	p
	Mean ± SD	Mean ± SD	Mean ± SD		
EDV	137.27 ± 66.57	104.00 ± 55.35	35.26 ± 30.15	5.96	<.0001
ESV	65.46 ± 43.78	44.43 ± 29.31	21.03 ± 24.34	4.40	.0002
SV	73.82 ± 31.37	59.31 ± 34.28	14.51 ± 20.10	3.68	.0011
LV MASS	123.55 ± 47.61	223.96 ± 98.85	-100.41 ± 56.79	-9.01	<.0001
EDVI	80.86 ± 34.69	60.23 ± 29.06	20.63 ± 17.81	5.91	<.0001
ESVI	37.96 ± 24.52	25.68 ± 16.57	12.28 ± 14.09	4.44	.0002
SVI	42.90 ± 15.86	34.54 ± 17.94	8.36 ± 12.33	3.46	.0020
LVMl	72.14 ± 25.35	130.35 ± 53.10	-58.21 ± 31.63	-9.38	<.0001
EF	55.63 ± 12.91	59.95 ± 12.75	-4.31 ± 10.42	-2.11	.0451

t<sup>a</sup>=Unpaired t-test between MDCT and echocardiography; EDV=End-diastolic volume; ESV=End-systolic volume; SV=Stroke volume; LV Mass=Left ventricular mass; EDVI=End-diastolic volume index; ESVI=End-systolic volume index; SVI=Stroke volume index; LVMl=Left ventricular mass index; EF=Ejection fraction.

석을 시행하였다. 통계처리는 SPSS 프로그램(version 11.0; SPSS Inc, Chicago, IL)을 이용하였으며, p값이 0.05보다 작을 때 통계학적으로 의미 있는 것으로 판단하였다.

## 결 과

이완기말 좌심실 용적지수는 MDCT군이 80.86 ± 34.69 mL, 심초음파군이 60.23 ± 29.06 mL였으며(p < 0.0001), 수축기말 좌심실 용적지수는 MDCT군이 37.96 ± 24.52 mL, 심초음파군이 25.68 ± 16.57 mL (p=0.0002)로 심초음파군이 유의하게 작았으며, 심박출량지수는 MDCT군이 42.90 ± 15.86 mL, 심초음파군이 34.54 ± 17.94 mL (p=0.002)로 역시 심초음파군이 유의하게 작았다(Table 1).

그러나, 좌심실 부피지수는 MDCT군이 72.14 ± 25.35 mL, 심초음파군이 130.35 ± 53.10 mL (p < 0.0001)로 MDCT군이 유의하게 작은 결과를 보였으며, 심박출계수는 MDCT군이 55.63 ± 12.91 mL, 심초음파군이 59.95 ± 12.75 mL (p < 0.05)로 MDCT군이 유의하게 작은 결과를 보였다.

각 군에서의 MDCT군과 심초음파군 간의 상관관계를 보면, 이완기말 좌심실 용적지수는(r<sup>2</sup>=0.74, p < 0.0001)(Fig. 1A), 수축기말 좌심실 용적지수는(r<sup>2</sup>=0.69, p < 0.0001)(Fig. 1B), 심박출량지수는(r<sup>2</sup>=0.55, p < 0.0001) 각각 높은 상관관계를 보였으며(Fig. 1C), 좌심실 부피지수는(r<sup>2</sup>=0.84, p < 0.0001) 매우 높은 상관관계를 보였고(Fig. 1D), 심박출계수는(r<sup>2</sup>=0.45, p=0.0002) 다소 높은 상관관계를 보였다(Fig. 1E).

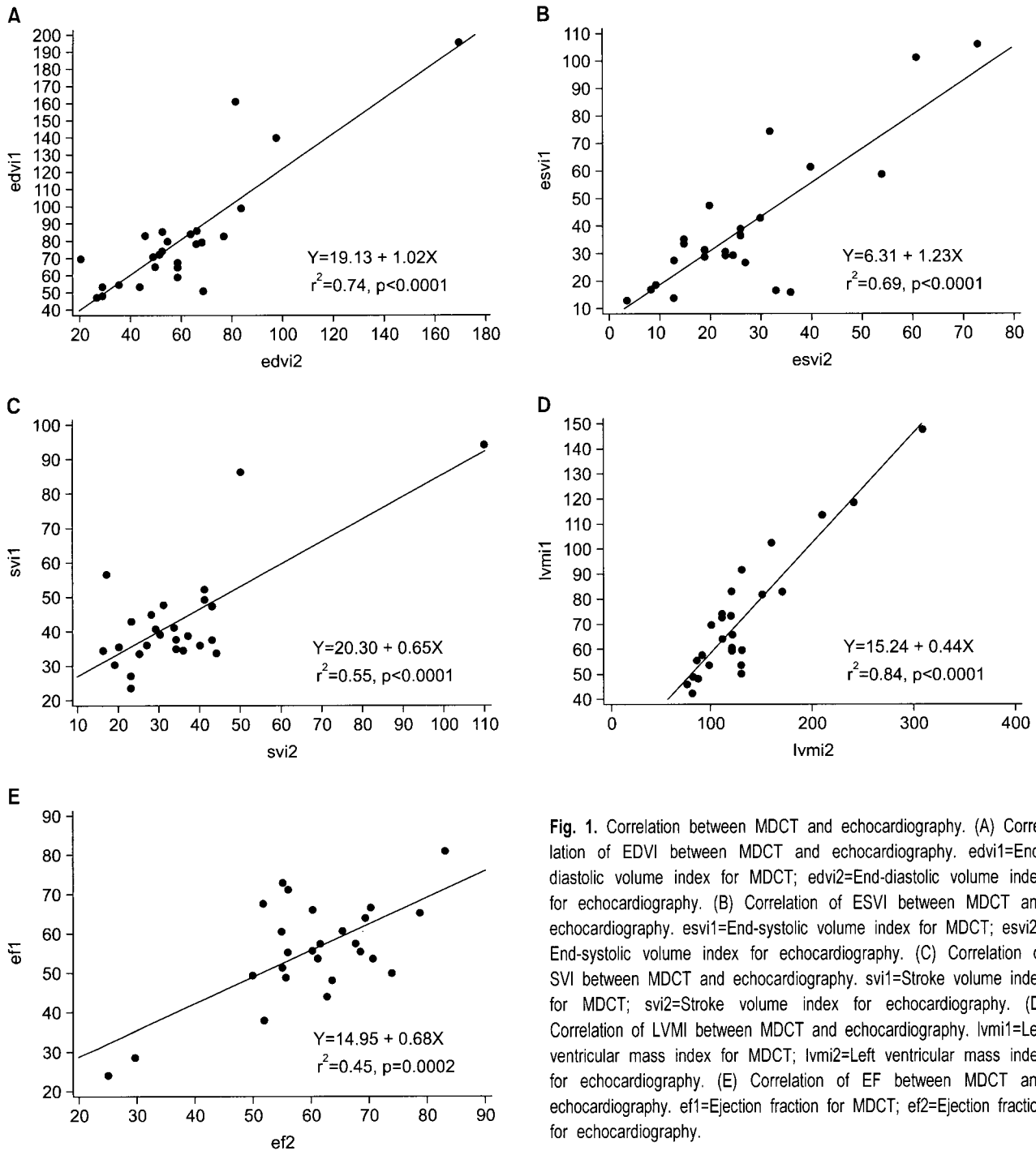
## 고 찰

1987년 White 등[1]이 좌심실의 용적이 심근경색환자의 예후와 밀접한 관계가 있다는 보고를 한 이후, 심장질환 환자에 있어 좌심실의 용적을 비롯한 여러가지 인자들을 측정하는 것은 임상진단이나 치료의 방향설정뿐만 아니라 추적관찰에 있어서도 매우 중요하다.

과거에는 이면성 좌심실 조영술이 좌심실의 용적뿐 아니라 심박출량까지 측정하였으나, 현재에는 심초음파가 가장 간편하며, 가장 널리 사용되고 있는 좌심실기능의 측정도구이며, 이외에도 방사능 심실조영술(Radionuclide ventriculography), 자기공명영상(Magnetic Resonance Imaging, MRI)과 같은 다양한 비침습적인 방법들이 심근기능의 측정에 이용되고 있다.

심장자기공명영상은 우수한 일시적, 공간적 해상도를 제공하여 다양한 면에서의 영상의 획득이 가능한 장점이 있으며, 좌심실의 외형에 관계없이 좌심실 부피의 측정도 가능하여 최근에는 심기능 측정의 기준방법으로 여겨지고 있다[4]. 또한 이러한 자기공명영상은 방사선의 노출이 없으며, 조영제를 사용할 필요가 없는 장점이 있는 반면 [5], 시간이 오래 걸리며, 심박동기나 제세동기를 가지고 있는 환자에서는 시행이 어려운 단점이 있다.

현재 임상적으로 널리 사용되고 있는 심초음파는 좌심실의 용적(volume)과 부피(mass)의 측정에 있어 흔히 사용되고 있으며, 짧은 검사시간의 장점으로 인하여 가장 좋



**Fig. 1.** Correlation between MDCT and echocardiography. (A) Correlation of EDVI between MDCT and echocardiography. edvi1=End-diastolic volume index for MDCT; edvi2=End-diastolic volume index for echocardiography. (B) Correlation of ESVI between MDCT and echocardiography. esvi1=End-systolic volume index for MDCT; esvi2=End-systolic volume index for echocardiography. (C) Correlation of SVI between MDCT and echocardiography. svi1=Stroke volume index for MDCT; svi2=Stroke volume index for echocardiography. (D) Correlation of LVMI between MDCT and echocardiography. lvmi1=Left ventricular mass index for MDCT; lvmi2=Left ventricular mass index for echocardiography. (E) Correlation of EF between MDCT and echocardiography. ef1=Ejection fraction for MDCT; ef2=Ejection fraction for echocardiography.

은 방법으로 알려져 있다. 심초음파는 재검사가 가능하며, 검사중 심기능에 영향을 주지 않으며, 이소성 박동(Ectopic beat)를 유발시키지 않으며, 방사능 동위원소의 주사가 필요하지 않은 장점이 있으나, 검사자에 따른 결과의 차이가 있으며, 혈액과 심근 사이에 대조가 나쁜 단점이

있으며[6], 혈관조영술에 비해 약 30% 가량 좌심실의 크기를 저평가하는 단점이 있다[7].

최근 소개되고 있는 3차원 심초음파는 좌심실의 용적을 측정하는 데 있어서 2차원 심초음파보다 정확하다고 알려져 있는데, 이는 2차원 심초음파에서는 이완기말 용적, 수

축기말 용적, 심박출계수가 Biplane Simpson's 방법에 의하여 계산되는 반면, 3차원 초음파에서는 수작업으로 투사된 심내막연을 통해 TomTech Software를 이용하여 계산하는 차이점 때문으로 생각되어지고 있다. 심장 자기공명영상과 비교하여 2차원 심초음파는 심박출계수는 과소평가 또는 과대평가되는 경향이 없으나, 이완기말용적과 수축기말용적은 과소평가되는 경향을 나타내며, 심박출계수가 50% 이하에서는 더욱 과소평가되는 경향을 보이며, 이러한 경향은 3차원 심초음파 검사에서는 거의 관찰되지 않는 특징이 있다[8].

관상동맥협착증의 진단에 있어서는 현재까지도 관상동맥조영술이 표준의 진단법으로 이용되고 있으나, 최근 개발된 MDCT는 협착정도의 진단의 한계에도 불구하고 임상에서 점차 널리 이용되고 있으며[9-11] 관상동맥 우회술 후 도관의 개존성을 평가하는 데 널리 이용되고 있다[12].

MDCT는 기존의 관상동맥조영술에 비해 비침습적 방법으로 영상을 얻는다는 장점이 있으며, 수초의 회전시간에 얽힌 단면의 나선형 컴퓨터 단층촬영 관상동맥조영이 가능하며, 우수한 세로방향의 공간적 해상도 때문에 어떠한 방향에서도 영상의 재형성이 가능한 장점이 있으며, 또한 ECG-gating 기술에 의해 이완기와 수축기의 영상이 쉽게 만들어 질 수 있고, 이완기와 수축기의 영상으로부터 좌심실의 용적이 측정될 수 있어 좌심실의 심박출계수와 심박출량의 측정과 같은 좌심실 기능의 평가가 관상동맥에 대한 영상을 획득하면서 추가적인 비용이나, 추가적인 조영제의 사용, 추가적인 방사선 노출없이 좌심실 기능의 측정이 가능한 장점이 있다[4,5,13].

MDCT는 자기공명영상에 비하여 일시적 해상도의 제한성 때문에 특히 심박동수가 빠른 경우 수축기 영상의 질이 떨어지는 단점이 있으나[14], 빠른 시간 내에 검사가 가능하며, 호흡곤란이나 심부전이 있는 환자에서도 시행 가능하며, 심박동기나 제세동기를 가지고 있는 환자에서도 가능하며, 관상동맥질환을 가진 환자에서 형태학적 이상의 진단뿐만 아니라 동시에 기능적 평가가 가능한 장점이 있다. 또한 이완기말 좌심실 용적에 비하여 수축기말 좌심실 용적은 과대평가되는 단점이 있으며 특히 심박동수가 빠른 경우에서 더욱 과대평가되는 단점이 있으며, 심박출량 역시 과소평가되는 단점이 있으며 심박동수가 빠른 경우에는 더욱 그러하다[15]. 이론적으로 시간해상도가 불충분한 경우 이완기말 좌심실 용적은 과소평가되는 반면, 수축기말 좌심실 용적은 과대평가되어 심박출량은

상대적으로 과소평가될수 있으나, 이러한 단점은 시간 해상도가 줄어드는 64채널 또는 128채널 CT에서는 감소될 수 있을 것으로 생각된다[16].

좌심실 용적측정의 기준방법으로 생각되고 있는 자기공명영상에 의한 좌심실 용적을 MDCT나 심초음파검사와의 비교결과를 보면[4], MDCT가 심초음파보다 더욱 자기공명영상에 의한 측정결과와 높은 연관관계를 보이는데 이는 좌심실 부피의 측정방법에서 MDCT는 2차원영상의 합계를 이용하는 반면, 심초음파는 Area-length method를 이용한 측정방법을 이용하는 각기 다른 측정방법이 가장 큰 원인으로 생각된다. Juergens 등[13]의 연구에 의하면 MDCT에 의한 심박출계수의 측정은 Simpson method에 의한 것이 Area-length method에 의한 방법보다 더욱 일치한다고 하였다. 그러나 MDCT에 의한 좌심실 수축기말의 용적은 이평면 동영상 좌심실조영술[13]이나 동영상 자기공명영상[17]에 의한 측정과 연관관계가 있는 것으로 보고되고 있으나, 약간 과대평가되는 측면이 있으며 심박출계수나 심박출량은 과소평가되는 면이 있다.

MDCT를 이용한 좌심실 기능의 측정은 시간해상도, 심박동수, 단면의 두께, 심박동 주기 동안의 프레임의 숫자, 좌심실의 모양과 크기, 좌심실 경계를 그리는 방법, 그리고 호흡정지시간에 영향을 받을 수 있다[18]. 베타 차단제의 사용은 심박동수를 감소시켜 운동허상을 줄여 좋은 영상을 얻는 데 효과적인 것으로 알려져 있으나[19], Vogl 등[20]은 베타차단제가 운동허상을 줄이는 데 항상 효과적이지는 않다는 보고를 한 적이 있으며, 특히나 좌심실 기능의 평가에 MDCT를 이용하는 경우에는 좌심실 기능을 저하시킬 수도 있어 주의깊은 사용이 요구된다.

본원에서 시행한 MDCT를 이용한 좌심실 기능의 측정결과를 보면 심초음파 검사결과와 비교하여 대부분의 인자들이 높은 상관관계를 보이는 것을 보아, MDCT는 심장질환환자에서 좌심실 기능의 평가에서 매우 유용한 검사임을 알 수 있으며 실제적으로 임상에서 환자의 진료에 적용하여도 별다른 문제점은 없을 것으로 생각된다. 그러나, 각각의 인자에 있어서는 절대치가 심초음파 검사와 상당한 차이를 보이고 있는 것을 알 수 있으며, 이완기말 좌심실 용적지수와 수축기말 좌심실 용적지수는 MDCT군이 통계적으로 유의하게 큰 것을 알 수 있는데, 이는 측정방법의 차이에서 기인하는 것으로 생각된다. 좌심실 용적에 있어서 표준의 방법으로 현재까지 여겨지고 있는 자기공명영상과 MDCT와의 비교문헌들을 보면 MDCT는 절대적 측정치에 있어 자기공명영상의 측정치와 상당히 유의

한 결과를 나타내는 것을 알 수 있다[4,5,21]. 따라서 본 연구결과에서도 절대적 측정치는 심초음파보다는 MDCT의 측정치가 좌심실의 실제적 용적에 더욱 적합하다고 생각한다.

## 결 론

MDCT를 이용한 좌심실 기능수치와 심초음파를 이용한 수치의 밀접한 상관관계는 MDCT를 이용한 측정이 임상적으로 유용하게 이용될 수 있음을 나타낸다. 그러나, 심초음파와 MDCT에서의 절대적인 측정치가 서로 다른 것은 양검사의 절대치를 서로 함께 혼용하여 이용할 수는 없는 것을 나타낸다.

향후 MDCT의 기술적 개발을 고려할 때 관상동맥협착 환자에서 협착정도의 진단뿐만 아니라 좌심실 기능의 측정이 MDCT에 의해 동시에 이루어져 환자에게 있어 더욱 간편하게 진단이 이루어질 수도 있을 것으로 기대한다.

## 참 고 문 헌

1. White HD, Norris RM, Brown MA, Brandt PWT, Whitlock RML, Wild CJ. *Left ventricular end-systolic volume as the major determinant of survival after recovery from myocardial infarction.* Circulation 1987;76:44-51.
2. Dor V, Saab M, Coste P, Kornaszewska M, Montiglio F. *Left ventricular aneurysm: a new surgical approach.* Thorac Cardiovasc Surg 1989;37:11-9.
3. Yamaguchi A, Ino T, Adachi H, et al. *Left ventricular volume predicts postoperative course in patients with ischemic cardiomyopathy.* Ann Thorac Surg 1998;65:434-8.
4. Yamamuro M, Tadamura E, Kubo S, et al. *Cardiac Functional Analysis with multi-detector row CT and segmental reconstruction algorithm: comparison with echocardiography, SPECT, and MR Imaging.* Radiology 2005;234:381-90.
5. Juergens KU, Grude M, Maintz D, et al. *Multi-detector row CT of left ventricular function with dedicated analysis software versus MR Imaging: initial experience.* Radiology 2004;230:403-10.
6. Schlosser T, Pagonidis K, Herborn CU, et al. *Assessment of left ventricular parameters using 16-MDCT and new software for endocardial and epicardial border delineation.* AJR 2005;184:765-73.
7. Schiller NB, Acquatella H, Ports TA, et al. *Left ventricular volume from paired biplane two-dimensional echocardiography.* Circulation 1979;60:547-55.
8. Gutierrez-Chico JL, Zamorano JL, Perez de Isla L, et al. *Comparison of left ventricular volumes and ejection fractions measured by three-dimensional echocardiography and cardiac magnetic resonance in patients with various cardiomyopathies.* Am J Cardiol 2005;95:809-13.
9. Achenbach S, Ulzheimer S, Baum U, et al. *Noninvasive coronary angiography by retrospectively ECG-gated multislice spiral CT.* Circulation 2000;102:2823-8.
10. Achenbach S, Giesler T, Ropers D, et al. *Detection of coronary artery stenoses by contrast-enhanced, retrospectively electrocardiographically-gated, multislice spiral computed tomography.* Circulation 2001;103:2535-8.
11. Treede H, Becker C, Reichenspurner H, et al. *Multidetector computed tomography (MDCT) in coronary surgery: first experiences with a new tool for diagnosis of coronary artery disease.* Ann Thorac Surg 2002;74:S1398-S1402.
12. Song MH, Ito T, Watanabe T, Nakamura H. *Multidetector computed tomography versus coronary angiogram in evaluation of coronary artery bypass grafts.* Ann Thorac Surg 2005;79:585-8.
13. Juergens KU, Grude M, Fallenberg EM, et al. *Using ECG-gated multidetector CT to evaluate global left ventricular myocardial function in patients with coronary artery disease.* AJR 2002;179:1545-50.
14. Juergens KU, Maintz D, Gurde M, et al. *Multi-detector row computed tomography of the heart: does a multi-segment reconstruction algorithm improve left ventricular volume measurement?* Eur Radiol 2005;15:111-7.
15. Mochizuki T, Murase K, Higashino H, et al. *Two-and three-dimensional CT ventriculography: a new application of helical CT.* AJR 2000;174:203-8.
16. Athanasuleas CL, Stnley AWH, Buckberg GD, et al. *Surgical anterior ventricular endocardial restoration (SAVER) in the dilated remodeled ventricle after anterior myocardial infarction.* J Am Coll Cardiol 2001;37:1199-209.
17. Grude M, Juergens KU, Wichter T, et al. *Evaluation of global left ventricular myocardial function with electrocardiogram-gated multidetector computed tomography. Comparison with magnetic resonance imaging.* Invest Radiol 2003;38:653-61.
18. Mochizuki T, Murase K, Higashino H, et al. *Two-and three-dimensional CT ventriculography: a new application of helical CT.* AJR 2000;174:203-8.
19. Ropers D, Baum U, Pohle K, et al. *Detection of coronary artery stenosis with thin-slice multi-detector row spiral computed tomography and multiplanar reconstruction.* Circulation 2003;107:664-6.
20. Vogl TJ, Abolmaali ND, Diebold T, et al. *Techniques for the detection of coronary atherosclerosis: multi-detector row CT coronary angiography.* Radiology 2002;223:212-20.
21. Mahnken AH, Koos R, Katoh M, et al. *Sixteen-slice spiral CT versus MR imaging for the assessment of left ventricular function in acute myocardial infarction.* Eur Radiol 2005; 15:714-20.

=국문 초록=

배경: 좌심실 기능의 평가는 대개 심초음파를 이용하여 시행되고 있으나, 최근 개발된 16채널 Multi-detector 컴퓨터 단층촬영(MDCT)은 관상동맥에 대한 평가뿐만 아니라 좌심실 기능의 측정이 가능하다. 따라서 MDCT를 이용한 측정결과를 심초음파 결과와 비교분석하여 MDCT의 좌심실 기능 평가에 대한 임상적 적용 가능성을 조사해 보고자 하였다. 대상 및 방법: 2003년 11월 1일부터 2005년 1월 31일까지 본원에서 MDCT를 시행한 49명의 환자중 동일 시기에 심초음파를 시행한 26명의 환자를 대상으로 하였다. 이완기말 좌심실 용적지수(LVEDVI), 수축기말 좌심실 용적지수(LVESVI), 심박출량지수(SVI), 좌심실 부피지수(LVMI) 및 심박출계수(EF)를 조사하였다. 결과: 평균이완기말 좌심실 용적지수( $80.86 \pm 34.69$  mL for MDCT vs  $60.23 \pm 29.06$  mL for Echocardiography,  $p < 0.01$ ), 평균수축기말 좌심실 용적지수( $37.96 \pm 24.52$  mL for MDCT vs  $25.68 \pm 16.57$  mL for Echocardiography,  $p < 0.01$ ), 평균심박출량지수( $42.90 \pm 15.86$  mL for MDCT vs  $34.54 \pm 17.94$  mL for Echocardiography,  $p < 0.01$ ), 평균좌심실 부피지수( $72.14 \pm 25.35$  mL for MDCT vs  $130.35 \pm 53.10$  mL for Echocardiography,  $p < 0.01$ ) 및 평균심박출계수( $55.63 \pm 12.91$  mL for MDCT vs  $59.95 \pm 12.75$  mL for Echocardiography,  $p < 0.05$ )로 양군간에 유의한 차이를 보였으며, 평균이완기말 좌심실 용적지수, 평균수축기말 좌심실 용적지수, 평균심박출량지수는 MDCT군이 높게 나타났으며, 평균좌심실 부피지수, 평균심박출계수는 심초음파군이 높게 나타났다. 각 변수에서 양군의 상관관계를 보면, 이완기말 좌심실 용적지수( $r^2=0.74$ ,  $p < 0.0001$ ), 수축기말 좌심실 용적지수( $r^2=0.69$ ,  $p < 0.0001$ ), 심박출량지수( $r^2=0.55$ ,  $p < 0.0001$ )는 높은 상관관계를 보였으며, 좌심실 부피지수( $r^2=0.84$ ,  $p < 0.0001$ )는 아주 높은 상관관계를, 심박출계수( $r^2=0.45$ ,  $p < 0.0002$ )는 다소 높은 상관관계를 나타내었다. 결론: 16채널 MDCT를 이용한 좌심실 용적 및 기능의 평가는 심초음파의 결과와 비교하여 높은 상관관계를 보여 유용한 검사방법으로 생각된다. 그러나, 각 항목의 평균값에서는 유의한 차이를 보여 임상적 적용을 위하여는 양 검사의 절대적 결과치를 병용하여 사용할 수는 없을 것으로 생각되며, 향후 MDCT의 기술적 개발을 고려할 때 관상동맥 환자에 있어 관상동맥의 협착의 검사와 함께 좌심실 기능의 측정도 함께 간편하게 이루어질 수 있을 것으로 기대된다.

- 중심 단어 : 1. 심초음파  
2. 컴퓨터 단층촬영  
3. 심기능