

## 구강암 환자에서 경부 임파절 평가에 대한 <sup>18</sup>F-FDG PET (Fluorine 18-Labelled Deoxyglucose Positron Emission Tomography)의 유용성

최은주<sup>1</sup> · 강상훈<sup>1</sup> · 김기호<sup>1</sup> · 남 웅<sup>1,2</sup> · 김형준<sup>1,2</sup> · 차인호<sup>1,2</sup>

<sup>1</sup>연세대학교 치과대학 구강악안면외과학교실, <sup>2</sup>구강종양연구소

**Abstract** (J. Kor. Oral Maxillofac. Surg. 2007;33:597-600)

### DIAGNOSTIC ACCURACY OF <sup>18</sup>F-FDG IN NODAL NEGATIVE ORAL SQUAMOUS CELL CARCINOMA

Eun-Joo Choi<sup>1</sup>, Sang-Hoon Kang<sup>1</sup>, Ki-Ho Kim<sup>1</sup>, Woong Nam<sup>1,2</sup>, Hyung-Jun Kim<sup>1,2</sup>, In-Ho Cha<sup>1,2</sup>

<sup>1</sup>Dept. of Oral and Maxillofacial Surgery, Dental College, Yonsei University, Seoul, Korea

<sup>2</sup>Oral Cancer Research Institute

PET is one of the most widely used verification methods for evaluation of metastasis on the lymph nodes of the neck in oral cancer patients. The purpose of this study was to assess the correlation between PET findings and histopathologic findings in patients who had been diagnosed as squamous cell carcinoma and performed neck dissection.

Thirty-four necks in 25 patients had been evaluated on pathologic lymph nodes and the data were compared with preoperative PET scan.

The sensitivity of PET at the level of the neck was 72.7%, specificity was 60%, and accuracy was 79.2%. Since FDG-PET show high false-positive results, it should be used with other diagnostic tools for evaluation of lymph node metastasis.

**Key words:** PET, Neck metastasis, Oral squamous cell carcinoma

## I. 서 론

구강암 환자에서 경부 임파절의 전이여부에 대한 정확한 평가는 치료 방법의 선택뿐만 아니라 예후를 판단하는 중요한 기준이 된다<sup>1)</sup>. 경부 임파절 전이를 평가하기 위한 방법으로는 촉진을 통한 임상검사, 컴퓨터 전산화 단층촬영(Computed Tomographic Scanning), 자기공명영상(Magnetic Resonance Imaging), 초음파 검사(Ultrasonography) 등의 해부학적 영상검사와 최근 보편화되고 있는 양전자방출단층촬영(Positron Emission Tomography) 등이 있다. 숙련된 의사에 의해서 시행되는 경부 임파절 촉진 검사법도 45%의 가양성도를 보이는 경우가 있고<sup>2)</sup>, 해부학적 영상검사의 경우는 민감도(Sensitivity)가 56%에서 85%, 명확도(Specificity)가 47%에서 95% 정도로 경부

임파절을 정확히 평가하는 데는 제한적이다<sup>3,4)</sup>. PET은 악성병소에서 해당작용이 항진되는 것을 이용한 것으로 <sup>18</sup>F-FDG PET은 포도당 유도체이나 포도당과 달리 대사되지 않고 세포내에 고착되는 Fluorine 18-Labelled Deoxyglucose를 영상화 한 것이다. PET은 대부분의 연구에서 민감도와 명확도가 높은 것으로 보고되고 있는데<sup>5)</sup> 골 전이를 평가하는데 있어서도 기존의 전신 골주사 검사(Whole Body Bone Scintigraphy)와 비교할 때 정확성이 높은 것으로 보고되고 있다<sup>6)</sup>.

최근 구강암에 대한 경부 임파절 평가시 PET와 CT/MRI의 비교연구에서도 민감도(Sensitivity)의 경우에는 PET이 75%, CT/MRI가 53%, 명확도(Specificity)의 경우에는 각각 93%, 94%로 PET의 유용성이 높은 것으로 보고되었지만<sup>6)</sup>, 이와 상반된 연구결과도 있어 경부 임파절 전이를 평가하는데 있어 PET의 유용성은 아직 명확하지 않다고 할 수 있다<sup>7)</sup>.

본 연구의 목적은 편평세포암종으로 진단된 구강암 환자에서 수술전에 시행한 PET의 경부 임파절에 대한 판독 결과와 경부 청소술후 얻은 병리 조직학적 결과를 비교하여 술전 경부 임파절 평가에 대한 PET의 유용성을 살펴 보고자 한다.

### 차 인 호

120-752 서울시 서대문구 신촌동 134번지  
연세대학교 치과대학병원 구강악안면외과학교실

### In-Ho Cha

Dept. of OMFS, School of Dentistry, Yonsei University  
134 Chinchon-Dong Seodaemun-Gu, Seoul, 120-752 Korea  
Tel: 82-2-2228-8759  
E-mail: cha8764@yuhs.ac

## II. 연구대상 및 방법

### 1. 연구대상

2004년 1월부터 2006년 8월까지 연세대학교 치과대학병원 구강악안면외과에서 구강 편평세포암종으로 진단받고 임상 검사, CT/MRI 검사상 경부 임파절을 평가하여 전이양상이 확실하지 않다고 판단되고 수술 전 PET으로도 경부 임파절을 평가하였던 환자 중 병리학적 결과가 추적 가능했던 총 25명의 환자들을 대상으로 하였다. 모든 대상 환자들은 일차(수술적) 치료로서 원발부 종양 절제술과 경부청소술을 시행 하였다.

### 2. 연구방법

구강암 환자의 경부를 좌측, 우측 2부위로 나누었으며, 경부를 2006년 AJCC에서 제안한 분류에 따라 5개 부위(Level I-V)로 나누어<sup>10)</sup> 경부 임파절에 대한 술전 PET 검사 판독 결과와 수술 후 경부 임파절 조직의 병리학적 결과를 조사하여 비교하였다.

#### 1) FDG-PET

모든 환자들은 PET 영상을 시행하기 이전에 8시간 동안 금식을 하였다. <sup>18</sup>F-FDG PET은 GE Advanced PET (General Electric Medical Systems, Milwaukee, WI, USA)을 이용하여 512×512 영상 매트릭스로 데이터를 수집하여 영상을 얻었다. <sup>18</sup>F-FDG의 추적자(Tracer) 0.22 mCi/kg을 정맥으로 투여하였으며, 추적자가 조직에 흡수될 때까지 60분 동안 기다린 후 방출영상을 획득하였다.

#### 2) 조직 병리

수술 직후 제거된 경부 임파절 조직상에 2006년 AJCC 분류에 따른 임파절 부위를 표시하고<sup>10)</sup> 이를 연세대학교 치과대학 구강병리학교실에 조직검사를 의뢰하였다. 조직 검사시 임파절 절편을 4-5µm 두께로 잘라 헤마톡실린-에오신 염색(Hematoxylin-Eosin Staining) 후 구강병리의사가 판독하였다.

### 3) PET의 술전 경부 진단의 신뢰도 평가

민감도(Sensitivity), 명확도(Specificity), 가양성도(False Positive Values), 가음성도(False Negative Values), 양성 예측도(Positive Predictive Values), 음성 예측도(Negative Predictive Values), 전체 정진율(Overall Efficiency)을 조사하였으며, 각각의 정의는 다음과 같다.

민감도(Sensitivity) : 병리학적으로 양성결과인 증례 중에서 PET 검사 결과에서도 양성으로 진단한 경우를 백분율(%)로 나타낸 것

명확도(Specificity) : 병리학적으로 음성결과인 증례 중에서 PET 검사 결과에서도 음성으로 진단한 경우를 백분율(%)로 나타낸 것

가양성도(False Positive Values) : PET 검사 결과상 양성으로 진단한 증례에서 병리학적으로 음성인 결과가 나온 것을 백분율(%)로 나타낸 것

가음성도(False Negative Values) : PET 검사 결과상 음성으로 진단한 증례에서 병리학적으로 양성인 결과가 나온 것을 백분율(%)로 나타낸 것

양성 예측도(Positive Predictive Values) : PET 검사 결과상 양성으로 진단한 증례에서 병리학적으로도 양성인 결과가 나올 확률

음성 예측도(Negative Predictive Values) : PET 검사 결과상 음성으로 진단한 증례에서 병리학적으로도 음성인 결과가 나올 확률

전체 정진율(Overall Efficiency) : PET 검사 결과가 병리적 결과와 같을 확률

## III. 연구결과

환자들의 평균 연령은 51세였으며, 그 중 남자가 18명, 여자는 7명이었다. 편평세포암종의 원발 부위로는 후구 삼각부가 5명, 치은부가 6명, 구강저가 2명, 혀부가 2명이었고 혀가 10명이었다. 원발 병소의 크기는 T1이 5명, T2가 9명, T3가 4명, T4가 7명이었다. 이 중 9명의 환자는 양측 경부청소술을, 16명의 환자는 편측 경부청소술을 시행받았으며, 총 34 개의 경부에서 총 107개의 임파절 부위(level)가 평가되었다.

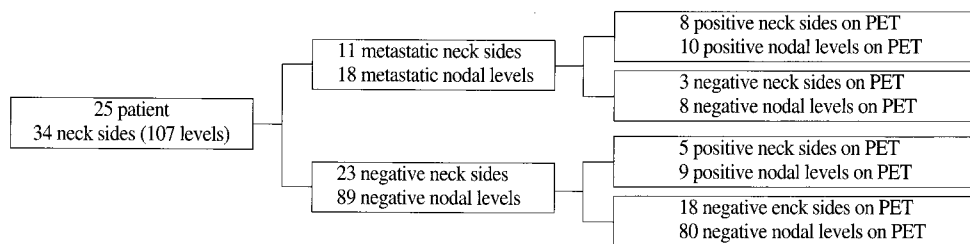


Fig. 1. Distribution of neck & lymph node findings.

**Table 1.** Accuracy of preoperative PET assessments for cervical lymph node metastasis

	Sensitivity	Specificity	Falsepositive-values	Falsenegative-values	Positivepredictive-values	Negativepredictive-values	Overall-efficiency
Neck sides	8/11(72.7%)	18/23(78.3%)	5/13(38.5%)	3/21(14.3%)	8/13(61.5%)	18/21(85.8%)	26/34(76.5%)
nodal levels	10/18(55.6%)	80/89(89.9%)	9/19(47.4%)	8/88(9.1%)	10/19(52.7%)	80/88(90.9%)	90/107(84.1%)

병리학적 검사 결과 및 PET 검사 결과에 따른 경부의 수와 임파절 부위의 수는 Fig. 1과 같다. 그 결과에 의한 민감도와 명확도, 가양성도와 가음성도, 양성예측도와 음성예측도, 그리고 전체 정진율은 Table 1과 같다.

#### IV. 고 찰

PET은 기존의 CT/MRI의 대안적인 진단검사로 소개되고 있으며, 한 번의 검사로 원발부위와 전이여부를 동시에 평가할 수 있다는 장점 외에도 CT나 MRI의 치명적인 단점인 금속으로 인한 인공음영이 생기지 않는다는 장점이 있어 구강암 환자에서 유용하게 사용되고 있으나 PET 역시 조직학적 검사 결과와는 일치하지 않는 경우를 보인다.

PET의 민감도(sensitivity)에 대한 연구로, Hannah<sup>4)</sup> 등은 40명의 환자를 대상으로 192개의 림프절군을 분석하였을 때 PET과 CT/MRI의 민감도가 각각 60.5%와 61.5%로 유의한 차이가 없었다고 보고하였으나 양유정 등<sup>11)</sup>은 PET의 민감도가 88%로 CT/MRI의 민감도 56%보다 유의하게 높은 것으로 보고하였으며, PET의 민감도가 다르게 나타나는 원인으로 PET스캐너의 영상 획득 기법의 차이에 대해 보고한 바 있다.

본 연구에서와 같이 경부 축진 검사 혹은 CT/MRI 검사 결과에서 경부 임파절 전이를 보이지 않았던 환자들을 대상으로 한 연구들에서는, Stoeckli<sup>12)</sup>등이 구인두부 편평세포암종으로 진단된 12명의 환자들에서 임파절의 생검을 시행했을 때 민감도는 25%, 명확도는 88% 였다고 보고하였고 Hyde 등<sup>9)</sup>은 19명의 환자들에서 <sup>18</sup>F-FDG PET을 시행하여 2개의 가양성 결과를 보고하였으며 최근 Wensing 등<sup>13)</sup>은 임파절 전이의 임상적 증거가 없는 환자 28명에서 선택적 경부 청소술을 시행한 후 그 조직검사 결과와 비교하였을 때 PET의 민감도 및 명확도, 전체 정진율이 33%, 76%, 그리고 63%이었다고 보고하였다. 본 연구에서는 민감도가 55.6%를 보여 Wensing의 연구 결과보다는 다소 높았으나 Schoeder 등<sup>14)</sup>의 연구와 비슷한 결과를 보였고 명확도는 89.9%, 전체 정진율은 84.1%로 비교적 높게 관찰되었다.

PET을 이용한 진단의 한계로 가양성(false positive) 및 가음성(false negative)에 대해 여러 논문들에서 보고되었는데 Schoder<sup>4)</sup> 등은 구강암 환자에서 NO neck의 치료를 고려할 때 PET/CT이 전체 정진율은 양호하나 크기가 작은 임파절에서는 민감도에 한계가 있고 상대적으로 높은 가양성도를 보인다고 보고하고 있으며, Vogel 등<sup>15)</sup>은 PET의 공간적 해상도와 noisy image를 만

드는 경향으로 인한 가양성도의 증가에 대해서 보고한 바 있다. 본 연구에서도 가양성도가 47.4%로 비교적 높게 관찰되었으며 가양성을 보인 9개의 임파절 부위 중 5 부위가 level II, 3 부위가 level I 이었는데 이는 PET에서 임파절의 염증성 변화와 종양의 전이가 명확히 구별되지 않는 경우와<sup>9)</sup> 공간적, 해부학적 부정확성으로 인해 악하선의 병변을 전이 임파절과 구분하지 못한 경우 level I, II에서 가양성으로 나타날 수 있다는 보고와 관련이 있다고 사료된다<sup>6)</sup>.

PET의 가음성도는 종양의 임파절 미세전이를 PET이 인지하지 못하는 경우에 나타날 수 있는데 Brekel<sup>16)</sup> 등은 임상적으로 임파절 전이가 없는 경우 약 25%에서 미세전이(micrometastasis)가 나타났다고 보고하였으며 임파절 전이의 가음성도 원인으로 PET의 해상도 한계로 인한 5mm 미만의 임파절 미세전이를 발견하지 못하는 경우를 보고한 연구도 있다<sup>12)</sup>. 본 연구에서는 가음성도가 9.1% 였으며 8개의 임파절 부위에서 가음성이 관찰되었다. 가음성을 보인 8개의 level에서는 각 level에 존재하는 여러 개의 임파절 중 1개의 임파절에서만 조직학적으로 전이가 관찰되었는데 이는 다른 문헌에서 언급한 미세전이된 임파절에 대한 PET의 한계로 생각된다. Hyde 등<sup>9)</sup>은 12×10×3mm에서부터 25×15×10mm 크기의 전이 임파절이 PET에서 발견되지 않았다고 보고한 바 있다. 또한 임파절의 괴사가 광범위할 경우 tracer가 축적되는 종양세포가 미미하므로 PET에서 잘 인지되지 않을 수 있다는 보고도 있다<sup>6)</sup>.

본 연구결과는 PET은 경부임파절의 전이 여부를 평가하는데 절대적인 기준이 될 수 없음을 시사한다. 특히 본 연구가 임상적 혹은 CT/MRI 상에서 경부임파절의 전이의 증거가 발견되지 않는 환자들을 대상으로 했다는 것을 감안하였을 때 본 연구결과에서 나타난 47.4%의 높은 가양성도는 PET만을 근거로 한 광범위한 경부 임파절 절제시 술 후 외관의 변화와 운동장애, 그리고 연하 장애 등의 합병증을 증가시킬 수 있음을 의미한다. 전체 정진율이 84.1%로 높게 보고되었으나 이는 이미 임상적 혹은 CT/MRI 상에서 경부 임파절 전이가 없는 환자들을 대상으로 하였기 때문이라고 생각된다.

#### V. 결 론

<sup>18</sup>F-FDG PET은 많은 한계를 가지고 있고 특히 가양성도에 있어서 비교적 큰 오차를 보이므로 독자적인 진단 도구로 사용되기보다는 다른 진단적 방법들과 병행하여 사용하는 것이 바람직하다고 생각된다.

참고문헌

1. Barzan L, Talamini R: Analysis of prognostic factors for recurrence after neck dissection. *Arch Otolaryngol Head Neck Surg* 1996;122(12):1299-302.
2. Byers RM, El-Naggar AL, Lee YY, Rao B, Fornage B, Terry NH, Sample D, Hankins P, Smith TL, Wolf PJ: Can we detect or predict the presence of occult nodal metastases in patients with squamous carcinoma of the oral tongue? *Head Neck*. 1998;20(2):138-44.
3. Adams S, Baum RP, Stuckensen T, Bitter K, Hor G: Prospective comparison of 18F-FDG PET with conventional imaging modalities (CT, MRI, US) in lymph node staging of head and neck cancer. *Eur J Nucl Med* 1998;25(9):1255-60.
4. Hannah A et al.: Evaluation of 18F-FDG Fluorodeoxyglucose positron emission tomography and computed tomography with histopathologic correlation in the initial staging of head and neck cancer. *Ann Surg* 2002;236:208-217.
5. Di Martino E, Nowak B, Hassan HA, Hausmann R, Adam G, Buell U, Westhofen M: Diagnosis and staging of head and neck cancer: a comparison of modern imaging modalities (positron emission tomography, computed tomography, color-coded duplex sonography) with panendoscopic and histopathologic findings. *Arch Otolaryngol Head Neck Surg* 2000;126(12):1457-61.
6. Ng SH, Yen TC, Liao CT, Chang TC, Chan SC, Ko SF, Wang HM, Wong HF: 18F-FDG PET and CT/MRI in oral cavity squamous cell carcinoma: A prospective study of 124 patients with histologic correlation. *J Nucl Med* 2005;46:1136-1143.
7. Schoder H, Larson SM: Positron emission tomography for prostate, bladder, and renal cancer. *Semin Nucl Med* 2004;34(4):274-92. Review.
8. Fujimoto R, Higashi T, Nakamoto Y, Hara Tm Lyshchik A, Ishizu K, Kawashima H, Kawase Sm Fujita T, Saga T, Togashi K: Diagnostic accuracy of bone metastases detection in cancer patients: comparison between bone scintigraphy and whole-body FDG-PET *Ann Nucl Med* 2006;20(6):399-408.
9. NC Hyde E, Prvulovich L, Newman WA, Waddington D, Visvikis and P. Ell. A new approach to pre-treatment assessment of the N0 neck in oral squamous cell carcinoma : the role of sentinel node biopsy and positron emission tomography. *Oral oncology* 2003;39:350-360.
10. Frederick L. Greene, Carolyn C. Compton, April G. Fritz, Jatin Shah, David P Winchester, American Joint Committee on Cancer Staging Atlas 1 ed., Chicago : Springer, 2006.
11. 양유정 등. 두경부 암 환자에서 경부 림프절 전이에 대한 <sup>18</sup>F-FDG-PET과 CT/MRI의 진단적 정확도 비교: 림프절군에 따른 연구. *대한핵의학회지* 2004;38(1):52-61.
12. Sandro J. Stoeckli, Hans Steinert, Madeleine Pfaltz, Stephan Schmid. Is there a role for positron emission tomography with 18F-fluorodeoxyglucose in the initial staging of nodal negative oral and oropharyngeal squamous cell carcinoma. *Head Neck* 2002;24:345-349.
13. Bart M. Bart Mn. Wensing, Wouter V. Vogel, Henri A.M. Marres, Matthias A.W. Merks, Ernst J. Pstema Wim J. G. Oyen, Frank J. A. van den Hoogen. FDG-PET in the clinically negative neck in oral squamous cell carcinoma. *Laryngoscope* 2006;116:809-813.
14. Heiko Schoder et al. <sup>18</sup>F-FDG PET/CT for detecting nodal metastases in patients with oral cancer staged N0 by clinical examination and CT/MRI *J Nucl Med* 2006;47:755-762
15. Wouter V. Vogel. Optimised PET reconstruction of the head and neck area: improved diagnostic accuracy. *Eur J Nucl Med Mol Imaging* 2005;32:1276-1282.
16. Van den Brekel MW, van der Waal I, Meyer CJ, Freeman JL, Castelijns JA, Snow GB. The incidence of micrometastases in neck dissection specimens obtained from elective neck dissections. *Laryngoscope* 1996;106:987-991.