

Regenaform®과 Ossix® 차단막을 이용한 골유도재생술: 증례보고

김영균¹ · 윤필영¹ · 임성철² · 김수관³

¹분당서울대학교병원 치과, ²조선대학교 의과대학 병리학교실,

³조선대학교 치과대학 구강악안면외과학교실

Abstract (J. Kor. Oral Maxillofac. Surg. 2007;33:648-653)

GUIDED BONE REGENERATION USING REGENAFORM® AND OSSIX® MEMBRANE: THREE CASE REPORTS

Young-Kyun Kim¹, Pil-Young Yun¹, Sung-Chul Lim², Su-Gwan Kim³,

¹Department of Oral and Maxillofacial Surgery, Section of Dentistry, Seoul National University Bundang Hospital

²Department of Pathology, College of Medicine, Chosun University

³Department of Oral and Maxillofacial Surgery, College of Dentistry, Chosun University

This case study investigated the clinical effect of guided bone regeneration (GBR) using Regenaform® and Ossix® membrane and the histology of the new bone that formed just under the membranes. Regenaform® transplantation and covering with Ossix® membrane were performed to repair bone defects around implants after implantation in three patients. After 3-4 months, the membranes were removed in a second operation, and a biopsy was taken under the membrane. The biopsies showed a bone density of 23-42%, and subsequent prosthetic treatments were successful in all cases.

Key words: GBR, Regenaform®, Ossix®, Histology

I. 서 론

발치창 골흡수 보존 및 골재생, 치조능 증강술, 상악동골이식술, 임플란트 주변 결손부 수복 목적으로 골유도재생술이 시행되는 경우가 많다. 골유도재생술의 성공에 영향을 미치는 요소는 적절한 골이식재의 선택, 차단막의 세포차단성, 공간 확보 및 유지, 물리적 강도가 우수해야 하며 골이식 혹은 티타늄 나사나 핀 등을 이용한 tenting을 통해 공간을 확보하는 것이 중요하다. 또한 엄격한 무균 처치, 하방의 혈병을 안전하게 보호할 수 있는 능력, 창상의 안정, 골이식재의 유동성 방지 등을 들 수 있다. 골이식재는 자가골이 가장 이상적이지만 공여부의 필요성 및 골흡수의 문제점으로 인해 동종골, 이종골, 합성골과 같은 다른 골대체재료들이 많이 사용되고 있다.

골유도재생술 후 임플란트를 식립할 시점의 주변골은 미성숙 woven bone인 경우가 대부분이며 시간이 경과하면서 성숙된 lamellar bone으로 변할 것이다. 이 상황에서 부적절한 보철

적 부하가 가해지거나 환자의 강력한 저작 혹은 이갈이와 같은 구강악습관이 관여되면 보철 치료 중 혹은 보철 기능 초기에 변연골 흡수가 진행되면서 초기 골유착이 파괴되어 임플란트 실패로 이어질 가능성이 있다¹⁾.

골유도재생술 후 심부와 표층의 치유 양태 및 정도는 많은 차이가 있을 것으로 생각된다. 특히 임플란트 상단과 접하는 표층은 loading이 가해지면서 초기 1년 동안 변연골 흡수가 진행되는 경우가 많으며 특히 골이식 후 미성숙골인 경우엔 과도한 하중이 골흡수를 가속화시킬 수 있다. 따라서 골유도재생술 후 심부의 골치유뿐만 아니라 가장 표층의 골치유 정도를 평가하는 것은 상당히 가치가 있을 것으로 생각되어 본 증례보고에서 2차수술시 조직학적검사를 시도하게 되었다. 인간의 악골에서 동종골의 일종인 Regenaform®을 이용한 골유도재생술을 시행한 임상 논문은 거의 없고 조직형태계측학적으로 시간에 따라 치유 양태를 조사한 논문을 거의 찾아볼 수 없었다.

본 연구의 목적은 DBM 함량이 높은 동종골인 Regenaform®을 이용하여 임플란트 주변 결손부를 수복하고 흡수성 차단막인 Ossix® membrane(ColBar R & D Ltd., Ramat Hasharon, Israel)을 이용하여 골유도재생술을 시행한 후 일정 치유 기간 후에 membrane 직하방의 표층 조직의 골형성 정도를 평가하였으며 임상적 결과를 증례보고와 더불어 보고하는 데 있다.

김수관

501-825, 광주광역시 동구 서석동 421번지
조선대학교 치과대학 구강악안면외과학교실

Su-Gwan Kim

Dept. of OMFS, College of Dentistry, Chosun University
421, Seosuk-dong, Dong-Gu, Gwangju, 501-825, Korea
Tel: 82-62-220-3815 Fax: 82-62-228-7316
E-mail: sgckim@chosun.ac.kr

II. 증례보고

56세 여자 환자가 하악 우측 제2대구치 파절 및 결손 부위 보철 수복을 위해 내원하였다. 10년전 심장이식수술을 받은 병력이 있으며 현재 면역억제제와 노바스크를 투여하고 있었고 당뇨 및 고혈압이 있었으나 잘 조절되는 상태였다. 2006년 3월 8일 진정정맥마취 하에서 하악 우측 제2대구치를 발치하고 즉시 임플란트(Osstem® GS II, 5D/10L)를 식립하였으며 #46 부위에도 임플란트(Osstem® GS II, 5D/11.5L)를 식립하였다. #47 임플란트 주변 결손부와 #46 협측 함몰부에 Regenaform을 이식하고 Ossix membrane을 피개하고 창상을 일차봉합하였다. 2006년 6월 15일 이차수술을 시행하면서 피판을 거상하고 Ossix membrane 직하방에서 #15 blade를 사용하여 V-shape wedge biopsy를 시행하였다. 2006년 8월 10일 최종 보철물이 장착되었으며 현재까지 특별한 문제점 없이 정상적인 기능을 유지하고 있다 (Figs. 1~9).

그 외에 61세 여자 환자에서 7년전에 식립된 임플란트가 파절되어 제거하고 즉시 임플란트를 식립하면서 Regenaform과

Ossix membrane을 이용하여 골유도재생술을 시행하였으며 3개월 후에 이차수술을 시행한 후 상부 보철물을 완성하였다. 또 다른 증례는 62세 여자 환자에서 하악 좌측 제2대구치를 발치하고 6주 후에 임플란트를 식립하면서 동일한 방법으로 골유도재생술을 시행하였다. 4개월 후 이차수술을 시행할 때 조직시편을 채취하였고 상부 보철물이 완성된 후 9개월까지 정상적인 기능을 유지하고 있다. 3증례에 대한 요약은 Table 1과 같다.

조직 시편 채취 및 제작은 분당서울대학교병원 생명윤리심의위원회의 승인을 받고 환자들에게 조직검사 동의를 받은 후 시행되었다. 생검을 시행한 후 채취한 시편은 즉시 10% 포르말린 용액에 24시간 고정한 후 Calci-Clear Rapid™ (National Diagnostics, Atlanta, Georgia, USA)로 12시간 탈회하였다. 탈회된 조직은 흐르는 물에 세척한 후 자동조직가공기 (Hypercentre XP, Shandon, Cheshire, UK)를 이용하여 조직처리를 하여 파라핀 포매를 하였다. 파라핀 포매 후 4-5 μm 두께로 박절하여 Hematoxylin-Eosin염색과 Goldner's trichrome 염색을 하여 광학 현미경하에 관찰하였다.

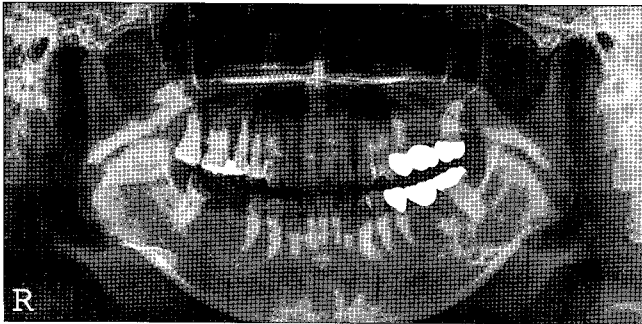


Fig. 1. Initial orthopantomogram.

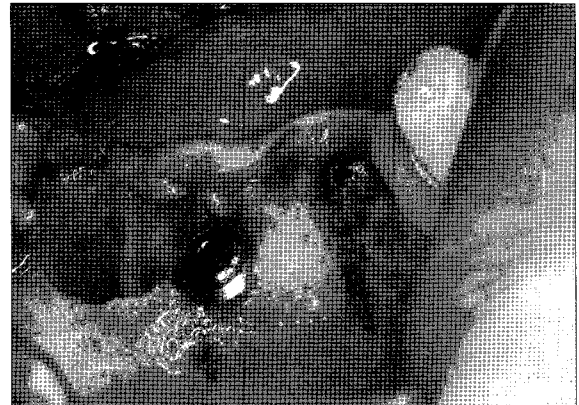

Fig. 2. Operative view of implant placement at right lower 1st and 2nd molar area after extraction of 2nd molar.

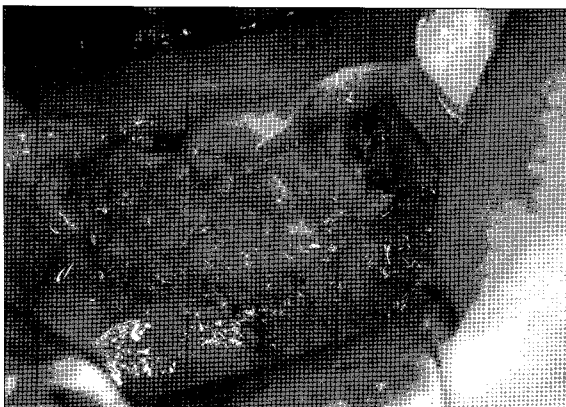

Fig. 3. Regenaform® was grafted around the bony defects of implants

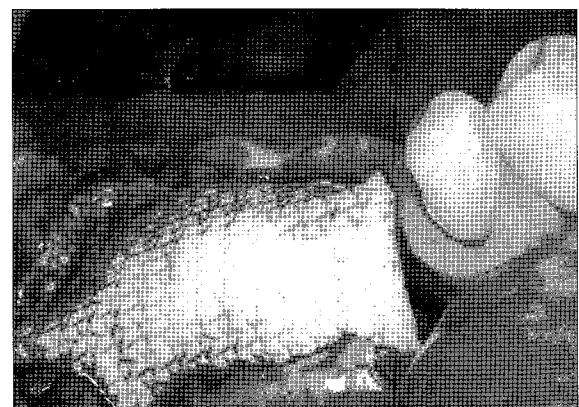

Fig. 4. Ossix® membrane was covered.

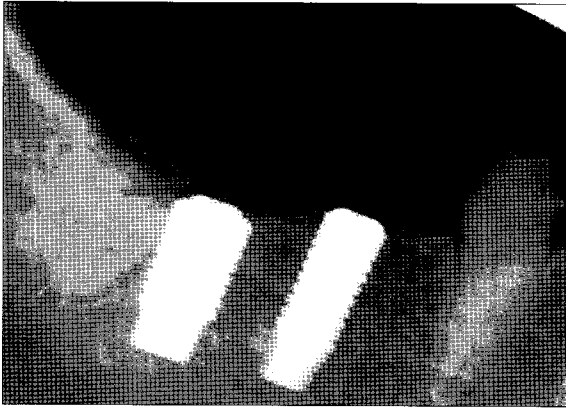


Fig. 5. Periapical radiograph 10 days after implant placement.

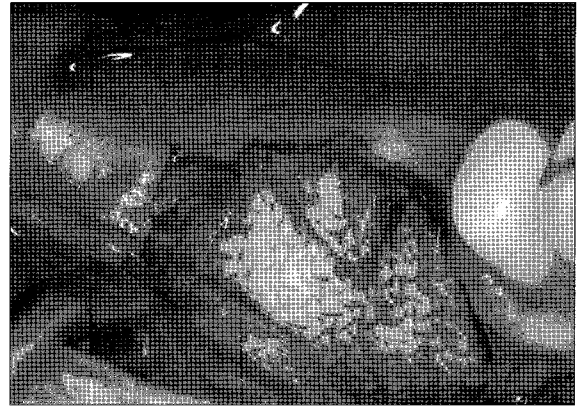


Fig. 6. Second surgery was performed 3 months after implant placement. Unresorbed Ossix® membrane remained.

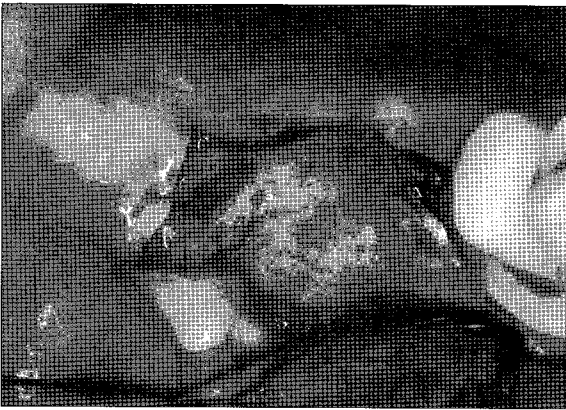


Fig. 7. Ossix® membrane was removed and biopsy specimen was taken around the 2nd molar area with #15 surgical blade.

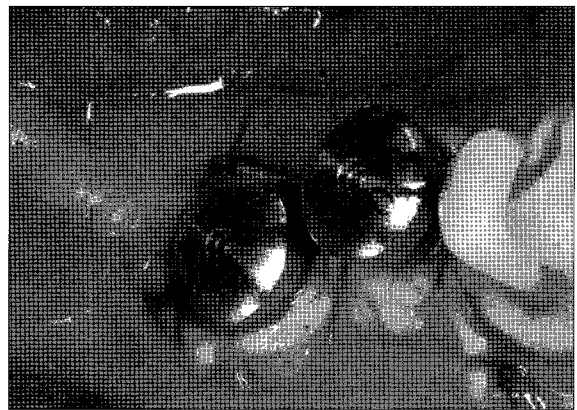


Fig. 8. Healing abutment was connected and suture was performed.




Fig. 9. Periapical radiograph 8 months after final prosthetic delivery. Marginal bone resorption was little and implant prosthesis was stable.

Table 1. Summary of cases

Case	Age	Gender	Area	Implant	Biopsy time (m)	F/U (m)
1	61	F	37	Osstem® GS II	3	9
2	56	F	46, 47	Osstem® GS II	3	10
3	62	F	36	Implantium®	4	9

F/U(m): a period between upper prosthetic delivery and final followup, m: months
 Osstem(Osstem implant Co, Korea), Implantium(Dentium Co. Korea)

제작된 조직 절편을 MagnaFire digital camera system (Optronics, Goleta, CA, USA)으로 촬영한 후 관찰대상 부위를 Visus Image Analysis System (Image & Microscope Technology, Daejeon, Korea)을 통하여 신생골 밀도, 직골(woven bone) 및 층판골(lamellar bone)의 비율, 신생골의 양상 및 섬유화 정도 등을 측정 비교분석하였다.

III. 임상 및 조직학적 검사 결과

3중례 모두 골유도재생술과 동시에 임플란트가 식립되었으며, 수술 특별한 합병증은 없었고 3-4개월 후에 이차수술이 시행된 후 상부 고정성 보철물이 완성되었으며 보철 기능 9-10개월까지 임플란트 주변 치조정골의 흡수가 거의 없이 정상적 기능이 유지되고 있다.

조직병리학적 소견 (Figs. 10-12) 및 조직형태계측학적 분석 결과 (Table 2)

이식 3개월 경과후 우수한 신생골 형성이 관찰되었다. 이물 반응은 없었고, 만성염증 및 섬유화는 크게 우려할 정도는 아니지만 만성염증에 따른 섬유화는 신생골의 형성을 저해하는 것으로 판단되어 이에 대한 조치가 신생골 형성에 어떠한 영향을 미치는지를 평가할 필요가 있다고 판단된다. 또한 4개월 후 관찰한 증례의 경우 신생골에서 층판골이 증가된 소견을 보였는데, 이는 보다 더 많은 증례에 대한 분석이 필요하지만 3개월 후 채취한 증례에 비하여 신생골의 기질화 및 성숙도가 더 많이 진행된 것으로 판단된다.




Fig. 10. Histopathologic findings after 3 months. Newly formed anastomosing bony trabeculae were identified. New-bone consisted of mainly woven bone. Only a few fragments of residual implant chips were found. H&E stain, ×100.




Fig. 11. Histopathologic findings after 3 months. New bone formation along the resorbing margins of the implant chips was demonstrated. New-bone consisted of mainly woven bone. H&E stain, ×100.

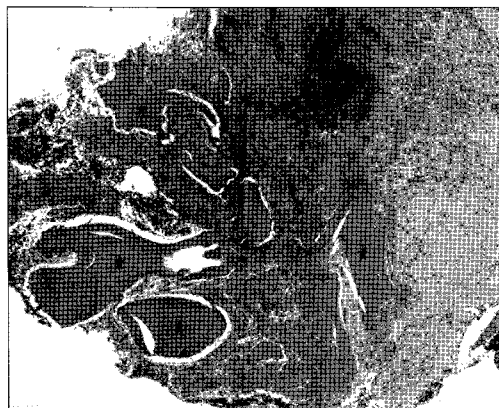


Fig. 12. Histopathologic findings after 4 months. New bone formation adjacent to the resorbing residual implant chips was demonstrated. Marked interstitial fibrosis with infiltration of chronic inflammatory cells was noted. H&E stain, ×100.

Table 2. Histomorphometric finding

Case	duration	Bone density (%)	LB/WB ratio (%)	Residual implants (%)
1	3 months	42	0/100	3
2	3 months	26	0/100	42
3	4 months	23	41/59	12

LB: lamellar bone, WB: woven bone, TB: trabecular bone

- 1. 3개월 경과 후 조직 소견에서부터 우수한 신생골 형성이 관찰되었다.
- 2. 4개월 증례에서는 2, 3개월 증례에 비하여 lamellar bone이 증가하였다.

IV. 총괄 및 고찰

동종골의 탈회과정은 콜라겐, BMP와 골성장인자들(TGF-beta, PDGF, FGF, VEGF 등)을 노출시키고 활성화 시킨다. 탈회 과정에 사용되는 산(acid)은 단백질의 가수분해(hydrolysis)를 유발하고 탈회골기질의 콜라겐(collagen matrix of the DBM)을 좀더 흡수가 잘 되도록하며 골성장인자들을 활성화시키는 역할을 한다²³. 비례골전도(proportional osteoconduction)란 개념이 언급된 바 있는데 탈회냉동건조동종골의 골유도 효과는 탈회골기질 내에 함유된 골형성단백질에 달려 있으며 탈회골기질의 함량이 클수록 골유도 효과는 현저하게 증가한다는 것이다⁴. 탈회골기질의 함량이 100%인 경우와 17%인 경우 골형성 효과를 비교한 실험에서 100%인 경우에 압도적으로 신생혈관형성, 골아세포 활동, 연골형성 및 골형성 부분에서 우수한 결과를 보였다^{4,5}. 따라서 술자들이 탈회냉동건조동종골 제품을 선택할 경우엔 탈회골기질의 함량이 높은 제품을 선택하는 것이 좋다고 생각된다. 최근엔 과거와 달리 탈회골기질의 함량이 높은 제품들이 출시되었으며 임상에서 좋은 결과를 보이고 있지만 아직 관련 논문들이 많이 발표되지는 않았다.

Ziran 등⁶은 Orthoblast[®] reverse poloxamer 의 독특한 특성이 골유도를 촉진시키면서 높은 골이식 성공률을 보인다고 보고한 바 있다. 김 등⁷은 탈회골기질을 함유한 이식재(Orthoblast[®] II)의 골형성에 대한 동물실험 연구를 시행하여 이식 3-6주 후에는 자가골에 비해 탈회골기질 군에서 골밀도가 좀더 높았으나 8주 후에는 자가골 군이 54.3%, 탈회골기질 군이 45.1%였음을 관찰하고 탈회골기질은 초기에 신생골의 밀도를 증가시킨다고 보고하였다. Mardas 등⁸은 동물실험을 통해 탈회골기질이 전체적인 신생골의 양을 증가시키지는 않지만 골밀도를 증가시킨다고 보고하였으며 Stentz⁹, Liljesten 등¹⁰도 유사한 결과를 보고한 바 있다⁸⁻¹⁰. Babbush¹¹는 10명의 환자들에서 발치 후 DynaGraft[®] II putty 혹은 겔을 사용하여 재생술을 시행하고 평균 7.4개월(4-21개월) 후에 임프란트를 식립하여 우수한 결과

를 얻었다고 보고하였다. 임프란트 식립 시점에 trephine 바를 이용한 조직검사를 시행하여 조직형태계측학적 분석을 한 결과 신생골의 비율은 평균 57.5%±11.09%를 보였으며 다른 연구들에서 보고된 15-25%에 비해 훨씬 높았다고 언급하였다.

본 증례들에서 사용된 Regenaform[®]은 Cortical cancellous paste(chips)+DBM+natural gelatin으로 구성되어 있으며 BMP-2/4를 함유하고 있다. 0.5~4 cc까지 다양한 용량으로 공급되며 겔 형태로서 해동 후 원하는 형태로 손쉽게 모양을 만들어서 이식할 수 있고 순수한 탈회냉동건조동종골 보다 훨씬 골유도능력이 우수하며 골 치유기간이 현저하게 단축될 수 있다고 한다. 탈회골기질의 함량에 따른 골성장 효과에 관한 비교실험 연구가 진행된 바 있으며 무게비 24, 33%의 경우 15, 19%인 경우에 비해 형성된 골량이 현저하게 많았다고 보고되었다. 냉동보관하며 실온에서 단단하고 고무와 같은 경도를 가지며 43-49도씨로 데우면 부드럽게 조각이 편리한 형태로 변한다. 6시간 이상 열을 가하면 안되고 38도씨 이상의 물에 재료가 직접 노출되지 않도록 해야 한다. 뜨거운 물에 직접 노출될 경우엔 재료가 용해된다. 탈회골기질이 골형성단백질을 제공하고 피질해면골집이 지지대 역할을 하면서 이식 부위의 공간과 형태를 유지한다^{12,14}.

골유도재생술 시 차단막 사용의 필요성, 흡수성과 비흡수성막의 선택에 대해서는 아직 논란의 대상이 되고 있지만 골결손부가 큰 경우엔 골이식과 동시에 차단막을 사용하는 것이 좋다고 생각되며, 본 증례들에서는 흡수성 collagen membrane인 Ossix[®]를 사용하였다. Ossix[®] membrane은 구강내에 조기 노출된 경우에도 세균의 교원질 분해효소에 대해 더 저항성이 있고 무독성 대사물질로 교차 결합되어 흡수기간이 더욱 연장되었으며 제조 회사 측에서는 노출되지 않을 경우 6개월까지 기능적 안정성을 유지할 수 있다고 주장한다^{15,16}.

본 증례들에서는 DBM 함량이 높은 동종골인 Regenaform[®]을 이용하여 임프란트 주변 결손부를 수복하고 흡수성 차단막인 Ossix[®] membrane을 이용하여 골유도재생술을 시행한 후 일정 치유 기간 후에 membrane 직하방의 표층 조직의 골형성 정도를 평가한 결과 비교적 양호한 신생골 형성 및 골치유 소견이 관찰되었고 상부보철물이 완성된 후 9-10개월 후까지 주변 연골이 안정적인 상태를 보이고 있었다. 조직형태계측학적 분석을 시행한 결과 이식 3-4개월 시점에서 23-42%의 골밀도를

보여 초기 신생골형성이 양호한 것으로 판단되었다. LB/WB ratio는 0/100~41/59로서 편차가 크게 나타났으며 잔존 골이식재 비율도 3-42%까지 편차가 크게 나타났다. 이것은 작은 조직시편을 1군데에서만 채취하였고 증례들의 수가 적기 때문으로 사료되며 추후 보완 연구가 필요하다고 생각된다.

참고문헌

1. 김영균, 김수관, 이부규: 골이식과 임플란트. Vol 2-1. 다양한 골이식술의 임상적용. 나래출판사, 2007.
2. 김수민, 여환호, 김수관, 임성철: 백서에서 흡수성막과 탈회동결 건조골을 이용한 두개골결손부의 골재생. 대한구강악안면외과학회지 2002;28:290-301.
3. Reddi AH, Cunningham NS: Bone induction by osteogenin and bone morphogenetic proteins. Biomaterials 1990;11:33-34.
4. Han B, Tang B, Nimni ME: Quantitative and sensitive in vitro assay for osteoinductive activity of demineralized bone matrix. J Ortho Res. 2003; 648-654.
5. Schwartz Z, Mellonig JT, Carnes DL Jr, et al: Ability of commercial demineralized freeze-dried bone allograft to induce new bone formation. J Periodontol 1996;67:918-926.
6. Ziran B, Cheung S, Smith W, Westerheide K: Comparative efficacy of 2 different demineralized bone matrix allografts in treating long-bone nonunions in heavy tobacco smokers. Am J Orthopedics 2005;329-332.
7. 김여갑, 윤병욱, 류동목 등: 임플란트 식립 시 이식된 탈회골기질을 함유한 이식재의 골형성에 대한 연구. 대한구강악안면외과학회지 2005;31:481-491.
8. Mardas N, Kostopoulos L, Stavropoulos A, Karring T: Osteogenesis by guided tissue regeneration and demineralized bone matrix. J Clin Periodontol 2003;30:176-183.
9. Stentz WC, Mealey BL, Gunsolley JC, Waldrop TC: Effect of guided bone regeneration around commercially pure titanium and hydroxyapatite-coated dental implants. II histologic analysis. J Periodontol 1997;68:933-949.
10. Liljensten E, Larsson C, Thomsen P, et al: Studies of the healing of bone grafts and the incorporation of titanium implants in grafted bone: an experimental animal model. J Mater Sci Mater Med 1998;9:535-541.
11. Babbush C: Histologic evaluation of human biopsies after dental augmentation with a demineralized bone matrix putty. Implant Dent 2003;12:325-332.
12. 김명진, 김영균, 김수관: 치과수술에서 사용되는 다양한 이식 생체재료. 서울: 나래출판사, 2004.
13. Widmark G, Andersson B, Ivanoff CJ: Mandibular bone graft in the anterior maxilla for single-tooth implants. Presentation of a surgical method. Int J Oral Maxillofac Surg 1997;26:106-109.
14. Morone MA, Boden SD: Experimental posterolateral lumbar spinal fusion with a demineralized bone matrix gel. Spine 1998;23:159.
15. Friedman A, Strietzel FP, Marezki B, Pitaru S, Bernimoulin JP: Observation on a new collagen barrier membrane in 16 consecutively treated patients. Clinical and histological finding. J Periodontol 2001;72:1616-1623.
16. Friedman A, Strietzel FP, Marezki B, Pitaru S, Bernimoulin JP: Histological assessment of augmented jaw bone utilizing a new collagen barrier membrane compare to a standard barrier membrane to protect a granular bone substitute material: a randomized clinical trial. Clin Oral Implants Res 2003;13:587-594.