

측두하악관절 장애에 대한 임상진단의 유효성 연구

김형욱 · 신성수* · 김종식 · 김기영 · 김윤지** · 홍순민 · 천세환** · 박양호** · 최원철*** · 박준우

한림대학교 강동성심병원 구강악안면외과

*분당 수미행 치과, **한림대학교 강동성심병원 치과교정과

***중앙대학교 치과센터 치과교정과

Abstract (J. Kor. Oral Maxillofac. Surg. 2007;33:367-374)

EVALUATION OF CLINICAL METHODS IN THE DIAGNOSIS OF TEMPOROMANDIBULAR JOINT DISORDERS: A COMPARISON STUDY WITH MAGNETIC RESONANCE IMAGING

Hyung Wook Kim, Sung-Soo Shin*, Jong-Sik Kim, Ki-Young Kim, Yoon-Ji Kim**,
Soon-Min Hong, Se-Hwan Cheon**, Yang-Ho Park**, Won-Cheul Choi***, Jun-Woo Park

Department of Oral & Maxillofacial Surgery, Kangdong Sacred Heart Hospital, College of Medicine, Hallym University

**Su-Mi-Haeng Dental Clinic*

***Department of Orthodontics, Kangdong Sacred Heart Hospital, College of Medicine, Hallym University*

****Department of Orthodontics, College of Medicine, Chung-Ang University*

Purpose: The diagnostic relevancies and characteristics and of clinical methods in the diagnosis of internal derangement (ID) were tested by comparing the results of them with those of magnetic resonance imaging (MRI).

Methods: 75 patients (150 temporomandibular joints; TMJs), who were suspected to have ID by clinical diagnoses, were included. Clinical diagnoses including mouth opening pathway and TMJ sound were conducted and MRI takings were done. Accuracies, sensitivities, specificities, positive predictive values, and negative predictive values of clinical diagnosis, mouth opening pathway, and TMJ sound were calculated by comparing with diagnoses with MRIs.

Results: Accuracy, sensitivity, specificity, positive predictive value, and negative predictive value of clinical diagnosis were 59.3%, 83%, 49%, 81%, and 51%. They were 59%, 82%, 25%, 73%, and 35% for mouth opening pathways. Although deviation was somewhat accurate for representing disc displacement with reduction (ADDWR), other discrepancies on opening pathways were not clinically relevant. Accuracy, sensitivity, specificity, positive predictive value, and negative predictive value of clicking sounds were 85%, 49%, 78%, 85%, and 37%. TMJs with crepitus were only three. But all TMJs with crepitus were diagnosed to have disc displacement without reduction (ADDWOR).

Conclusion: When compared with diagnoses with MRIs, clinical diagnoses for ID were not so accurate. But they were suitable for screening tests for ID. Opening pathways and TMJ sounds were not so relevant in the diagnoses of IDs and so it was concluded that considerations for other factors must be included in the diagnoses of IDs.

Key words: Temporomandibular joint disorders, Articular range of motion, Diagnosis, Magnetic resonance imaging

I. 서 론

측두하악관절 장애 (Temporomandibular Joint Disorder; TMD)는 치과의 3대 질환으로서, 33% 정도의 유병률을 보이는 매우 흔한 질환이다¹⁾. 또한 이 장애를 가진 환자의 3.6~7% 정도는

치료를 위해 병원을 찾기 때문에, 이에 대한 진단과 치료는 임상적인 치과 진료를 하는데 있어 매우 중요하다고 생각할 수 있을 것이다²⁾. 악관절 내장증 (Internal Derangement; ID)은 관절의 부드러운 움직임을 제한하는 기계적인 결함을 함축하는 정형외과 용어이며 측두하악관절 (Temporomandibular Joint; TMJ)에서 가장 주된 ID는 관절원판 변위이다³⁾. 따라서 ID를 적절히 진단하고 치료하기 위해서는 관절원판의 위치를 올바르게 진단하는 것이 중요하다⁴⁾.

지금까지 ID를 진단하기 위한 여러 가지 방법이 소개된 바 있는데, 일반적으로는 동통, 관절음(click), 개구량, 그리고 개구 및 폐구 시 하악의 편위(deviation)등을 평가하는 임상 검사와 자기 공명 영상(Magnetic Resonance Imaging; MRI)이나 경두개

홍순민

134-010 서울특별시 강동구 길동 445

한림대학교 강동성심병원 구강악안면외과

Department of Oral & Maxillofacial Surgery, Kangdong Sacred Heart Hospital, College of Medicine, Hallym University

445, Gil-dong, Gangdong-gu, Seoul, 134-010, Korea

Tel: 82-2-2224-2333 Fax: 82-2-483-9647

E-mail: omfshong@hallym.or.kr

방사선 필름 (transcranial radiographic image) 등의 진단 영상 검사가 가장 널리 쓰이고 있다⁹⁾. 이 중, 임상 검사 방법은 시행이 간단하고, 비용이 저렴하며, 오랜 기간 사용되면서 진단 기준이 비교적 명확히 정의되어 있기 때문에 가장 널리 쓰이는 진단 방법이 되었다. 그러나, 지금까지 보고된 바에 의하면 임상 검사의 정확성은 59~90%로 일관되지 않고 많은 차이를 보였다^{6,13)}. 한편, MRI는 관절원판의 위치 및 모양과 과두의 운동범위를 매우 정확하게 나타내기 때문에 현재 ID의 진단에 있어서 gold standard로 여겨지고 있다¹⁴⁾. 하지만, MRI 촬영은 고가이며, 임상 검사에 비해 그 절차가 복잡하기 때문에 모든 환자에게 적용하는 것은 어려운 것이 현실이다.

따라서, 본 연구에서는 TMD를 주소로 내원한 환자 중 ID가 의심되는 환자에 대하여 임상 검사 및 MRI 촬영을 시행한 후, 그 결과를 비교함으로써 gold standard인 MRI에 대한 임상 검사의 유효성을 체계적으로 평가하였다. 또한 임상 검사의 주요한 항목인 개구 경로와 관절음이 MRI에서 관찰되는 관절원판의 해부학적 위치 변위를 얼마나 잘 반영하는가를 평가하였다. 이를 통해 ID, 나아가 TMD의 진단에 있어 임상 검사와 그 개별 검사 방법들이 얼마나 정확하고 효율적인가를 평가하고자 하였다.

II. 대상 및 방법

1. 연구 대상

2001년부터 2007년까지 강동성심병원 교정과 및 구강악안면외과에 TMD를 주소로 방문한 환자 중, 포함 기준은 충족하면서 제외 기준에는 들지 않는 환자를 그 대상으로 하였다. 그 결과 총 167명, 즉 334개의 TMJ가 이를 충족시켰으나, 이들 중 개구 경로에 대한 기록이 없거나 관절잡음에 대한 기록이 없는 환자 78명은 대상에서 제외하였다. 나머지 대상 중 MRI 촬영을 시행하지 않은 환자를 제외한 총 75명의 환자, 즉 150개의 TMJ가 최종적인 연구 대상이 되었다. 75명중 여성은 46명, 남성은 29명이었으며 평균 연령은 26.6세 (남성 22.8세, 여성 28.3세)였다.

· 포함 기준 (Inclusion criteria)

가. 임상적으로 ID가 의심되는 환자 (통증, 턱관절 잡음, 개구 제한, 개구 경로의 편위 등)

· 제외 기준 (Exclusion criteria)

- 가. 임상 검사상 ID가 인지되지 않는 환자 (개구 제한 등이 없는 단순 근막동통 환자들)
- 나. MRI 촬영을 시행하지 않은 환자
- 다. 개구 경로에 대한 기록이 없는 환자
- 라. 관절음에 대한 기록이 없는 환자

2. 연구 방법

모든 대상 환자에 대해 임상 검사를 먼저 시행하고, 그 1주일 이내에 MRI 검사를 시행하였다. 구체적인 임상 검사 및 MRI 검사의 과정과 그 진단 기준은 다음과 같았다.

· 임상 검사

환자의 병력을 조사한 후 다음 순서에 맞추어 임상 검사를 시행하였다.

1. 개구 제한이 있는지를 검사하였고 최대 개구량을 측정하였다. 개구량의 측정은 상, 하악 중절치 사이의 거리로 측정하였다.^{5,14)}
2. 입을 가능한 크게 벌리게 하고 과두 측면극 (lateral pole)과 저작근을 촉진하였다. 손가락 끝이나 중지의 손바닥면을 이용하였고 통증이 있는지를 기록하였다.
3. 개, 폐구 시에 과두 측면극을 촉진하면서 관절음 (click)이나 거친 염발음 (crepitus)이 있는지를 기록하였다.^{5,15)}
4. 개, 폐구 시의 경로를 기록하여 다음과 같은 항목으로 나누었다 (Fig. 1).

- 가. 정상 경로: 개구 시 눈에 띄는 편향 또는 편위가 없을 경우
- 나. 편향 (deflection): 최대 개구 시 조사가가 뚜렷이 인지할 수 있을 정도로 한쪽으로 편위된 경우
- 다. 편위 (deviation): 눈에 띄게 좌측 또는 우측으로의 편위를 보이지만, 하악의 자발적 최대 개구 전이나 그 부근에서 정중선으로 정복된 경우
- 라. 과두 걸림: 최대 개구량이 10~30mm로 개구 제한이 있는 경우

기타의 여러 가지의 다양한 경로는 측정의 재현성이 떨어지고 기준의 설정에 어려움이 있어 연구에서 제외하였다. 위에서 시행한 여러 가지의 임상 검사 결과를 참고하여 다음 기준에 맞추어 임상 진단을 내렸다.^{15,16)}

1. 정상: 최대 개구량이 40mm 또는 그 이상이면서 촉진시에 통증이 없고, 뚜렷이 들리는 관절 잡음이 없는 상태
2. 정복성 관절 원판 변위 (Anterior Disc Displacement with Reduction; ADDWR): 관절음(click)이 인지되며 환자가 TMJ 주변의 동통을 호소하는 상태
3. 비정복성 관절원판 변위 (Anterior Disc Displacement without Reduction; ADDWOR): 갑작스러운 과두 걸림을 보이는 한편, 거친 염발음을 보이거나 관절음이 없는 경우. 반대편으로의 측방운동의 제한이나 감소가 있는 상태

· MRI 검사

MRI는 Gyroscan Intera 1.5T MR scanner와 Head coil을 사용하였다. Data는 256×256 matrix로 수집하였다. 환자를 양와위로 위치시키고, 개, 폐구 시 양측 TMJ 부위의 T1 강조영상을 촬영하였다. 최대 교두 감합위 (maximum intercuspation position)를 폐구의

기준으로 하였고, 최대 개구위를 개구 시의 기준으로 하였다. 촬영된 MRI는 하악과두의 장축과 평행하게 7개의 시상단면으로 나누었다 (3mm slices, 0.6mm gap). 치우침 (bias)을 배제하기 위하여 임상진단의 결과를 모르는 한 명의 치과 의사가 MRI를 판독하였으며, 다음의 기준에 의하여 ID를 분류하였다 (Fig 2).^{17,18,19)}

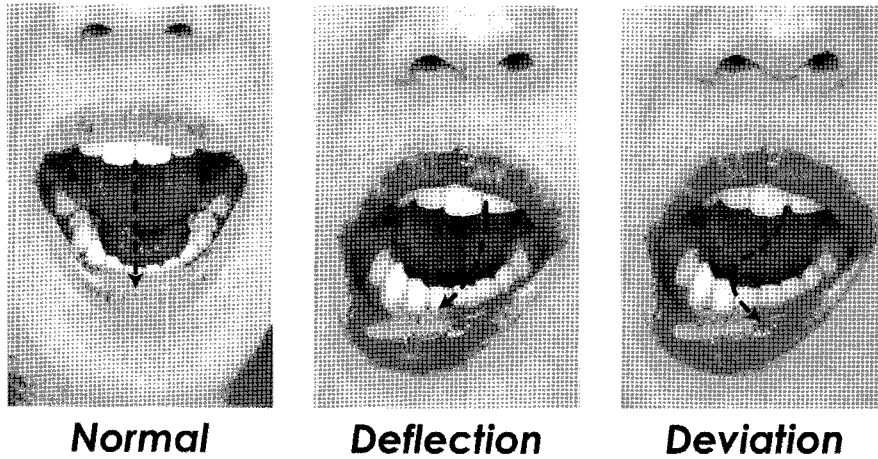


Fig. 1. Various phases of mouth opening pathways. Normal (left): No detectable deviation of opening pathway from straight midline. Deflection (middle): An “L” shaped deviation of opening pathway to the affected side. The mandible is off the midline on its maximum opening position. Deviation (right): An “S” shaped deviation of opening pathway. The mandible is off the midline in the middle of opening, but recovers to the midline on its maximum opening position.

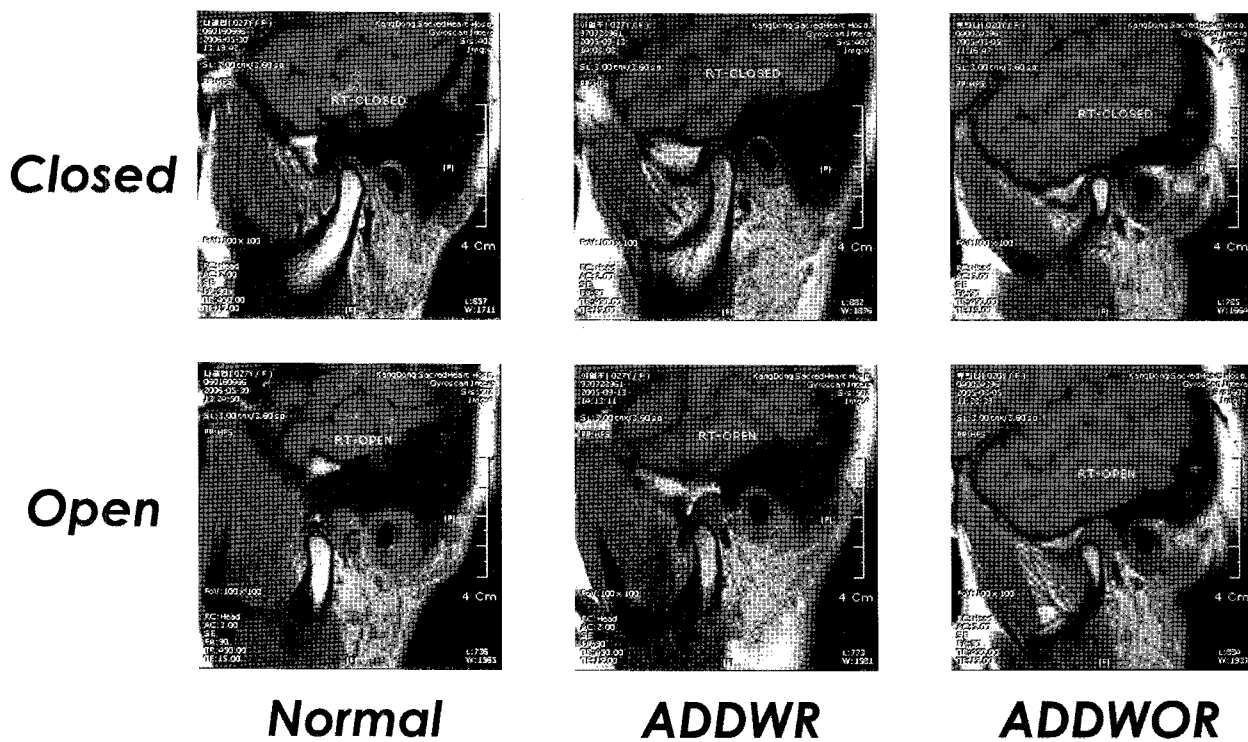


Fig. 2. Representative MRIs of normal, ADDWR, and ADDWOR TMJs in closed and open positions.

1. 정상: 폐구 영상에서 관절의 후방대가 과두의 상방에 위치하고 관절의 얇은 부위인 중심부가 과두의 전방 돌출부와 유기적으로 연관되어 있는 상태
2. 정복성 관절 원판 변위 (Anterior Disc Displacement with Reduction; ADDWR): 최대 교두 감합위에서 관절원판이 전방으로 변위되어 있으나 개구시 정상 위치로 복구되는 상태
3. 비정복성 관절원판 변위 (Anterior Disc Displacement without Reduction; ADDWOR): 폐구 영상에서 관절원판이 전방으로 변위되어 있으며 개구시에도 관절원판이 폐구영상의 위치와 변함이 없는 상태

3. 자료 분석

전술한 바와 같이 본 연구에서는 gold standard 검사법으로 MRI를, 비교 검사 (선별 검사) 방법으로 임상 검사를 시행하였다. 따라서, 임상 검사 결과를 MRI 결과에 비교하여 정확도 (accuracy), 민감도 (sensitivity), 특이도 (specificity), 양성 예상치 (positive predictive value), 그리고 음성 예상치 (negative predictive value)를 계산하였다²⁵⁾. 민감도, 특이도, 양성 예상치, 그리고 음성 예상치를 구하기 위해서는 질병의 진단을 단순히 그 존재 유무로만 이분법적으로 구분해야 하기 때문에, 이들 척도를 계산할 때에는 MRI와 임상 진단의 결과를 정상과 ID로만 분류하였다²⁵⁾.

한편, 관절음의 존재 유무와 개구 경로의 이상은 각각 임상 진단에 있어서 중요한 고려 요소이기 때문에 이들 각각의 결과를 MRI 진단 결과와 비교하였다. 개구 경로의 민감도, 특이도, 양성 예상치, 그리고 음성 예상치를 구하기 위해 편향과 편위를 합쳐 개구 경로 이상으로 분류하고, MRI 진단 결과를 정상과 ID로 구분하였다. 관절음의 경우에도 관절음 (click)과 거친 열발음이 존재할 때를 합쳐 관절음 이상으로 분류하고, 역시 MRI 진단 결과를 정상과 ID로 구분하였다.

정확도, 민감도, 특이도, 양성 예상치, 그리고 음성 예상치의 의미는 다음과 같다.

- 정확도: 전체 진단 결과 중, 비교 검사의 진단 결과와 gold standard 검사의 진단 결과가 일치하는 비율
- 민감도: 실제로 질환에 이환된 대상 중, 비교 검사로 질환이 존재함이 확인된 (즉, 양성 검사 결과를 보이는) 대상의 비율

특이도: 실제로 질환에 이환되지 않은 대상 중, 비교 검사로 질환이 존재하지 않음이 확인된 (즉, 음성 검사 결과를 보이는) 대상의 비율

양성 예상치: 비교 검사에서 양성 검사 결과가 나온 대상이 실제로 질환에 이환되었을 확률

음성 예상치: 비교 검사에서 음성 검사 결과가 나온 대상이 실제로 질환에 이환되지 않았을 확률

III. 결 과

임상 진단, 개구 경로, 그리고 관절음의 결과를 MRI 진단 결과와 비교하여 정확도, 민감도, 특이도, 양성 예상치, 그리고 음성 예상치를 구하였으며 이를 Table 1에 정리하였다.

1. 임상진단과 자기공명영상 진단의 비교

임상진단 결과가 MRI 진단 결과와 일치한 경우는 총 150개의 TMJ 중 89개로 59.3%의 정확도를 보였다 (Table 2). 이를 세분하여 임상적으로 정상이라고 진단한 경우엔 MRI 결과와 비교하여 51.2%의 정확도를, 그리고 ADDWR과 ADDWOR은 각각 66.2%와 54%의 정확도를 보였다. 임상진단의 민감도와 특이도를 산출하기 위해 ADDWR과 ADDWOR을 합쳐 ID로 분류하고, 이를 MRI 진단 결과와 비교하였다. 그 결과, 민감도는 83%를, 특이도는 49%를 보였으며, 81%의 양성 예상치를, 51%의 음성 예상치를 보였다. 이는 임상진단이 TMD의 진단에 있어 선별검사 (screening test) 방법으로 적합하다는 것으로 해석할 수 있었다.

2. 개구 경로와 자기공명영상진단의 비교

임상 검사상 편향과 편위가 관찰되는 환자에서 이환된 측의 TMJ와 반대측의 TMJ의 변위 상태를 MRI로 평가하였다 (Table 3). 과두 걸림을 보이는 환자는 4명으로 매우 적었기 때문에, 편향과 편위에 대해서만 그 진단적인 가치를 MRI 결과와 비교하여 평가하였다. 이환된 측의 TMJ의 관절원판 변위 상태를 MRI로 분석한 결과 59.1%(42/71)의 정확도를 보였다. 역시 민감도와 특이도를 산출하기 위해 MRI진단에서의 ADDWR과 ADDWOR을 합쳐 ID로 분류하고, 이를 MRI 진단 결과와 비교하였다. 그 결과, 민감도는 82%, 양성 예상치는 73%로 비교적

Table 1. Diagnostic characteristics of clinical diagnosis, open pathway, and joint sound compared with MRI, the gold standard

Diagnostic Characteristics	Sensitivity	Specificity	Positive predictive value	Negative predictive value
Clinical diagnosis	83%	49%	81%	51%
Open pathway	82%	25%	73%	35%
Joint sound	49%	78%	85%	37%

높은 수치를 보였으며 특이도는 25%, 음성 예상치는 35%로 비교적 낮은 수치를 보였다. 이는 개구경로의 이상이 있는 환자들은 높은 확률로 ID가 존재할 것이라는 것을 시사한다. 편위를 보이는 환자는 61.1% (22/36)가 동측에서 ADDWR로 진단되어 비교적 높은 정확성을 보였으나 그 이외에는, 즉 편향의 경

우 동측의 진단이 일정치 않았고 편향이나 편위 모두에서 반대측 TMJ의 진단결과가 일관성이 없었기 때문에, 개구 경로만으로 정확한 관절원판의 변위상태를 진단하는 것은 어렵다고 보여졌다.

Table 2. Correlation between clinical diagnosis and MRI (n=150)

		Result of clinical diagnosis (%)			Total
		Normal	ADDWR [#]	ADDWOR [@]	
Result of MRI*	Normal	20(51.3)	15(20.3)	6(16.2)	41
	ADDWR	12(30.8)	49(66.2)	11(29.7)	72
	ADDWOR	7(17.9)	10(13.5)	20(54.1)	37
Total		39	74	37	150

* MR, magnetic resonance imaging

; TMJ, temporomandibular joint; ADDWR, anterior disc displacement with reduction

@; ADDWOR, anterior disc displacement without reduction.

Table 3. Correlation between open pathway and MRI (n=142)

			Result of clinical diagnosis (%)					total	
			normal	deflection		deviation			
Affected side	Contralateral side								
Result of MRI*	normal	normal	3(21.4)	5(23.8)	4(11.1)				
		ADDWR [#]	1(7.1)	5(35.7)	2(9.5)	7(33.3)	4(11.1)	8(22.2)	40
		ADDWOR [@]	1(7.1)	0	0				
	ADDWR	normal	1(7.1)	1(4.7)	4(11.1)				
		ADDWR	4(28.5)	5(35.7)	2(9.5)	6(28.5)	18(50.0)	22(61.1)	66
		ADDWOR	0	3(14.2)	0				
	ADDWOR	normal	1(7.1)	2(9.5)	0				
		ADDWR	2(14.2)	4(28.5)	3(14.2)	8(38.0)	5(13.8)	6(16.6)	36
		ADDWOR	1(7.1)	3(14.2)	1(2.7)				
	total		14	14	21	21	36	36	142

* MR, magnetic resonance imaging

; TMJ, temporomandibular joint; ADDWR, anterior disc displacement with reduction

@; ADDWOR, anterior disc displacement without reduction.

Table 4. Correlation between open pathway and MRI (n=150)

		Result of clinical diagnosis			Total
		No sound(%)	Clicking sound(%)	Creptus(%)	
Result of MRI*	Normal	32(37.2)	9(14.8)	0	41
	ADDWR [#]	30(34.8)	42(68.9)	0	72
	ADDWOR [@]	24(27.9)	10(16.4)	3(100)	37
Total		86	61	3	150

* MR, magnetic resonance imaging

; TMJ, temporomandibular joint; ADDWR, anterior disc displacement with reduction

@; ADDWOR, anterior disc displacement without reduction.

3. 관절음과 자기공명영상진단의 비교

총 150개의 TMJ 중 관절음은 61개의 TMJ에서, 거친 염발음은 3개의 TMJ에서 인지되었다. 관절음이 인지된 TMJ 중 9개 (14.8%)는 MRI 상 정상적인 관절원판 위치를 보였으며, 42개 (68.9%)는 ADDWR을, 10개 (16.4%)는 ADDWOR을 보였다. 따라서, 적어도 관절음이 인지되는 TMJ는 ADDWR일 가능성이 가장 높았으며, 85.3%에서 ID를 보였다(Table 4). 한편, 거친 염발음을 보이는 TMJ는 3개였으며, MRI 검사 상 이들은 모두 ADDWOR로 진단되었다. 따라서, 그 수는 매우 적었지만, 임상적으로 거친 염발음(crepitus)을 보일 때에는 이환된 TMJ가 ADDWOR일 가능성이 매우 높다는 점을 시사하였다.

거친 염발음을 보이는 TMJ는 매우 적었기 때문에, 관절음에 대해서만 그 진단적인 가치를 MRI 결과와 비교하여 평가하였다. 역시 민감도와 특이도를 산출하기 위해 MRI진단에서의 ADDWR과 ADDWOR을 합쳐 ID로 분류하고, 이를 MRI 진단 결과와 비교하였다. 그 결과, sensitivity는 49%로 낮았고 positive predictive value는 85%로 높았다. 이는 ID의 존재 여부를 관절음으로 결정하는 것은 어렵지만, 적어도 관절음이 존재하는 경우에는 ID가 존재할 가능성이 높다는 것을 의미한다.

IV. 고 찰

TMD는 저작근과 TMJ, 그리고 주변 구조물을 포함하는 부위에 발생하는 임상적 질환을 총체적으로 일컫는 용어이다²⁰. 특히 ID는 관절의 부드러운 움직임을 제한하는 기계적인 결함을 함축하는 용어이며 TMJ에서 가장 주된 ID는 관절원판 변위이다.³ TMD의 증상은 저작근의 긴장, 이악물기, 이갈이, 또는 다른 구강 내의 비기능적 습관과 강하게 연관되어 그 증상이 발현되며, 시간이 경과함에 따라 변화하는 양상을 보인다. TMD의 소인으로 생각되는 것들로는 신경근육성 부조화, TMJ 발생의 부조화, 정신적 스트레스, 부정교합, 잘못된 수복물, 구강악 습관, 그리고 외상 등 아주 다양한 것들이 있으며, 일반적으로 이러한 여러 가지 소인들이 복합적으로 작용하여 TMD의 발생을 촉진시키는 것으로 생각된다. TMD에 대한 역학조사 결과 전 인구 중 어떤 형태로든 TMD로 고통 받는 사람들은 대략 33%로 상당히 높으며 치료가 필요한 환자들은 3.6~7%를 차지한다는 보고가 있었다¹².

TMD, 나아가 ID를 진단하기 위한 방법으로는 일반적으로 병력 조사 및 임상 검사와 방사선학적 검사가 널리 쓰이고 있다. 병력조사는 환자와의 직접적인 인터뷰나 설문조사를 포함하며 임상 검사에서는 하악운동의 경로와 범위, 관절음의 여부, 촉진을 통한 통증의 정도, 그리고 개구량 등을 평가한다.²¹ 한편, 방사선학적 검사로는 파노라마 영상, 단층 촬영 영상(tomography), 관절 영상(arthrography), 컴퓨터 단층 영상(computed tomography), 그리고 MRI 등을 시행한다.²² 이중 TMJ의 MRI는 개, 폐구 시의 T1 강조영상으로 구성되는데, T1 강조영상을 촬영하는 이유는 관절 원판의 구성을 시각적으로 잘 보

여줄 수 있기 때문이다²³. MRI는 영상을 얻는데 걸리는 시간이 짧기 때문에, 관절 원판과 과두의 움직임에 대한 관찰이 가능하고 과두의 이동 시 관절 원판이 어떻게 변화하는지 검사할 수 있다는 장점이 있다. 더불어, MRI 영상에서는 피질골과 해면골의 변화, 협착성 변화, 무혈관성 괴사, 과두의 퇴행, 또는 증식성 골 변화에 대한 진단 또한 가능하다^{23,24}. 따라서 근래에는 TMD의 진단에 있어 MRI의 유용성을 평가한 연구가 많이 보고된 바 있다. TMD의 진단에 있어 MRI의 결과를 진정한 해부학적 상태와 비교한 많은 연구들에 의하면, MRI는 매우 높은 진단능을 보인 바 있으며 따라서 현재 MRI는 TMD 진단의 gold standard로 여겨지고 있다^{25,26}.

그러나 MRI는 비용이 비싸고 절차가 복잡하다는 단점이 있기 때문에 그 진단적 가치가 의심스러움에도 불구하고 많은 임상가들은 초진 시의 선별 검사법으로 임상 검사를 선호하는 실정이다. Paesani 등은 220개의 joints 중 95(43%)개 만이 임상 검사와 MRI진단이 일치하였다고 보고하였다²⁷. Roberts 등은 임상 진단의 정확성은 약 58%~59%를 넘기지 못하였다고 보고하였다⁶. 그러나, Isberg 등은 편측성으로 증상이 있는 환자들에서 양측성 ID의 빈도를 관찰하기 위해 5년간 무증상의 관절 원판을 조사한 결과, 임상 검사가 관절 단층 촬영 영상과 비교하여 100%의 정확성을 보인다고 보고하기도 하였다²⁸. 이전의 연구들에서 이렇게 다양한 결과가 나온 이유는 대상 환자의 배제기준과 포함기준이 모호하였으며, reference test의 신뢰성이 떨어지는 경우가 많았기 때문인 것으로 판단되었기 때문에, 본 연구에서는 배제기준과 포함기준을 명확히 설정하였으며 TMD 진단의 gold standard로 여겨지고 있는 MRI를 reference test로 설정하여 연구의 신뢰성을 높이고자 하였다. 본 연구에서 임상진단 결과가 MRI 진단 결과와 일치한 경우는 총 150개의 TMJ 중 89개로 59.3%의 정확도를 보였다. 이를 세분하여 임상적으로 정상이라고 진단한 경우엔 MRI 결과와 비교하여 51.2%의 정확도를, 그리고 ADDWR과 ADDWOR은 각각 66.2%와 54%의 정확도를 보였다. 이는 지금껏 보고된 임상진단의 정확성에 비하여 다소 낮은 수치이다²⁷. 본 연구는 전향적 연구였고, 임상 진단과 MRI 진단이 맹검 하에서 이루어 졌으며, 진단 기준을 명확히 설정함으로써 치우침(bias)의 개입을 최소화하였기 때문에 이러한 결과가 나온 것으로 판단된다. 따라서 임상진단은 그다지 신뢰성 있는 검사는 아니라고 결론 내릴 수 있었다. 한편, 임상진단의 민감도와 양성 예상치는 각각 83%와 81%로 비교적 높은 수치를 보였으나, 특이도와 음성 예상치는 각각 49%와 51%로 비교적 낮은 수치를 보였다. 이는 임상진단의 true positive rate는 높았으나, true negative rate는 낮았기 때문으로, 임상진단은 관절원판의 위치 변화를 잘 발견해 낼 수 있지만 민감한 검사이기 때문에 관절원판의 위치 변화가 없는 경우에도 양성 결과를 얻을 가능성이 높다는 것으로 해석할 수 있었다. 이는 선별 검사에 적합한 특성이기 때문에²⁹, 본 연구 결과 임상검사는 선별 검사법으로 적합하다고 결론 내릴 수 있었다.

한편, 본 연구에서는 환자의 임상 검사에 있어서 비교적 신

퇴성 있다고 보고되고 있는 관절음과 지금 것 많이 연구되어 오지 않았던 개구경로를 선택하여 이들이 임상진단에 얼마나 유용한지를 추가로 평가하였다. 일반적으로 하악의 개구 경로에서 편향이나 편위가 나타나는 이유는, 한쪽 과두가 관절 원판의 위치 변화로 인하여 활주하지 못할 때 일어나기 때문인 것으로 생각된다. Yatani 등은 급성 ADDWOR 환자에서는 과두의 제한된 활주운동으로 인해서 환자의 최대 개구량이 대체로 제한된다고 하였으며, 만일 한쪽의 과두는 정상기능을 하고 다른 한쪽의 과두의 기능이 제한된다면 환자의 개구 경로는 이환된 쪽으로 편향된다고 하였다.²⁹⁾ 그럼에도 불구하고 그들의 연구에서 ADDWOR을 진단하는데 있어서 과두의 활주운동의 제한, 개구제한, 그리고 편향의 민감도는 각각 77.8%, 43.3%, 그리고 27.0%로 큰 차이를 보였는데, 이는 과두의 활주운동의 제한이 개구제한이나 편향을 일으키는 것과는 관련성이 없다는 것을 의미하는 것으로 생각된다. 이에, Okeson은 편향은 ADDWOR이나 유착, 혹은 거상근이 편측으로 짧아졌을 때도 관찰될 수 있다고 하였으며 만일 근육이 편향의 원인이라면 전방이나 측방 운동시 하악 운동의 제한이 없는 것으로 감별진단이 가능하다고 하였다.²⁾ 본 연구에서 편향을 보인 환자 중 33.3% (7/21)는 동측 TMJ에서 정상조건을 보였고 66.6% (14/21)에서는 ID가 관찰되었다. ID 중 28.5% (6/21)가 ADDWOR을 보여 ADDWOR로 진단된 TMJ는 38% (8/21)에 불과했다. 따라서 본 연구의 결과로 개구경로의 편향만으로 관절원판의 변위 상태를 진단하는 것이 어렵다는 것을 의미하며, 이들은 관절의 유착이나 근육의 문제를 의심해 볼 수 있을 것으로 생각된다. 한편, 편위는 일반적으로 ADDWOR에서 나타나는 것으로 생각되지만, Okeson은 만약 개구속도가 편위가 일어나는 지점에서 변화되지 않으며, 편위 부위가 개구 및 폐구시에 같은 지점이라면 관절면의 구조적 부조화가 원인일 가능성이 크다고 하였다. 또한 근육장애가 있는 환자에서는 일관성이 없는 큰 완만한 곡선의 편위가 일어날 수 있다고 하였다.²⁾ 본 연구에서는 개구경로에서 편위가 관찰되었지만 동측 MRI에서 정상이라고 진단된 환자는 22.2% (8/36), ADDWOR은 61.1% (22/36), 그리고 ADDWOR은 16.6% (6/36)였다. 따라서 편향에 비해 편위는 관절 원판의 변위를 비교적 자세히 반영하는 양상이었지만 적어도 편위를 보이는 환자의 38.9%는 ADDWOR을 보이지 않으며 따라서 편위를 보이더라도 자세한 병력조사를 통해 외상에 의한 관절면의 형태이상 등의 구조적 부조화나 근육이상을 의심해 보아야 한다고 결론 내릴 수 있었다. 개구제한이나 개구경로는 양쪽 과두의 활주운동에 의해서 영향을 받기 때문에 관절원판의 변위로 인한 한쪽과두의 미약한 활주운동의 제약은 환자가 정상적으로 입을 벌리는데 큰 영향을 미치지 못한다는 보고가 있었다.²⁹⁾ 본 연구에서 정상 개구경로를 보인 환자 중에서 28.5% (4/14)가 MRI에서 편측으로 ID를 보였는데 이와 유사한 이유 때문일 것으로 생각된다. 하지만, 편향과 편위를 합쳐 개구 경로 이상으로 분류하고 그 진단적 가치를 MRI 진단 결과와 비교한 결과, 역시 민감도는 높고 특이도는 낮았기 때문에 개구 경로 이상 자체가 ID의 진단에 있어 선별 검사로는 사

용 가능할 수도 있다고 결론 내릴 수 있었다.

환자의 관절음은 여러 학자들마다 조금씩은 다른 견해차이를 보여왔지만 ADDWOR의 임상진단에 중요한 기준으로 보고되어 왔다.^{5,30,31)} 관절음은 TMJ의 조화롭지 못한 움직임이 주된 요인이라고 알려져 왔다.^{30,32,33)} Eriksson 등은 ADDWOR에서는 보상성 관절음 (reciprocal click)이 들리며, ADDWOR에서는 어떤 소리도 들리지 않거나 거침 염발음이 들린다고 보고하였다.³⁴⁾ Yatani 등은 ADDWOR의 경우에서 보상성 관절음이 다른 검사들과 병행하여 시행했을 때 약 90%정도로 상당한 정확성을 보인다고 하였고, 반면에 ADDWOR의 경우는 71~81%의 정확성을 보인다고 보고하였다.²⁹⁾ 또한 Wilkes 등과 Farrar 등은 각각 관절음은 ADDWOR의 정확한 징후로써 고려할만 하다고 주장하였다.^{35,36)} 그러나, Robert 등은 관절음이 ADDWOR의 징후로 고려할 필요는 없다고 상반된 주장을 하기도 하였다.¹⁰⁾ 본 연구에서는 관절음이 있는 관절원판 중 68.9% (42/61)가 ADDWOR로 진단되었다. 그러나 어떠한 관절음도 들리지 않는데 ID로 진단된 경우가 62.7% (54/86)나 되었고 민감도가 49%로 낮았기 때문에 관절음만으로 ID의 존재여부를 결정하는 것은 어렵다고 결론지었다. 한편, 거침 염발음을 보이는 TMJ는 3건 밖에 없었지만 모두 MRI 상 ADDWOR을 보였기 때문에 거침 염발음의 정확성은 상당히 높을 수 있다는 것을 시사하였다.

V. 결 론

본 연구에서는, ID로 의심되는 환자 75명 (TMJ 150개)의 임상진단과 그 구성 요소인 개구 경로 및 관절음의 결과를 ID 진단의 gold standard인 MRI 진단과 비교하여 다음과 같은 결과 및 결론을 얻었다.

1. 임상 진단 결과는 gold standard 진단 방법인 MRI의 진단 결과에 대해 그 정확도가 59.3%였다. 또한 민감도, 특이도, 양성 예상치, 그리고 음성 예상치는 각각 83%, 49%, 81%, 그리고 51%였다. 이러한 특성들을 통해, 임상 진단은 그다지 정확한 검사 방법은 아니지만 적어도 ID가 있는 환자는 비교적 잘 발견해낼 수 있기 때문에 ID의 선별 검사 방법으로 적합하다고 결론 내릴 수 있었다.
2. 개구 경로에서 편향을 보일 경우 동측에서 ADDWOR로 진단된 경우는 38.0% (8/21)에 불과하여 진단적 가치가 부족함을 알 수 있었다. 하지만 개구 경로에서 편위가 관찰되고 동측 MRI에서 ADDWOR로 진단된 경우는 61.1% (22/36)로 비교적 높은 수치를 보였다. 따라서 편향에 비해 편위는 관절 원판의 변위를 비교적 자세히 반영하는 양상이었지만 적어도 편위를 보이는 환자의 38.9%는 ADDWOR을 보이지 않았기 때문에 편위를 보이더라도 자세한 병력조사를 통해 외상에 의한 관절면의 형태이상 등의 구조적 부조화나 근육이상을 의심해 보아야 한다고 결론 내릴 수 있었다.
3. 관절음이 있는 경우에는 이환된 측의 TMJ 중 68.9% (42/61)에서 ADDWOR을 보였기 때문에, 관절음은 ADDWOR을 비교적 잘 반영하는 임상 양상이라고 결론내릴 수 있었다. 그러

나 관절염을 보이지 않는 TMJ 중 62.7% (54/86)가 ID를 보였기 때문에 관절염 만으로 ID의 존재 여부를 결정하는 것은 성급하다고 할 수 있다. 본 연구에서는 단 3개의 TMJ에서만 거친 염발을 인지할 수 있었지만 이들은 모두 ADDWOR을 보였기 때문에, 거친 염발을 보이는 TMJ는 ADDWOR에 이환되었을 가능성이 높다는 점을 시사하였다.

참고문헌

- American Academy of Orofacial Pain, with Okeson JP (ed). Orofacial pain: Guidelines for Assessment, Diagnosis and Management 1. American Academy of Orofacial Pain, with Okeson JP (ed). Orofacial pain: Guidelines for Assessment, Diagnosis and Management.
- Okeson JP. Management of Temporomandibular disorders and Occlusion, 5th edition. St Louis: CV Mosby, 2003:153.
- Larheim TA. Role of magnetic resonance imaging in clinical diagnosis of the temporomandibular joint. *Cells Tissues Organs*. 2005; 180(1):6-21.
- Okeson JP. Long-term treatment of disk-interference disorders of the temporomandibular joint with anterior repositioning occlusal splints. *J Prosthet Dent* 1988;60(5):611-6.
- Taskaya-Yylmaz N, Ogutcen-Toller M, de Leeuw R, Boering G, van der Kuijl B, Stegenga B, et al. Clinical correlation of MRI findings of internal derangements of the temporomandibular joints. *Br J Oral Maxillofac Surg* 2002;40(4):317-21.
- Roberts C, Katzberg RW, Tallents RH, Espeland MA, Handelman SL. The clinical predictability of internal derangements of the temporomandibular joint. *Oral Surg Oral Med Oral Pathol* 1991;71(4): 412-4.
- Anderson GC, Schiffman EL, Schellhas KP, Friction JR. Clinical vs. arthrographic diagnosis of TMJ internal derangement. *J Dent Res* 1989;68(5):826-9.
- Kozeniauskas JJ. TMJ--the diagnostic dilemma. *Aust Orthod J* 1988;10(4):213-6.
- Kozeniauskas JJ, Ralph WJ. Bilateral arthrographic evaluation of unilateral temporomandibular joint pain and dysfunction. *J Prosthet Dent* 1988;60(1):98-105.
- Roberts CA, Tallents RH, Katzberg RW, Sanchez-Woodworth RE, Espeland MA, Handelman SL. Clinical and arthrographic evaluation of the location of temporomandibular joint pain. *Oral Surg Oral Med Oral Pathol* 1987;64(1):6-8.
- Roberts CA, Tallents RH, Katzberg RW, Sanchez-Woodworth RE, Espeland MA, Handelman SL. Comparison of internal derangements of the TMJ with occlusal findings. *Oral Surg Oral Med Oral Pathol* 1987;63(6):645-50.
- Roberts CA, Tallents RH, Katzberg RW, Sanchez-Woodworth RE, Espeland MA, Handelman SL. Comparison of arthrographic findings of the temporomandibular joint with palpation of the muscles of mastication. *Oral Surg Oral Med Oral Pathol* 1987;64(3):275-7.
- Roberts CA, Tallents RH, Espeland MA, Handelman SL, Katzberg RW. Mandibular range of motion versus arthrographic diagnosis of the temporomandibular joint. *Oral Surg Oral Med Oral Pathol* 1985; 60(3):244-51.
- Emshoff R, Rudisch A, Innerhofer K, Brandlmaier I, Moschen I, Bertram S. Magnetic resonance imaging findings of internal derangement in temporomandibular joints without a clinical diagnosis of temporomandibular disorder. *J Oral Rehabil* 2002;29(6):516-22.
- Trumpy IG, Lyberg T. Surgical treatment of internal derangement of the temporomandibular joint: long-term evaluation of three techniques. *J Oral Maxillofac Surg* 1995;53(7):740-6; discussion 46-7.
- Farrar WB. Characteristics of the condylar path in internal derangements of the TMJ. *J Prosthet Dent* 1978;39(3):319-23.
- Matsuda S, Yoshimura Y, Lin Y. Magnetic resonance imaging assessment of the temporomandibular joint in disk displacement. *Int J Oral Maxillofac Surg* 1994;23(5):266-70.
- Katzberg RW, Westesson PL, Tallents RH, Drake CM. Anatomic disorders of the temporomandibular joint disc in asymptomatic subjects. *J Oral Maxillofac Surg* 1996;54(2):147-53; discussion 53-5.
- Paesani D, Westesson PL, Hatala M, Tallents RH, Kurita K. Prevalence of temporomandibular joint internal derangement in patients with craniomandibular disorders. *Am J Orthod Dentofacial Orthop* 1992;101(1):41-7.
- Oakley C, Brunette DM. The use of diagnostic data in clinical dental practice. *Dent Clin North Am* 2002 Jan;46(1): 87-115.
- McNeil C. History and evolution of TMD concepts. *Oral Surg Oral Med Oral Pathol Oral Radiol Endod* 1997; 83:51-60.
- Brady A P, McDevitt L, Stack J P, Downey D 1993 technique for magnetic resonance imaging of the temporomandibular joint. *Clinical Radiology* 47:127-133.
- Dorsay T A, Youngberg R A Orr F E 1994 Cine MRI diagnosis and posttherapeutic evaluation of an adherent TMJ disc: a case report. *Journal of Oral Maxillofacial Surgery* 52:1220-1222.
- Eberhard D, Bantleon HP, Stger W Functional magnetic resonance imaging of temporomandibular joint disorders. *Eur J Orthod* 2000 Oct;22(5):489-97.
- Westesson P-L, Katzberg RW, Tallents RH, Sanchez-Woodworth RE, Svensson SA. CT and MR of the temporomandibular joint: comparison with autopsy specimens. *Am J Roentgenol* 1987a;148:1165-71.
- Westesson P-L, Katzberg RW, Tallents RH, Sanchez-Woodworth RE, Svensson SA, Espeland MA. Temporomandibular joint: comparison of MR images with cryosectional anatomy. *Radiology* 1987b. 164:59-54.
- Paesani D, Westesson PL, Hatala MP, Tallents RH, Brooks SL. Accuracy of clinical diagnosis for TMJ internal derangement and arthrosis. *Oral Surg Oral Med Oral Pathol* 1992;73(3):360-3.
- Isberg A, Stenstrom B, Isacson G. Frequency of bilateral temporomandibular joint disc displacement in patients with unilateral symptoms: a 5-year follow-up of the asymptomatic joint. A clinical and arthrotomographic study. *Dentomaxillofac Radiol* 1991;20:73-6.
- Yatani H, Suzuki K, Kuboki T, Matsuka Y, Maekawa K, Yamashita A. The validity of clinical examination for diagnosing anterior disk displacement without reduction. *Oral Surg Oral Med Oral Pathol Oral Radiol Endod* 1998;85(6):654-60.
- Widmalm SE, Westesson PL, Brooks SL, Hatala MP, Paesani D. Temporomandibular joint sounds: correlation to joint structure in fresh autopsy specimens. *Am J Orthod Dentofacial Orthop* 1992; 101(1):60-9.
- Aughun M, Muller-Leisse C, Bauer W, Roth A, Speikermann H. Anterior disk displacement of the temporomandibular joint. Significance of clinical signs and symptoms in the diagnosis. *J Orofac Orthop* 1998;59(1):39-46.
- Stockstill JW, Mohl ND. Evaluation of temporomandibular joint sounds. Diagnostic analysis and clinical implications. *Dent Clin North Am* 1991;35(1):75-88.
- Sutton DI, Sadowsky PL, Bernreuter WK, McCutcheon MJ, Lakshminarayanan AV. Temporomandibular joint sounds and condyle/disk relations on magnetic resonance images. *Am J Orthod Dentofacial Orthop* 1992;101(1):70-8.
- Eriksson L, Westesson PL, Rohlin M. Temporomandibular joint sounds in patients with disc displacement. *Int J Oral Surg* 1985; 14(5):428-36.
- Wilkes CH. Internal derangements of the temporomandibular joint. Pathological variations. *Arch Otolaryngol Head Neck Surg* 1989; 115(4):469-77.
- Farrar WB, McCarty WL, Jr. Inferior joint space arthrography and characteristics of condylar paths in internal derangements of the TMJ. *J Prosthet Dent* 1979;41(5):548-55.