

Mini-implant를 이용한 하악골 우각부 골절의 효과적인 정복; 증례보고

양병은 · 최영준* · 최원철*

한림대학교 의과대학 치과학교실, *중앙대학교 의과대학 치과학교실

Abstract (J. Kor. Oral Maxillofac. Surg. 2007;33:397-400)

EFFECTIVE REDUCTION OF MANDIBULAR ANGLE FRACTURE WITH MINI-IMPLANT; CASE REPORT

Byoung-Eun Yang, Young-Jun Choi*, Won-Cheul Choi*,

Department of Dentistry, College of Medicine, Hallym University

*Department of Dentistry, College of Medicine, Chung-Ang University

In an open reduction of the mandibular angle fracture, it is crucial to approximate each fracture segment as closer as possible for the reduction of the healing period. In this case report, we proposed a new technique for the mandibular angle fracture. This was designed to minimize the gap between two separated segments using mini-implants and surgical wires. Mini-implants were placed around the fracture line, followed by wire ligation to minimize the fracture gap. And then internal fixation was easily employed with plates and screws. The advantages of this technique were reduced time for operation, the promotion of healing, rapid functional recovery, and few complications.

Key words: Mini-implant, Mandibular angle fracture, Open reduction, Surgical wire

I. 서 론

하악골 골절은 악안면 외상 중 흔히 발생하는 경조직 손상이지만 대부분의 경우 수술 시 접근성 등의 어려움으로 인해 정복(reduction)이 용이하지 않다. 특히 하악골은 저작 기능에 핵심 역할을 담당하므로 골절 치료 후 외상 전의 저작 기능을 회복하기 위해서는 환자의 정상적인 교합을 회복시켜주는 것이 절대적으로 필요하다. 골정복이 불완전하면 악골의 변형이 초래되어 술 후 이차적인 부정 교합을 유발하기 쉽다. 예를 들어 교합을 잘 맞추면서 골정복술과 골내 고정술(internal fixation)이 이뤄졌다 하더라도 골절면 사이의 틈이 벌어진 채로 고정되는 경우에는 일시적인 하악 과두의 변위가 생겨서 술 후에는 점차적으로 두 골편의 변위를 유발함으로써 결국에는 치아들의 교합이 변화되는 결과가 생기게 된다.

전치부에 발생한 하악 정중부 골절의 경우는 골절 정복 검자(reduction forcep)¹⁾를 적용하여 골편간 틈새를 최소화 하며 골정복을 시행할 수 있으나 골절선이 후방에 위치할수록 골절 정

복 검자(reduction forcep)의 적용은 어려워지게 된다. 특히 하악 우각부 골절의 경우는 이러한 방법의 적용이 불가능한 경우가 상당하다. 따라서 수술 중 하악 과두를 포함하는 근심 골편을 얼마나 효율적으로 원심 골편에 최대한 근접시키는지 하악 우각부 골절 관혈적 정복술의 핵심 과제라 할 것이다.

이에 본 연구에서는 하악골 우각부 골절 시 현재 교정 영역에서 보편적으로 사용되고 있는 mini-implant(mini-screw, Temporary Anchorage Device[TAD])와 수술용 철사(surgical wire)를 이용한 골정복 방법을 소개하고자 한다. 이는 통상의 방법들보다 더욱 빠르고 정확한 수술 방법으로서 하악골 우각부나 과두하부 골절 시 유용하게 활용될 수 있으리라 기대된다.

II. 증례보고

교통사고를 당한 26세 남성으로서 두개저, 우측 관골, 하악 우각부 및 정중부 등에 골절을 보였다. Panorama 상에서 하악 우측 우각부에 골절선이 보이며 매복된 제3대구치 부위를 지나고 있다(Fig. 1). 또한 하악 정중부와 관골 부위에도 골절선이 관찰되는데, 이런 골절 부위들을 삼차원 컴퓨터 단층촬영(3-dimensional computed tomography)에서 명확히 확인할 수 있다.

이 환자는 두개저 골절이 동반되어 있었던 바 비인두 또는 구강인두 삽관이 불가능하여 이부하삽관(submental intubation)을 통한 전신마취를 시행하였고, 통법에 따라 절개 후 골막을 거상한 다음 상 하악의 교합을 맞추면서 약간 고정을 한 상태

최영준

156-755 서울 동작구 흑석동 224-1

중앙대학교병원 치과센터 구강악안면외과

Young-Jun Choi

Dept. of OMFS, Dental Center, Chung-Ang University Hospital

224-1, Heukseok-dong, Dongjak-gu, Seoul, 156-755, Korea

Tel: 82-2-6299-2875

E-mail: oms@hanmail.net

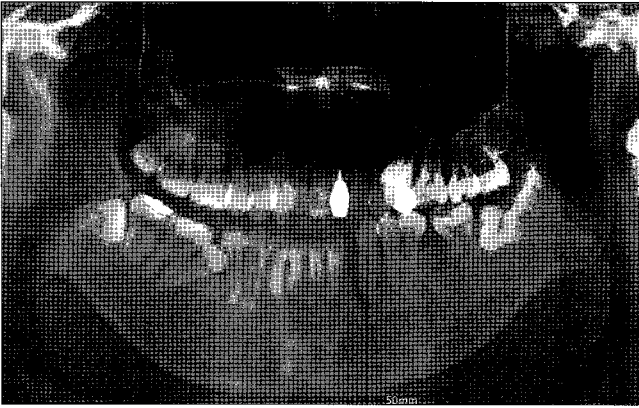


Fig. 1. Pre-op panoramic view.

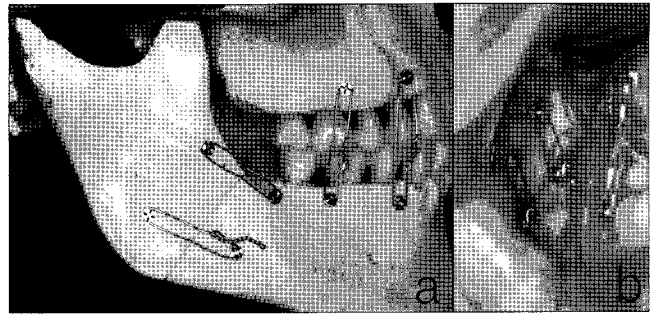


Fig. 2. Gap-free reduction with 4 mini-implants and surgical wires on simulated model (a) and real case (b).

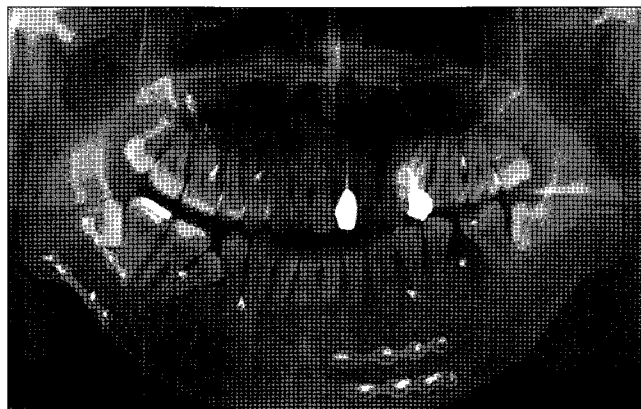

Fig. 3. Completed rigid internal fixation followed by gap-free reduction on postoperative panorama.

에서 골절편 간의 틈이 최소가 되도록 손으로 대략적인 골정복을 시행하였다. 이 때 응고된 혈액이나 섬유화된 조직이 골절편 주변에 있다면 식염수 세척으로 제거해야 한다. 하악 우각부의 정복을 진행하기 전에 하악 정중부 골절편을 reduction clamp로 맞춘 후 2개의 4-hole plate로 고정하였다. 이어 하악 우각부 골절선의 위치에 상응하는 얼굴 피부에 약 5mm 정도의 절개를 가하여 구강 내로 개통한 다음 mini-implant 식립을 위해 드라이버를 골절선 중양을 향하여 구강 내로 위치시켰다. 골절선에 인접한 적절한 위치를 정하여 mini-implant를 식립하되 하치조 신경 상방으로 두 개, 하방으로 두 개를 식립한 후 드라이버를 제거하였다. 여기서 다시 수조작을 통하여 근심 골편과 원심 골편 사이의 틈이 최소가 되도록 골정복술을 시행한 다음 약간 고정을 시행하였다. 하치조관을 중심으로 상방과 하방에 식립된 mini-implant끼리 각각 수술용 철사를 이용하여 결찰하게 되면 근심 골편과 원심 골편 사이의 틈은 거의 없어지게 된다(Fig. 2). 이 때 술자는 하악 우각부 상연의 벌어짐을 막기 위해 상방에 식립된 두 개의 mini-implant의 dual-head와 골과의 접촉부에 최대한 밀착하여 철사를 결찰하였다.

골절선을 확인하고 골정복이 온전히 이뤄졌음을 확인한 후 mini-implant 식립을 위해 절개한 피부 부위에 다시 trans-buccal set를 위치시키고 골내 고정을 시행하였다. 먼저 하치조관 하방에 4-hole plate를 대고 나사로 고정한다. 이후 하치조관 하방에 위치해 있던 mini-implant와 수술용 철사를 제거한다. 동일한 방법으로 하치조관 상방에 4-hole plate를 위치시킨 다음, 나사를 이용하여 고정하고 남아 있는 mini-implant와 수술용 철사를 제거함으로써 골내 고정술이 완료되었다. 마지막으로 약간 고정을 제거한 다음 shim-stock을 이용하여 회복된 교합을 확인한 다음 봉합하면 된다. 수술 직후 촬영한 panorama 상에서 하악 우각부를 포함한 골절편들이 잘 정복되어 있는 것을 확인할 수 있었다(Fig. 3).

III. 고 찰

Dingman과 Natvig에 이은 Kelly와 Harrigan의 분류에 따라 하악 우각부 골절은 제2대구치 후방에서 하악지와 하악체를 연결하는 부분까지 연결된 골절로서 하악 우각부의 얇은 단면적

및 제3대구치의 존재²⁾ 등으로 인해 자주 발생하는 것으로 보고 되어져 왔다.

하악 우각부 골절 정복 수술 이후에 수술 감염과 이로 인한 유합 지연(delayed union) 또는 비유합(nonunion) 등의 합병증이 많이 생기는 것으로 보고 되었는데 이는 하악 자체의 독특한 생역학(biomechanics)³⁾ 때문인 것으로 이해되고 있다. 골절선의 방향에 따라 차이가 있겠지만, 단순 골절의 경우 하악 과두를 포함하는 근심 골편은 교근과 내외측 익돌근에 의해, 그리고 원심 골편은 이설근에 의해 서로 벌어지는 방향의 힘을 받게 되고, 또한 저작 시 다양한 위치에서 가해지는 교합력에 의해 두 골절편들은 서로 분리되려는 경향을 보이게 된다. Tams 등⁴⁾은 레진으로 제작한 하악 모형에서 하악지에 연결된 철사로써 근력을 고정한 후 여러 위치에서 교합력을 가하면서 정중부와 우각부 골절선상에서 골절편의 상대적인 구부러짐(bending) 및 비틀림(torsion) 등을 관찰 및 측정하였다. 그 결과 우각부 골절시 하연에서는 골절편들이 서로 근접하려 하고 상연에서는 벌어지려는 경향을 보인다고 하였다. 물론 이런 실험실에서의 결과가 임상에서의 상황과 정확히 일치하는 것은 아니다. 이러한 골편간 간격의 발생은 창상의 감염 등의 수술 합병증들과 직간접적으로 연관이 있으며, 결과적으로 부정교합과 저작 기능 장애를 유발할 수 있다⁵⁾. 따라서 수술 부가적인 고정 치료 혹은 재수술이 필요하게 된다.

골절선 자체의 움직임과 함께 골절선 상에 위치한 치아들로 인해 수술 감염과 재수술 가능성이 증가하는 것으로 보고 되었다. 이는 통계적으로 유의할 만한 정도는 아니었지만 선학들은 하악 우각부 골절선 상의 치아들은 대개 기능이 없는 제3대구치이므로 그 치근이 골절에 노출되는 경우가 많기에 제거해야 한다고 하였다. 또한 Kahnberg와 Ridell⁶⁾은 골절선상 치아들의 41%는 정복술 이후에 감염 등 합병증을 유발하였음을 보고하였다. 하지만 Ellis와 Walker⁷⁾는 치아의 존재 유무가 아닌 더 중요한 다른 요인들이 합병증 발생에 기여하는 것 같다고 하였다.

하악 우각부 골절의 완전한 정복의 어려움으로 인해 유합이 불완전 할 경우 수술 교합이 점차적으로 변형되면서 예상치 못한 다양한 부정교합이 생기게 되는데 이를 치료할 경우에는 치아들의 정출 및 경사이동을 통한 치아 보상(dental compensation)을 인위적으로 유도하는 절충 치료를 시행하게 된다. 이러한 절충 치료는 교합과 안모를 더 악화시킬 수 있으며, 치료하더라도 원래의 치아 위치로 재발(relapse)될 수도 있기에 이러한 문제들이 생기지 않도록 골절 정복을 성공적으로 수행하는 것이 더욱 더 중요하다.

금속판과 나사로 하악 골절을 관혈적으로 정복(open reduction)하고 골내 고정(internal fixation)한 후 금속 부식과 나사 탈락으로 인한 비유합(non-union)을 보고한 이후 골내 고정에 관한 많은 선학들의 연구와 시술이 시행 및 개발되어 왔다. 하지만 아직도 적절한 치료에 대해 다양한 의견들이 존재하는데, 이는 골절 부위와 골절 양상에 따라 다양한 경우가 생기며 증례에 따른 최선의 방법이 다를 수 있기 때문이다. 모든 증례에

서 공통적으로 중요한 것은 수술 감염 및 비유합(malunion)과 같은 합병증을 막기 위해서는 적절한 고정으로 골절편들의 움직임을 최소화해야 한다는 것이다. 즉 수술 합병증들을 막기 위해서는 악골골절 정복수술 시 골절편 사이의 틈을 최소한으로 줄여주고 골절편 간의 접촉면적을 최대한으로 유지해줌으로써 일차성 가골(연성 가골)반응으로부터 시작된 골절 치유 과정이 안정적으로 진행될 수 있게 하여야 한다는 것이다. 이렇게 함으로써 치유 속도가 빨라질 뿐만 아니라 약간 고정 기간을 최소화 해주어 환자의 고통 또한 최소화 할 수 있을 것이다.

골절편들의 견고한 골내 고정(rigid internal fixation)을 위해 사용하는 miniplate의 갯수에 대해서도 여러 연구들이 있어왔는데 하악 우각부 하연 골절선의 벌어짐(gap)으로 인한 문제들을 막기 위해 두 개의 plate 로 고정하는 것이 안전하다는 주장들이 제기되어 왔다^{8,9)}. 두 개의 plate로 견고한 골내 고정을 시행하기 전에 하악 우각부의 골절편간 간격을 최소로 하는 과정이 반드시 선행되어야 하는데 이는 술자들에게 상당히 어렵고 시간이 걸리는 과정이다. 약간 고정의 필요성에 대해서는 증례에 따라 차이가 있긴 하지만, 선학들은 약간 고정을 한다고 해서 수술 합병증을 획기적으로 줄일 수 있을 것 같지는 않다고 하면서 miniplate 만으로도 골절편들을 안정적으로 고정할 수 있는 경우가 많다고 하였다¹⁰⁾.

본 증례 보고에서는 하악 우각부 골절의 관혈적 정복 시 두 골절편을 원래의 위치로 정복하는데 상당한 시간과 어려움이 있어왔던 상황을 개선하고자 단시간에 효율적으로 시행할 수 있는 새로운 방법을 제시 하고자 하였다. Mini-implant와 수술용 철사를 골내 고정술 전에 일시적으로 사용함으로써 골절편 사이의 틈을 최소화하였다. Mini-implant는 치과 교정학 분야에서 대구치 부위의 전방 이동(anchor loss)을 최소화하고 치아들을 함입 시키는 등 악골에서 고정원(anchorage)을 얻고자 최근에 각광을 받고 있다. 이것은 그 용도상 교정용 고무줄을 걸기 쉽게 제작한 dual-head가 있어서 이번 증례에서처럼 철사를 걸기가 용이하다는 장점이 있고 이를 이용하여 최단 시간에 근원심 절편들을 틈 없이 정복할 수 있었다. 이로써 골편 간의 틈을 거의 없앤 상태에서 골내 고정술(internal fixation)을 시행할 수 있었다. 이 방법 적용 후 특이할 만한 합병증은 없었으며 약간 고정기간 0~7일 후 빠른 기능 회복 과정을 관찰할 수 있었다. 한 가지 주의할 사항은 골절편 주변으로 임시 고정된 mini-implant 사이를 수술용 철사로 결찰할 때 너무 강한 힘을 주어 조이게 되면 골절 된 협측 피질골은 잘 근접 되지만 설측 피질골은 오히려 이개될 수 있다는 것을 명심해야 한다. 또한 임시 식립 된 mini-implant 적용 시 하치조신경에 손상을 줄 수 있음에 유의해야 한다. 3mm 정도의 식립 깊이로도 mini-implant의 안정적인 고정을 얻을 수 있으므로 너무 길지 않은 mini-implant를 선택하는 것이 신경손상 예방을 위해 중요하다 하겠다.

위에서 살펴본 것처럼 저자는 하악 우각부 골절의 관혈적 정복 시 mini-implant와 수술용 철사를 이용하여 양호한 결과를 얻었기에 문헌 고찰과 함께 증례를 보고하는 바이다.

참고문헌

1. 박진형, 최병호, 류태민: 골절 정복 겹자가 하악골 골절정복에 미치는 효과에 관한 광탄성 연구. 대한구강악안면외과학회지 2002;28:464-471.
2. Mathog RH, Bois LR: Non-union of the mandible. Laryngoscope 1976;86:908-920.
3. Ikemura K, Hidaka H, Etoh T, Kabata K: Osteosynthesis in facial bone fractures using miniplates. Clinical and experimental studies. J Oral Maxillofac Surg 1988;46:810-813.
4. Tams J, van Loon JP, Otten E, Rozeman R: A three-dimensional study of bending and torsion moments for different fracture sites in the mandible: an in vitro study. Int J Oral Maxillofac Surg 1997;26:383-388.
5. 박영아, 손우일, 장익준: 관혈적 정복술로 치료한 하악골 골절에
서의 합병증. 대한구강악안면외과학회지 2001;27(5):474-480.
6. Kahnberg KE, Ridell A: Prognosis of teeth involved in the line of mandibular fractures. Int J Oral Surg 1979;8:163.
7. Ellis E III, Walker L: Treatment of mandibular fractures using two non-compression miniplates. J Oral Maxillofac Surg 1994;52:1032-1036.
8. Kroon FH, Mathisson M, Cordey JR, et al: The use of miniplates in mandibular fractures. An in vitro study. J Craniomaxillofac Surg 1991;19:199.
9. BH Choi, JH Yoo, KN Kim, HS Kang: Stability testing of a two miniplate fixation technique for mandibular angle fractures. An in vitro study. J Craniomaxfac Surg 1995;23:122-125.
10. Prein J, Schilli W, Hammer B: Rigid fixation of facial fractures in: Fonseca RJ, Walker RV (eds) Oral and Maxillofacial Trauma. Philadelphia, PA, W.B.Saunders Co. 1991:1206-1240.