

우슬 투여와 녹용약침이 실험적 퇴행성 관절염 유발 모델에 미치는 영향

김은정¹ · 김계엽^{1*} · 정현우

동신대학교 한의학과, 1: 동신대학교 물리치료학과

Effect of *Achyranthes Radix* Administration and Cervi Cornu Parvum Acupuncture in Experimental Osteoarthritis Rats

Eun Jung Kim¹, Gye Yeop Kim^{1*}, Hun Woo Chung

Department of Oriental Medicine, 1: Department of Physical Therapy, Dongshin University

Osteoarthritis(OA) is a degenerative joint disease characterized by fibrillation and erosion in cartilage tissue, chondrocyte proliferation and osteophyte formation at the joint margins, and sclerotic of subchondral bone. We investigated the effects of *Achyranthes Radix* administration and Cervi Cornu Parvum aqua-acupuncture in monosodium iodoacetate(MIA) induced experimental osteoarthritis model. Sprague-Dawley 60 rats of 7-8 weeks, weight 240±10 g were divided into two groups including the sham operation group(15 rats) and osteoarthritis group(45 rats). Histopathological examination, Mankin's score, and the measurement of inflammation factor were performed. Histological findings that are similar to those observed in human osteoarthritis, such as disorganization of chondrocytes, erosion and fibrillation of cartilage surface, and subchondral bone exposure were observed in a MIA-induced osteoarthritis model. Saffranin-O fast green staining revealed that marked diffuse reduction of proteoglycans treated with MIA. The Mankin's score were closely correlated to the grade of histological findings. The level of prostaglandin E2 and C-reactive protein were decreased experimental groups. We conclude that *Achyranthes Radix* administration and Cervi Cornu Parvum aqua-acupuncture, and combination treatment exerts a beneficial influence on the cartilage lesion in osteoarthritis rat.

Key words : achyranthes radixs, cervi cornu parvum aqua-acupuncture, osteoarthritis

서 론

최근 생활 수준의 향상과 의학의 발달로 인하여 급성염증성 질환은 감소하나 당뇨, 고혈압, 관절염 등의 만성질환이 증가하고 있다. 이중 관절염은 관절을 침범하는 모든 염증을 가리키는 일반적인 용어로 다른 근골격계 질환과 더불어 성인에게 나타나는 가장 흔한 장애의 원인으로 보고되고 있다¹⁾. 관절염은 병의 급성도 또는 만성도, 염증의 원인, 침범되는 특정 관절을 근거로 하여 관절염을 분류한다²⁾. 이중 골관절염은 관절 연골이 마모되면서 국소 관절에 퇴행성변화가 나타나는 질환이다. 노령화가 진행됨에 따라 골관절염의 발생 비율은 증가하게 되며, 65세 이상

의 연령층에서 남성은 약 60%, 여성은 약 70%이상 발병하고 있으며³⁾, 최근 식생활의 변화로 비만으로 인해 중년층으로 연령대가 낮춰지고 있다.

관절의 병변은 매우 다양하며 관절에 염증이 발생하면 疼痛, 腫脹, 發赤, 硬直, 및 운동 장애등이 나타나게 된다⁴⁾. 퇴행성관절염은 아직 원인에 대해 그 기전이 명확하게 규명이 되지 않고 있으나 선천적 결함이나 외부 자극으로 인한 연골세포의 손상 등으로 일부 설명된다⁵⁾.

서양의학에서는 관절염의 치료 방법으로 염증 감소를 위한 약물 요법, 미세천공술⁶⁾, 인공관절 전치환술^{7,8)} 등이 사용되고 있으며, 한의학에서는 통증과 염증을 완화하는 약물치료와 함께 국소부분의 침구 치료, 물리치료 요법 및 천연 약재를 이용한 치료를 병행하고 있다. 그 중에 약침 요법은 경락학의 원리에 의해 각종 약물을 양성 반응점에 주입하여 자침과 약물 작용을 통하

* 교신저자 : 김계엽, 전남 나주시 대호동 252 동신대학교 보건복지대학

· E-mail : kykim@dsu.ac.kr, · Tel : 061-330-3391

· 접수 : 2007/09/07 · 채택 : 2007/09/20

여 생체 기능 조절 및 병리적 상태를 개선시켜 질병을 치료하는 치료법 중의 하나로 임상에서 많이 활용되고 있는 치료 분야이다⁹⁾. 여러 약침액 중에 녹용약침액은 한방임상에서 많이 활용되고 있는 한약제제로서 녹용의 내용물을 추출, 가공하여 질병과 관련된 부위에 주입함으로써 자침 효과와 녹용의 생화학적 물질을 이용하여 관절염^{10,11)} 및 성장과 지능발달¹²⁾ 등 여러 약효가 보고되고 있으나, 퇴행성관절염에 관한 병리조직학적 및 혈중 염증 소견에 관련한 연구 보고는 거의 없는 실정이다.

약재 중에 골관절염에 효과 있다고 알려져 민간에서 관절 질환에 사용되어 지고 있는 우슬(*Acyranthes Radix*)은 쇠무릎의 뿌리로 비름과 다년생 식물이다^{13,14)}. 구성성분으로는 steroid계통의 inokosterone, ecdysterone과 oleanolic acid, saponin, stigmasterol, rubrosterone 등으로 구성되어 있다^{15,16)}. 이와 같이 우슬의 성분 등의 연구 외에는 본 연구에서와 같이 실험적으로 사람과 가장 유사한 퇴행성 슬관절염 백서 모델을 이용하여, 녹용 약침과 우슬에 관한 연구 조사는 이루어지지 않았다.

따라서 본 연구에서는 우슬 투여와 녹용 약침 처치에 따라 monosodium iodoacetate(MIA)로 유도된 퇴행성 관절염 백서에서 관절 연골에 이들 처치가 어떠한 영향을 미치는가 알아보고자 실시하였으며, 이를 위해 퇴행성 관절염을 유발한 백서에 우슬 투여와 녹용 약침을 처치하여 퇴행성 관절염의 병리조직학적 변화와 염증에 관련한 혈액학적 소견에 대해 알아보하고자 하였다.

재료 및 방법

1. 실험 동물

실험동물은 생후 7-8주령의 체중 240±10 g 내외의 Sprague-Dawley계 백서 60마리를 관절염 유발을 확인하기 위하여 실험 실시 전에 10마리를 부검하여 조직학적 평가를 한 후 각 군당 10마리씩 5군으로 분류하여 사용하였다. 사육실의 온도는 25±1℃, 습도 55±10%를 유지하였고, 명암은 12시간 주기로 하였으며 고형사료와 물은 자유롭게 식이 하도록 하였다.

2. 퇴행성 관절염 동물 모델

퇴행성관절염 유발 모델을 제작하기 위해 Dunham 등 (1993)¹⁷⁾의 방법에 따라 관절염을 유발하였다. 실험 동물실에서 적응된 흰쥐를 마취 챔버(Royal medical, 한국)에 넣고, 70% N₂O와 28.5% O₂ 가스에 2.0% 엔플루란(enflurane)을 혼합시킨 마취가스로 흡입전신마취 후 수술대에 고정시키고, monosodium iodoacetate(I2512, Sigma, Poole, UK)를 오른쪽 슬관절의 슬개골 인대를 통해 관절내주사(intraarticular injection)를 하였다. MIA는 0.9% sterile saline에 마리당 3 mg의 농도가 되게 용해하여 한 관절당 50 μl씩 26 gauge를 사용하여 주사하였다. 대조군은 동일한 위치에 0.9% sterile saline 50 μl씩 주사하였다. 관절염 유발에 관한 병리학적평가는 퇴행성 관절염 유발 전, 유발 14일째에 각각 5마리씩 부검하여 퇴행성 관절염유발 정도를 조직학적으로 확인하였으며, 실험군의 분류는 Table 1에 나타내었다.

Table 1. Classification of experimental groups.

Group(n=10)	Characteristics
Normal group	Saline injection
Control group	Monosodium iodoacetate(MIA) induced osteoarthritis
Experimental group I	Osteoarthritis with <i>Achyrenthis Radix</i> 500 mg/kg administration
Experimental group II	Osteoarthritis with <i>Cervi Cornu Parvum</i> aqua-acupuncture
Experimental group III	Osteoarthritis with <i>Achyrenthis Radix</i> 500 mg/kg administration and <i>Cervi Cornu Parvum</i> aqua-acupuncture

3. 시료추출 및 약침 치료

본 실험에 사용한 우슬(*Achyrenthis Radix*)은 전남 화순의 생약협동조합에서 구입하였으며, 건조·분쇄 한 후 사용하였다. 우슬 100 g을 80% 에탄올 500 ml에 넣고 환류 냉각기를 장치한 후 95-100℃ 수욕조에서 12시간 동안 온탕하였다. 이 추출액을 약 50℃ 정도로 냉각시키고 여러 겹의 거즈로 여과하여 상등액을 취하였다. 이와 같은 추출 및 여과 조작을 3회 반복하여 상등액을 합하고 회전증발장치(rotary evaporator)를 이용하여 감압하에서 에탄올을 완전히 증발시켜 농축하였다. 이를 소량의 증류수에 용해하여, 최종적으로 얻은 우슬 추출 용액을 -80℃에서 얼린 후 동결건조하여 분말로 얻었다. 우슬 추출 분말은 생리식염수에 500 mg/kg씩 경구투여 하였으며, 녹용약침은 대한 약침학회에서 구입하여 사용하였다. 약침액을 0.1 ml 일회용 주사기 29 gage 바늘을 이용하여 0.1 ml씩 족삼리(ST 36)에 시술하였다. 우슬투여와 약침 처치는 퇴행성 관절염 유발 후 21일간 주 5회 실시하였다.

4. 대퇴골의 조직병리학적 검사

병리조직학적 검사를 위하여 관절염 유발 전, 유발 14일째, 치료 종료 후에 각각 5마리씩 부검하여 슬관절을 채취하였다. 채취한 슬관절은 10% 포르말린(formalin)에 24시간 고정하였고, 그 후 파라핀 포매 전 formic acid로 탈회하였다. 조직은 일반적인 탈수, 투명 및 침투 과정을 거쳤다. 파라핀 블록의 제작과 냉각은 자동 포매 장치(Tissue-Tex, Japan)를 사용하였으며, 제작된 파라핀 블록은 회전식 미세 박절기(Rotary Microtome 2040, Japan)를 사용하여 쥐의 우측관절을 박절하여, 부유 온수조와 신전기 과정을 거쳐 슬라이드에 부착시켰다. 슬관절 절편은 관절 조직 및 주변 조직의 염증성 침윤(infiltration) 정도를 평가하기 위해 슬라이드에 부착시켜 Hematoxylin & Eosin (H & E) 염색을 실시하였고, 연골의 퇴행성 정도를 측정하기 위하여 safranin-O fast green 염색을 실시하였다.

5. Hematoxylin & Eosin (H & E) 염색

박절한 조직 절편은 탈파라핀 과정을 거쳐 Hematoxylin & Eosin으로 염색한 다음 과염색된 부분은 흐르는 수돗물에 5~10분 정도 수세한 다음 핵이 청명한 색이 되도록 세포질 대조 염색으로 염색한 다음 15초간 과도한 Eosin 용액을 흐르는 물로 세척하고 탈수 및 투명과정을 거쳐 봉입하였다.

6. Safranin O-fast green 염색

탈파라핀과 합수 처리 과정을 거친 후 Weigert's iron hematoxylin 용액에 10 분간 반응시킨 후 10 분간 흐르는 물에 수세하고, fast green (FCF) solution(F7258, Sigma, St Louis)에 5 분간 염색하였다. 1% acetic acid solution에 10 ~15 초간 반응시킨 후 0.1% safranin O(S2255, Sigma, St Louis) solution에 5 분간 염색하였다. Safranin O-fast green으로 염색된 슬라이드는 5~10분 정도 충분히 세척하여 핵이 청명한 색이 되도록 하고, 탈수 및 투명과정을 거친 후 봉입하였다.

그 후 광학현미경(Olympus BX50, Olympus Optical Co. Japan)을 사용하여 각각의 조직절편의 염증세포의 침윤정도, 연골과 뼈의 파괴 유무, 세포 파괴 유무를 관찰하였으며, 현미경에 장착된 디지털 CCD 카메라(Foculus, Germany)로 각 군의 조직들을 촬영하였다.

7. 조직학적 평가

퇴행성 관절염 부분의 정도를 평가하기 위하여 Galois 등¹⁸⁾의 방법을 변형하여 Mankin's score를 측정하였다. Mankin's score는 2명의 독립된 관찰자에게 단계에 대해 설명한 후 등급을 매기게 하였다. 이 점수는 조직 구조(structure), 세포형(cellularity), safranin o-fast green 염색 정도, 연골세포층의 비대 두께(thickness of hypertrophic chondrocyte layer), 골 재형성과 골파괴(bone remodelling and osteolysis) 등으로 구분화하여 점수화 하였다. 전체 점수의 합계는 총 15점으로 하였다.

8. 혈액학적 분석

치료 종료 후 21일째에 각 군으로부터 흰쥐를 경추탈골하고 심장천자로 약 3 ml 정도의 혈액을 채취한 다음 원심분리기로 10 분간 3,500 rpm에서 원심 분리하여 혈청을 분리한 후, C-reactive protein(CRP)은 CRP-S(litobo, Japan)를 사용하여 INTEGRA 800(Roche Diagnostics, USA)으로 측정하였으며, 혈청에서 PGE₂는 assay kit(R & D System Inc., Minneapolis, USA)를 사용하여 측정하였다. Calibrator Diluent RD5-39를 비특이적 결합(nonspecific binding, NSB)을 한 well에 150 µl 첨가하고, Calibrator Diluent RD5-3950를 100 µl 첨가하여 zero standard(B0) well을 만들었다. 다음으로 microplate well에 sample과 100 µl의 standard 용액을 첨가한 후 blank와 NSB well을 제외한 나머지 well에 50 µl의 1차 항체를 첨가하고, blank를 제외한 나머지 well에 50 µl의 PGE₂를 첨가한다. 마지막으로 실온에서 2시간동안 반응시킨 후 wash buffer로 2회 세척 후 암실에서 substrate solution을 각 well에 200 µl 첨가하여 30분간 반응시킨다. 마지막으로 50 µl의 stop solution을 첨가하여 30분간 반응시킨 후 microplate reader(BIO-RAD Inc., Japan)로 450 nm에서 흡광도를 측정하였다.

9. 통계처리

본 연구의 통계학적 분석은 SPSS ver. 12.0 windows를 사용하였다. 각 혈액학적 검사에서 실험군들의 차이를 검정하기 위하

여 paired t-test를 실시하였다. 모든 통계학적 유의 수준은 p<0.05 수준에서 채택하였다.

결 과

1. 퇴행성 관절염 유발 확인

MIA 주사 후 유발 전과 비교하여 14 일째 퇴행성관절염이 유발 되었는지를 확인하기위해 실질성 초기 염증 반응을 보기 위하여 백서의 우측 슬관절을 H & E(Fig. 1A, 1B)와 safranin-O fast green(Fig. 1C, 1D) 염색으로 관찰하였다. 연골의 침습 정도를 확인한 결과 본 실험에서 정상 슬관절의 연골 부분(Fig. 1A, 1C)에서는 관찰되지 않았으나 MIA 주사후 연골 부분에서 연골 세포의 소실과 함께 염증성 소견이 확인되었다(Fig. 1B, 1D). MIA 주사 14일째에서 연골의 심부를 통하여 proteoglycan의 소실을 확인하였다.

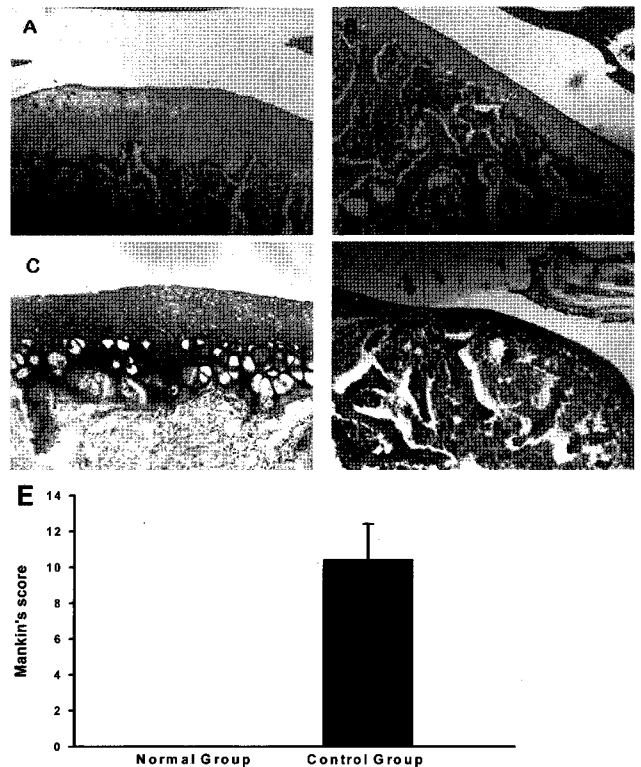


Fig. 1. Histopathological change of knee joint section(H & E, Safranin O fast green stain, ×200). A: Normal group (Day 0, H & E stain, ×200). B: MIA-induced Osteoarthritis (Day 14, H & E stain, ×200). C: Normal group (Day 0, Safranin O fast green, ×200). D: MIA-induced Osteoarthritis (Day 14, Safranin O fast green, ×200). E: Mankin's score

2. 혈액학적 소견

Prostaglandin E₂ 측정에서는 정상군이 0.125±0.018 ng/ml, 실험대조군이 0.685±0.089 ng/ml로 정상군에 비하여 Prostaglandin E₂가 유의하게 증가하였으며(P<0.05), 실험군 I 이 0.370±0.068 ng/ml, 실험군 II가 0.540±0.092ng/ml, 실험군 III 0.450±0.068 ng/ml 로 유의성 있게 감소하였다(P<0.05)(Fig. 2A). C-reactive protein 측정에서는 정상군이 0.242±0.010 g/cm³, 실험

대조군이 $0.485 \pm 0.036 \text{ g/cm}^2$ 로 유의하게 증가하였다($P < 0.05$). 실험군 I은 $0.290 \pm 0.075 \text{ g/cm}^2$, 실험군 II는 $0.345 \pm 0.056 \text{ g/cm}^2$, 실험군 III은 $0.250 \pm 0.063 \text{ g/cm}^2$ 로 유의성 있게 감소하였다($P < 0.05$)(Fig. 2B).

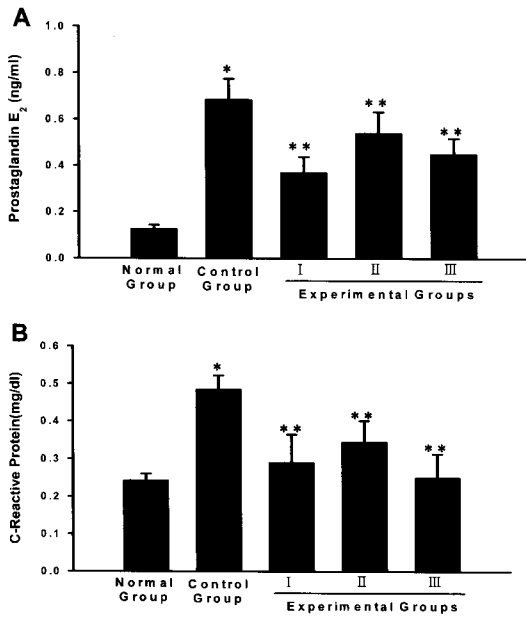


Fig. 2. Change of prostaglandin E₂ (A) and C-reactive protein (B) concentration in experimental groups. (Value are mean±SD, *p<0.05 compared with normal, **p<0.05 compared with control).

3. 병리조직학적 검사

MIA 주사 후 15일째부터 우슬 투여와 녹용 약침을 처치한 후 21일째 연골의 변화를 보기 위하여 백서의 우측 슬관절을 H & E와 safranin-O fast green 염색으로 관찰하였다(Fig. 3). 치료 종료 후 21일째 정상군(Fig. 3A, 3F)에 비하여 대조군(Fig. 3B, 3G)에서 슬관절 연골에서 세포질이 현저히 감소됨이 관찰되었으며, proteoglycan의 소실은 지속됨을 보였다. 반면에 우슬 투여한 실험군 I (Fig. 3C, 3H)과 녹용약침을 처치한 실험군 II (Fig. 3D, 3I), 우슬투여와 녹용약침을 병행 처치한 실험군 III (Fig. 3E, 3J)의 실험군들의 퇴행성관절 부분은 모든 구획에서 극과 과부분이 연골 파괴 정도가 많이 호전되어 균일함을 보였고, 연골하부의 재구성이 더욱 뚜렷해졌다.

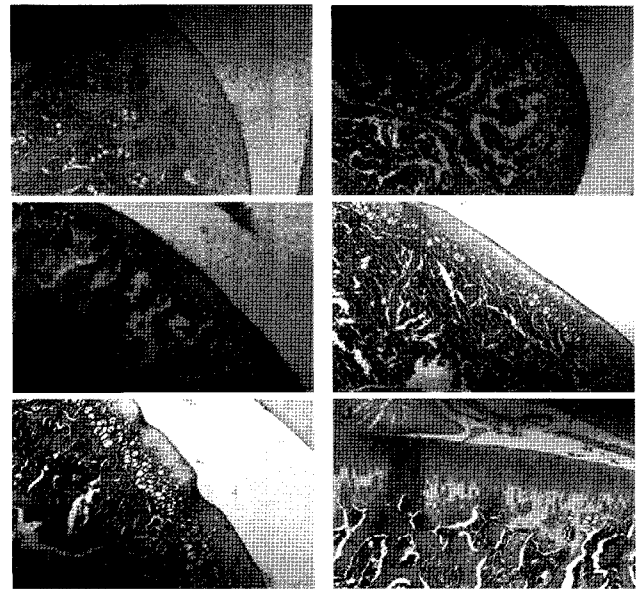
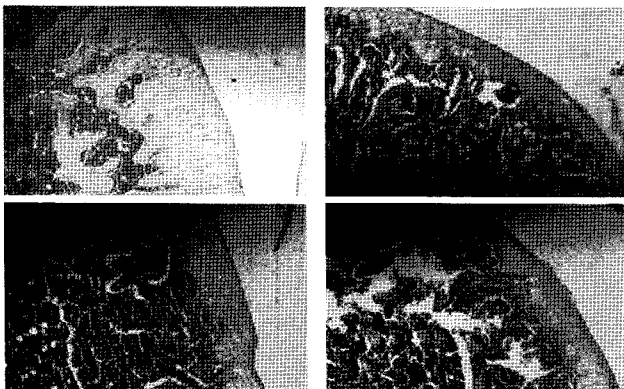


Fig. 3. Histopathological change of knee joint section (Day 21, H & E, Safranin O fast green stain, ×200) A: Normal group (H & E stain, ×200). B: MIA-induced Osteoarthritis (H & E stain, ×200). C: Osteoarthritis with Achyrenthis Radix 500mg/kg administration (H & E stain, ×200). D: Ovariectomy with cervi cornu parvum aqua-acupuncture (H & E stain, ×200). E: Ovariectomy with Achyrenthis Radix and cervi cornu parvum aqua-acupuncture (H & E stain, ×200). F: Normal group (Safranin O fast green, ×200). G: MIA-induced Osteoarthritis (H & E stain, ×200). H: Osteoarthritis with Achyrenthis Radix 500mg/kg administration (H & E stain, ×200). I: Ovariectomy with cervi cornu parvum aqua-acupuncture (H & E stain, ×200). J: Ovariectomy with Achyrenthis Radix and cervi cornu parvum aqua-acupuncture (H & E stain, ×200).

고찰

퇴행성 관절염은 손, 슬관절, 고관절, 척추 등의 관절 내 연골의 변화뿐만 아니라 관절 연골의 퇴행성 변화를 가져오며, 다양한 단계의 관절낭의 비후와 활막염을 가져온다. 또한 X-ray 소견상 특징적인 골관절염의 소견을 보이나 구조적 변화와 관련한 복잡한 병태생리적 기전에 대해 아직 정확한 이해가 부족하다¹⁹.

골관절염이 발생하면 조직학적으로 관절 연골의 표면에 미세 파괴 소견이 나타나게 되고 점차 연골의 퇴행성 변화와 함께 연골 하 골의 경화, 관절 주변의 과잉 골 형성, 관절의 변형 등이 발생하며, 연골 세포수의 감소 및 세포 외 기질이 감소와 파괴가 나타나게 된다²⁰. 이로 인하여 활막 내의 자유신경 종말의 자극으로 인하여 관절에 통각이 민감하게 된다²¹. 관절통증으로 인해 골관절염 환자들은 비스테로이드성 항염증제(NSAIDs)의 약을 장기간 복용하여야 하며, 위장장애와 간기능 장애 등의 증상이 따르고 있다. MIA로 유도한 골관절염 백서 모델은 초기 일과성 활막염증 모델로서 이용되어지며, 골관절염에서 대식세포의 역할은 최근 Haywood 등²²에 의해 보고되어졌다.

실험적으로 퇴행성 골관절염을 유발하는 방법에는 전십자인대 절제술(ACLT)을 통해 퇴행성관절염을 유발하는 방법이 있으나^{23,24}, 수술로 인한 주위 조직의 손상으로 최근 MIA를 이용하여 사람과 가장 유사한 형태의 골관절염을 유도하는 방법을 이용하고 있다. 본 실험에서 MIA 주사 후 14 일째 실질성 초기 염증 반응을 보기 위하여 백서의 우측 슬관절을 H & E와 safranin-O

fast green 염색으로 관찰하였다(Fig. 1). 연골의 침습 정도를 확인한 결과 본 실험에서 슬관절의 연골 부분에서 대식세포의 증가와 함께 세포질의 염증성 소견이 확인되었다. 또한 연골의 심부를 통하여 proteoglycan의 소실을 확인하였다.

골극(osteophyte) 형성과 연골세포의 증식은 클론(clone)으로 불리며, 사람의 골관절염으로 특징적이지^{25,26)}, 본 연구 결과에서는 관찰되어지지 않았다. 이는 연골세포 소실과 연골하부 골조직의 노출반응의 후기 단계나 매우 심한 상태일 때 발견되어지는 것으로 사료되어진다. 본 연구에서 백서의 골관절염의 병리조직학적 평가를 정량적으로 실시하기 위하여 Mankin's score를 통해 정량화 하였다. 그 결과 실험대조군에서 정상대조군에 비해 임상학적으로 골관절염과 매우 유사한 조직학적 증상을 보였으며, MIA에 의한 병변부분에서 safranin-O 염색을 통해 본 결과 현저하게 관절 연골 조직이 감소함을 확인할 수가 있었다. 세포수의 감소는 자연 발생의 세포 제거 과정인 세포고사와 관련되어지며²⁷⁾, 연골 조직의 소실은 사람의 퇴행성 관절염의 병리적 단계 중에 초기 단계에 해당하며, 이 단계에서 항관절염 약이나 연골세포의 보호제 등의 약효가 효율적으로 작용된다²⁸⁾. 따라서 본 실험에서 MIA 처치 후 14일째 관절의 병리조직학적 소견을 확인한 후 15일째부터 우슬투여와 녹용약침을 처치하였다.

Prostaglandin E₂(PGE₂)는 cyclooxygenase의 활성화에 따른 주요 산물로서 염증질환, 자기면역질환 등의 병에서 중요한 역할을 하며 특히 염증반응의 중요한 매개 물질로서 작용하고 있다²⁹⁾. 1971년 Vane³⁰⁾이 non-steroidal anti-inflammatory drugs(NSAIDs)가 prostaglandin의 생성을 억제함으로써 소염 진통 작용을 한다고 보고한 이후에 많은 연구가 진행되어져 왔다. Prostaglandin은 소염 진통 작용 외에 신경조절자로서 neurotransmitter의 분비를 조절하며³¹⁾, 신경세포의 성장^{32,33)}과 면역에도 관여한다고 보고되었다. 본 실험에서 백서에 MIA로 퇴행성 관절염을 유발시키고 실험 종료 후 활액에서 PGE₂의 량을 확인하여 본 결과 정상대조군에 비하여 실험대조군에서 유의하게 PGE₂의 농도가 증가하였다(P<0.01). 일부 관절염 연구에서도 슬관절에 염증을 유발시에 척수 내 흥분성 아미노산, 일산화질소, PGE₂의 량이 증가한다고 보고한 바가 있다. 우슬 투여와 녹용약침 처치 군에서 유의하게 감소하였으나, 우슬 투여군이 녹용약침군보다 더 유의함을 알 수 있었다. 따라서 우슬과 녹용약침이 관절염의 항 소염 효과가 있는 것으로 사료되나, 약침처치 군의 경우 자침 자체의 자극으로 인하여^{34,35)} 치료 경혈 부분의 약간의 발적으로 인하여 PGE₂가 감소하긴 하였으나 우슬투여군과 통계적으로 유의하지는 않지만, 차이를 보인 것을 확인할 수 있었다. CRP는 염증성 질환 또는 체내 조직의 괴사 등의 질환에서 현저하게 증가하는 혈장 단백질의 하나로서 측정은 염증성 질환 및 조직 괴사의 존재 여부와 그 중증도의 판정, 경과 관찰과 예후판정에 유용하게 이용되고 있다. 본 실험에서 우슬투여와 녹용약침을 투여한 실험군에서 대조군에 비해 유의성 있게 CRP가 감소하였다(Fig. 3). 특히 병행 투여한 실험군에서 유의한 CRP의 감

소를 보였다.

MIA 주사 후 15일째부터 우슬 투여와 녹용 약침을 처치한 후 21일째 연골의 변화를 보기 위하여 백서의 우측 슬관절을 H & E와 safranin-O fast green 염색으로 관찰하였다(Fig. 3). 치료 종료 후 21일째 정상군에 비하여 대조군에서 슬관절 연골에서 세포질이 현저히 감소됨이 관찰되었으며, proteoglycan의 소실과 섬유증은 지속되었다. 반면에 우슬 투여한 실험군 I과 녹용약침을 처치한 실험군 II, 우슬 투여와 녹용약침을 병행 처치한 실험군 III(Fig. 3E, 3J)의 실험군들의 퇴행성관절 부분은 모든 구획에서 극과 과부분이 연골 파괴 정도가 많이 호전됨을 확인할 수 있었다.

이상의 연구 결과로 보아 MIA로 유도한 골관절염 백서에서 우슬 투여와 녹용약침을 처치시 실험대조군에 비해 실험군들에서 염증인자인 PGE₂와 CRP의 농도가 유의하게 감소하여 우슬투여와 녹용약침이 소염작용에 관여하는 것으로 사료되며, 또한 연골세포의 증식에 영향을 미치는 것으로 관찰되었다. 향후, 더 구체적으로 우슬과 녹용약침에 관한 골관절염과 관련된 연구가 지속되어야 될 것으로 사료된다.

결론

실험적으로 MIA로 유도한 퇴행성 관절염 백서에서 우슬 경구 투여와 녹용약침을 3주간 치료하여 조직병리학적 검사, 혈액학적 소견을 통하여 퇴행성관절염에 미치는 영향을 관찰하였다. 조직병리학적 소견상 정상대조군에 비하여 모든 실험군에서 연골의 파괴 정도가 많이 호전되었으며, 염증성 소견을 알아보기 위하여 혈중 CRP와 PGE₂를 검사하여 본 결과 우슬투여와 녹용약침이 염증성 물질의 증가를 유의하게 감소시켰다.

감사의 글

본 연구는 농림부 2006년도 농림기술개발사업의 지원에 의해 이루어진 결과이며, 참여기업인 화순전남생약협동조합에 감사드립니다.

참고문헌

1. 보건복지부. 보건복지통계연보, 1995.
2. 대한병리학회. 병리학. 교문사, 서울, pp 1166-1177, 1994.
3. Sarzi-Puttini, P., Cimmino, M.A., Scarpa, R., Caporali, R., Parazzini, F., Zaninelli, A., Atzeni, F., Canesi, B. Osteoarthritis ; an overview of the disease and its treatment strategies, Semin Arthritis Rheum 35: 1-10, 2005.
4. 해리슨 내과학 편찬위원회 편. 내과학. 정담, 서울, pp 1816-1821, 1997.
5. Kraus, V.B. Pathogenesis and treatment of osteoarthritis, Med Clinics North Am. 81: 85-112, 1997.
6. Menche, D.S., Fenkel, S.R., Blair, B., Watnik, N.F., Toolan, B.C., Yaghoobian, R.S., Pitman, M.I. A comparison of

- abrasion burr arthroplasty and subchondral drilling in the treatment of full-thickness cartilage lesions in the rabbit, *Arthroscopy* 12: 280-286, 1996.
7. Aston, J.E., Bentley, G. Repair of articular surfaces by allograft of articular and growthplate cartilage, *J. Bone Joint Surg.* 68(B):29-35, 1986.
 8. Bovic, V. Arthroscopic osteochondral autograft transplantation in anterior cruciate ligament reconstruction ; A preliminary clinical study *knee surg., Sport Traumtol Arthroscopy* 3: 262-264, 1996.
 9. 최용태. 침구학(하). 집문당, 서울, p 1457, 1994.
 10. 김갑성, 김진규. Type II collagen 유발된 관절염에 대한 녹용약침의 억제 효과에 관한 연구, *대한침구학회지* 19(6):155-170, 2002.
 11. 김갑성, 이승덕, 최우식, 박준성, 송인광, 최유형. 녹용약침액이 생쥐의 type II collagen 유발 관절염과 인산이온 유발 연골세포 세포사멸에 있어 보호작용에 관한 연구, *대한침구학회지* 19(5):10-27, 2002.
 12. 김영태, 한상원, 심인섭, 임사비나, 이학인, 진수희, 손양선. 녹용 및 녹용약침이 동물의 성장과 지능발달에 미치는 영향, *대한침구학회지* 18(5):122-134, 2001.
 13. 육창수. *원색한국약용식물도감, 아카데미서적*, 서울, p 175, 1990.
 14. 박희수, 장통영. 우슬의 관절염 치료 효능에 관한 서지학적 고찰, *상지대학교 한방의학연구소* pp 57-69, 1999.
 15. Ogawa, S.N., Nishimoto, N., Okamoto and Takemoto, T. Studies on the constituents of *Achyranthis Radix*(VIII). The insect-moulting substances in *Achyranthes* genus, *Yakugatu Zasshi* 91: 916-920, 1971.
 16. 육창수, 장범석, 손성희, 정종평, 배기환. Magnolol과 Hinokiol이 항균, 교원질 분해효소, 세포독성 Cytokine 생산에 미치는 영향, *대치주지* 23(1):145-158, 1993.
 17. Dunham, S., Hoedt-Schmidt, D.A., Kalbhen. Prolonged effect of iodoacetate on articular cartilage and its modification by an antirheumatic drug, *Int J. Exp Pathol.* 74: 283-289, 1993.
 18. Galois, L., Etienne, S., Grossin, L., Watrin-Pinzano, A., Cournil-Henrionnet, C., Loeuille, D., Netter, P., Mainard, D., Gillet, P. Dose-response relationship for exercise on severity of experimental osteoarthritis in rat, a pilot study, *Osteoarthritis Cartilage* 12: 779-786, 2004.
 19. Felson, D.T. The sources of pain in knee osteoarthritis, *Curr. Opin Rheumatol.* 17: 624-628, 2005.
 20. Stockwell, R.A. The interrelationship of cell density and cartilage thickness in mammalian articular cartilage, *J. Anat.* 109: 411-421, 1971.
 21. Saito, T., Koshino, T. Distribution of neuropeptides in synovium of the knee with osteoarthritis, *Clin Orthop Relat Res.* 376: 172-182, 2000.
 22. Haywood, L., McWilliams, D.F., Pearson, C.I., Gill, S.E., Ganesan, A., Wilson, D., Walsh, D.A. : Inflammation and angiogenesis in osteoarthritis, *Arthritis Rheum*, 48: 2173-2177, 2003.
 23. Marshall, K.W., Chan, A.D. Bilateral canine model of osteoarthritis, *J. Rheumatol.* 23: 344-350, 1996.
 24. Stoop, R., Buma, P., van der Kraan, P.M., Hollander, A.P., Billingham, R.C., Meijers, T.H., Poole, A.R., van den Berg, W.B. Type II Collagen degradation in articular cartilage fibrillation after anterior cruciate ligament transection in rats, *Osteoarthritis Cartilage* 9(4):308-315, 2001.
 25. Cuingamp, C., Gesout-Pottie, P., Philippe, L., Terlain, B., Netter, P., Gillet, P. Mono-iodoacetate induced experimental osteoarthritis ; A dose-response study of loss of mobility, morphology, and biochemistry, *Arthritis Rheum* 40: 1670-1679, 1997.
 26. Poole, A.R., Rizkalla, G., Ionescu, M., Reiner, A., Brooks, E., Rorabeck, C., Boutne, R., Bogoch, E. Osteoarthritis in the human knee a dynamic process of cartilage matrix degradation, synthesis and reorganization, *Agents Actions* 39: 3-13, 1993.
 27. Majno, G., Joris, I. Apoptosis oncosis and necrosis an overview of cell death, *Am J. Pathol*, 146: 3-15, 1995.
 28. Goldring, M.B. The role of the chondrocyte in osteoarthritis, *Arthritis Rheum.* 43: 1916-1926, 2000.
 29. Horton, J.K., Williams, A.S., Smith-Phillips, Z., Martin, R.C., O'Beirne, G.: Intracellular measurement of prostaglandin E₂. Effects of anti-inflammatory drug on cyclooxygenase activity and prostanoid expression, *Analy Biochem.* 271: 18-28, 1999.
 30. Vane, J.R. Inhibition of prostaglandin synthesis as a mechanism of action for aspirin-like drug, *Nature* 231: 232-235, 1971.
 31. Allganer, C., Meder W. Cultured chick sympathetic neurons prostanoid EP1 receptor-mediated facilitation of noradrenaline release, *Naunyn Schimiedebergers Arch Pharmacol.* 352: 447-450, 1995.
 32. Kaufmann, W.E., Andreasson, K.I., Isakson, P.C., Worley, P.F. Cyclooxygenase and the central nervous system, *Prostaglandis* 54(3):601-624, 1997.
 33. Dubois, R.N., Abramson, S.B., Crofford, L., Gupta, R.A., Simon, L.S., Van de Putte, L.B.A., Lipsky, B.E. Cyclooxygenase in biology and disease, *The FASEB Journal.* 12: 1063-1073, 1998.
 34. 劉建洪, 何冬梅. 公立藥物注射療法, 江西科學出版社, 江西省, pp 3-5, 1989.
 35. 朱天忠. 中草藥減劑不良反應的防治, *中西醫結合雜誌* 7(3):136-137, 1987.

