

구개측으로 매복된 상악견치의 교정치료기간에 영향을 미치는 요소

정 송 화^a · 김 성 식^b · 조 봉 혜^c

구개측으로 매복된 견치와 인접구조물 간의 위치관계가 전체적인 교정치료기간에 어떤 영향을 미치는지 알아보고자 편측성 구개측 견치 매복으로 진단받고, 교정적인 견인을 하여 치료를 완료한 환자 36명의 초진 시 파노라마 방사선사진을 대상으로 연구하였다. 전체 치료기간의 평균인 21개월을 기준으로 나누었을 때, 장기치료군에 비해 단기치료군에서 인접 측절치의 치근에 견치의 치관이 겹치는 정도가 더 크게 나타났다. 치료기간을 예측하기 위한 중회귀분석에서 상악견치의 치관에서 치조정까지의 교합면에 대한 수직거리를 나타내는 HCV (Height of the canine crown vertically)와 하악견치간폭경이 각각 0.142와 0.115의 예측상수(r^2)를 보였으며, 두 인자를 같이 고려하였을 경우에는 0.208의 예측상수를 보였다. 나이에 따른 분류에서 치료기간, 상악 견치 치관에서 치조정까지의 수직거리 (HCV), 중절치 정중선에 대한 견치의 각도가 초기 영구치열기까지는 점진적으로 감소를 하다가 완성 영구치열기에서 증가하였다. 본 연구의 결과, 구개측으로 매복된 견치의 견인을 시행할 때에는 초기 영구치열기에 견치의 치관침이 교합면에 가깝고 직립이 되어 있을 경우에 전체 교정치료 기간이 짧아진다는 것을 알 수 있었다. (대치교정치 2007;37(2):150-8)

주요 단어: 구개측 견치 매복, 교정치료기간, 파노라마방사선사진

서론

상악견치는 치근이 길고 치조골의 지지가 좋아서 비교적 치아우식증이나 치주질환에 잘 저항하여 시대치로서 유용하며, 그 위치가 상악 치열궁의 전치부와 구치부의 경계에 존재하여 교합을 유도하는 중요한 치아이다. 상악견치의 매복은 상하악 제3대구치 다음으로 빈번하게 발생이 되며, 그 빈도는 연구자에 따라서 0.9%에서 2.2%정도까지 다양하게 나타난다고 알려져 있다.¹⁻⁴ 특히 견치의 매복이 구개측으로 일어나면, 인접 치아의 위치 이상, 악궁 형태의 이상, 매복치 및 인접치의 치근흡수, 그리고 합치성

낭종 등의 임상 증상이 나타날 수 있다.⁵⁻⁹ 따라서, 매복이 일어난 상악견치를 정상 위치로 견인하는 것이 교정치료에서는 중요한 치료목표 중의 하나이다.^{10,11}

임상검사와 방사선학적인 검사를 통하여 매복견치의 위치를 파악하는 것은, 수술적 접근과 교정적 치료의 가능성을 결정하는데 필요하며, 교정력 적용 시 적절한 방향을 결정하여 인접 구조물의 손상을 줄이는데 도움을 준다.¹²⁻¹⁴ 매복견치의 위치 결정에 가장 정확한 정보를 제공할 수 있는 것은 삼차원 컴퓨터단층촬영 영상이지만 견치의 매복이 의심되는 모든 환자에서 이를 시행하는 것은 현실적으로 어려움이 따르는 것 또한 사실이다. 따라서 대부분의 경우에는 임상검사를 통하여 견치의 매복이 의심되는 경우에 파노라마 방사선사진과 치근단 방사선사진, 또는 교합면 방사선사진을 통하여 위치의 확인을 하게 된다. 특히, 인접구조물과의 관계를 파악하기 위해서는 파노라마 방사선사진이 유용하게 사용될 수 있다.

Warford 등¹⁵은 파노라마방사선사진에서 관찰할 수 있는 구개측으로 매복된 견치와 측절치의 겹침의

^a대학원생, ^c부교수, 부산대학교 치과대학 구강악안면방사선학교실.

^b조교수, 부산대학교 치과대학 치과교정학교실.

교신저자: 김성식.

부산광역시 서구 아미동 1-10번지.

부산대학교 치과대학 교정학교실.

051-240-7443; e-mail, softid@pusan.ac.kr.

원고접수일: 2006년 12월 11일 / 원고최종수정일: 2007년 3월 12일 /

원고재택일: 2007년 3월 14일.

* 본 논문은 부산대학교 자유과제 학술연구비 지원을 받았음.

Table 1. Description of patients with a palatally impacted canine

Patient information		Age (y)	
Male (n = 8)		13.7 ± 2.5	
Female (n = 28)			
Palatally impacted canine distribution			
Right side (n = 18)		Left side (n = 18)	
Orthodontic records	Minimum	Maximum	Mean ± SD
Length of treatment (month)	11	52	21.33 ± 10.9
Amount of maxillary crowding (mm)	-8.8	+6	-1.70 ± 2.66
Initial maxillary anterior width (mm)	36	48	42.54 ± 2.71
Initial mandibular anterior width (mm)	31	40	35.66 ± 1.98

정도를 확인함으로써 매복된 견치의 치료 방법을 결정할 수 있는 지침으로 사용할 수 있다고 하였으며, Stewart 등¹⁶은 구개측으로 매복된 견치를 가진 미국 청소년에서 환자의 나이가 전체 교정치료 기간과 상관관계가 있다는 보고를 하였다. 그러나 한국인을 대상으로 위와 같이 파노라마방사선사진에서 관찰되는 구개측으로 매복된 견치의 상태와 교정치료 기간과의 관계에 대해서 시행한 연구는 아직 없는 실정이며, 또 Stewart 등¹⁶의 연구의 결과를 발육과 두개안면 골격의 형태에서 미국 청소년과 차이가 존재하는 한국인에게 그대로 적용하는 것 또한 현실적인 한계가 존재한다.

본 연구는 구개측으로 매복된 견치를 가진 한국인의 파노라마방사선사진에서 나타나는 인접구조물과의 위치 관계가 전체적인 교정치료 기간에 어떤 영향을 미치는지 알아보고자 시행하게 되었다.

연구방법

연구대상

부산대학교병원 치과교정과에 내원하여 편측성 구개측 견치 매복으로 진단받고, 교정적인 견인을 하여 치료를 완료한 환자 36명(남자 8명, 여자 28명, 평균 13.7 ± 2.5세)의 교정치료기록과 초진 시 파노라마 방사선사진을 대상으로 하였다 (Table 1).

모든 환자는 구강악안면외과에서 구개 피판을 거상하여 교정용 브라켓을 부착한 후, ligature wire로 결찰하고, 다시 구개 피판을 봉합하는 closed flap

Table 2. Measurement variables

Variable	Measurement
TxDu	Total treatment duration
Crowd	Initial crowding of maxillary arch
MxDW	Maxillary anterior dental width
MnDW	Mandibular anterior dental width
CA	Canine angulation to the midline
CAGr	Canine angulation to the midline Grade
CRHo	Position of the canine root apex horizontally
HCV	Height of the canine crown vertically
HCVGr	Height of the canine crown vertical Grade
COGr	Canine overlap to the adjacent incisor root Grade
RCGr	Root closure state of impacted canine Grade
RFGr	Root curvature of impacted canine from tooth axis

technique을 시행하였다. 구개 피판이 치유된 후, 고정식 교정 장치를 부착하고, 1개월 이후부터 호선 상에 ligature wire를 탄성고무줄로 연결하여 교정적인 견인을 시행하였다.

연구방법

각 파노라마 방사선사진은 0.03 mm acetate paper로 0.3 mm 두께의 연필을 사용하여 투사하였다. 각 투사도에서 Table 2와 Figs. 1-6에서 제시한 기준으로 매복된 견치와 주위 구조물과의 관계를 측정하였다.

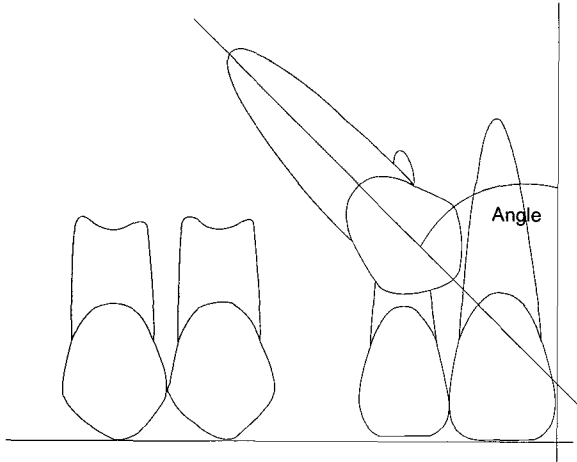


Fig 1. The angulation of the canine to the midline. Grade 1, 0-15°; Grade 2, 16-30°; Grade 3, 31-45°; and Grade 4, over 45°.

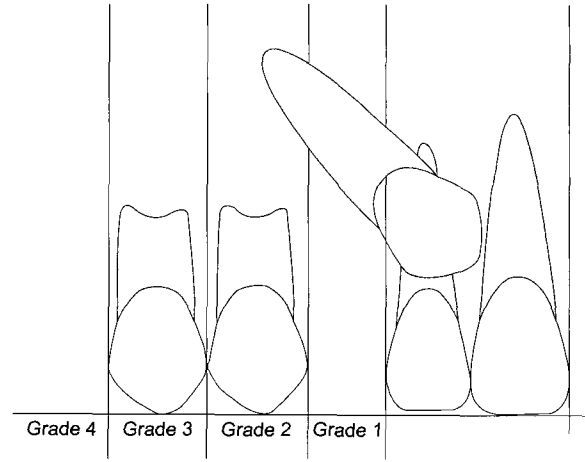


Fig 2. The position of the canine root apex horizontally. Grade 1, Above the region of the canine position; Grade 2, Above the upper first premolar region; Grade 3, Above the upper second premolar region; and Grade 4, Above the upper first molar region.

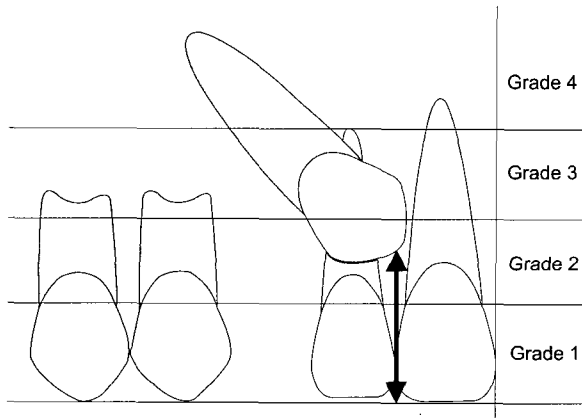


Fig 3. The height of the canine crown vertically (mm); Bidirectional arrow. Grade 1, Below the level of the cemento-enamel junction (CEJ) of the lateral incisor; Grade 2, Above the CEJ, but less than half way up the root; Grade 3, More than half way up the root, but less than the full root length; and Grade 4, Above the full length of the root.

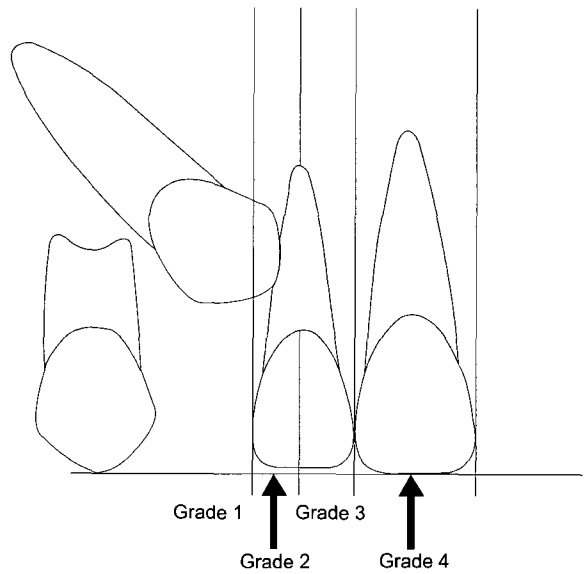


Fig 4. Canine overlap to the adjacent incisor root. Grade 1, No horizontal overlap; Grade 2, Less than half root width of adjacent incisor root; Grade 3, More than half, but less than the whole root width of adjacent incisor root; and Grade 4, Overlap over the root width of adjacent incisor root or more.

매복된 견치를 정상교합위치로 배열하는데 소요된 전체 기간에서 평균 치료 기간인 21개월을 기준으로 단기치료군(short-term treatment group; 남자 5명, 여자 13명, 평균 13.3 ± 5.4세)과 장기치료군(long-term treatment group; 남자 3명, 여자 15명, 평균 13.2 ± 5.3세)의 두 군으로 분류하였다.

통계 분석을 위해서 SPSS for Windows, ver 12.0

(SPSS, Chicago, IL, USA)을 사용하였다. 전체 교정치료 기간에 따라서 파노라마 방사선사진의 구개측 매복견치의 측정치들이 서로 다르게 나타나는 지를 알

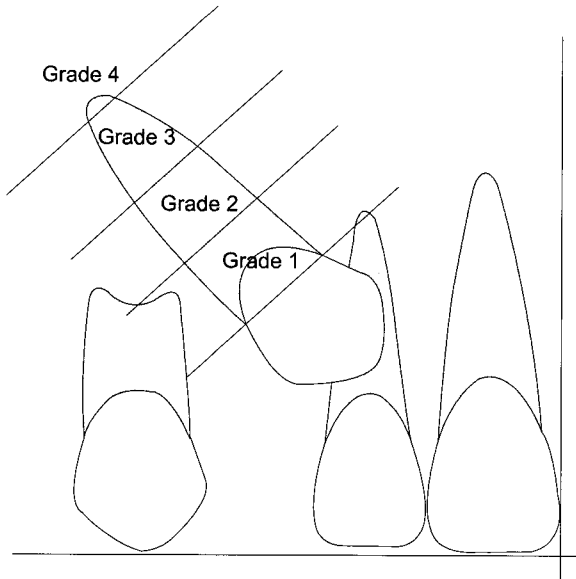


Fig 5. Root closure state of impacted canine. *Grade 1*, Less than 1/3 root length formation from the cemento-enamel junction (CEJ); *Grade 2*, More than 1/3 root formation, but less than 2/3 root formation; *Grade. 3*, More than 2/3 root formation, but not complete root apical closure; and *Grade 4*, Complete root apical closure.

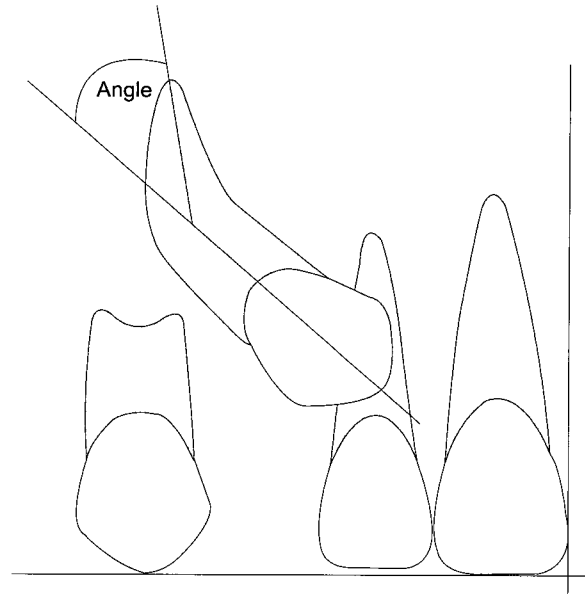


Fig 6. The root curvature of impacted canine from tooth axis. *Grade 1*, 0-15°; *Grade 2*, 16-30°; *Grade 3*, 31-45°; and *Grade 4*, over 45°.

아보기 위해서, 단기치료군과 장기치료군 사이에 χ^2 test를 시행하였다. 교정치료기간과 각 측정치들이 가지는 관계를 알아보기 위해서 다중회귀분석 (multiple regression analysis)을 시행하였다. 환자의 나이 대에 따라서 교정치료 기간과 각 측정 항목들이 어떻게 변하는지를 알아보기 위해서 중기 혼합치열기 (12세 미만), 후기 혼합치열기 (12-13세 사이), 초기 영구치열기 (14-15세 사이), 완성 영구치열기 (16세 이상)의 4군으로 나누어서 각 항목들을 비교하였다.

연구성적

교정치료 기간에 따른 분류

단기치료군과 장기치료군 사이에는 인접 측절치의 치근에 견치의 치관이 겹치는 정도를 나타내는 COGr (canine overlap to the adjacent incisor root Grade)은 유의성 있는 차이를 나타내었지만 ($p < 0.05$), 이 외의 다른 항목에서는 유의성 있는 차이를 나타내지 않았다 (Table 3).

교정치료 기간과 각 측정항목들의 다중회귀분석

TxDu (treatment duration)를 독립변수로 설정하였을 때, 종속변수 HCV (height of the canine crown vertically)와 MnDW (mandibular anterior dental width)이 각각 0.115와 0.142의 예측상수(r^2)를 보였으며, 두 인자를 같이 고려하였을 경우에는 0.208의 예측상수를 보였다 ($p < 0.05$) (Table 4).

나이에 따른 분류

나이에 따른 분류에서 TxDu, CA (canine angulation to the midline), 그리고 HCV가 중기혼합치열기에는 각각 27.80 ± 11.7 , 52.17 ± 40.9 , 14.71 ± 5.63 에서 초기 영구치열기까지는 17.50 ± 1.05 , 38.22 ± 32.7 , 13.17 ± 6.77 로 점진적으로 감소하다가 완성 영구치열기에서 32.33 ± 17.9 , 45.75 ± 13.6 , 15.55 ± 4.46 로 다시 증가하였다 (Table 5).

고찰

여러 연구자들에 의하면 상악 견치의 구개측 매복과 순측 매복의 비율은 2:1에서 9:1정도의 비율로 구

Table 3. Comparison of measurement variables between the short-term and long-term treatment groups

Variables	Short-term Tx.	Long-term Tx.	p value
	duration group (n = 18)	duration group (n = 18)	
	Mean ± SD	Mean ± SD	
Crowd	-1.69 ± 2.04	-1.71 ± 3.23	0.990
MxDW	42.18 ± 2.65	42.90 ± 2.81	0.452
MnDW	35.29 ± 1.65	36.03 ± 2.25	0.251
CA	40.16 ± 21.2	49.12 ± 31.8	0.415
CAGr	2.89 ± 1.02	3.28 ± 0.96	0.274
CRHo	2.28 ± 0.75	2.11 ± 0.76	0.483
HCV	13.49 ± 4.74	15.28 ± 5.40	0.308
HCVGr	2.44 ± 0.70	2.72 ± 0.75	0.236
COGr	3.00 ± 0.97	3.61 ± 0.70	0.045*
RCGr	3.17 ± 0.51	3.06 ± 0.64	0.607
RFGGr	1.22 ± 0.43	1.28 ± 0.46	0.717

* $p < 0.05$, considered statistically significant

Table 4. Linear regression results with Treatment Duration as the dependent variable

Variable	r	r ²	p value
MnDW (Mandibular anterior dental width)	0.376	0.142	0.024*
HCV (Vertical canine crown height)	0.338	0.115	0.043*
MnDW, HCV	0.456	0.208	0.021*

* $p < 0.05$, considered statistically significant

개측의 매복이 많이 발생하는 것으로 발표되었다. 또 성별로는 여성에서 남성보다 2배정도 높은 빈도로 나타나는 것으로 밝혀졌다.¹⁷⁻²⁰ 이렇게 견치가 구개측으로 매복이 많이 되는 원인에 대해서, Jacoby²¹, von der Heydt²², 그리고 Al-Nimri와 Gharaibeh²³은 치아-치열궁 크기 부조화, 유견치 만기잔존 또는 조기 소실, 치조열의 존재, 유착, 그리고 치근만곡 등과 같이 주로 국소적인 원인이 존재하는 경우에 맹출 경로가 가장 길고, 순서상으로 늦게 맹출하는 견치가 매복이 일어난다고 주장하였다. 이와 같이 여러 선행자들은 매복이 일어나는 주요한 원인이 공간부조화라고 하였으나, Moyers²⁴는 상악견치의 맹출 경로가 3세경 상악골의 piriform fossa의 외측에서 형성되어 교합면을 향해 이동하면서 측절치 치근의 원심면에도달할 때까지 점진적으로 직립되어 수직적 위치로 변위되는 맹출 양상을 보이다가, 측절치, 제1소구치의 치관과 유견치의 치근에 접촉할 때까지 현저하게

근심경사를 보이므로, 상악견치가 맹출하는 과정 중에 순절측 변위를 나타내지는 않으며, 따라서 간격 부족이 있는 경우 상악견치가 측절치나 제1소구치 위로 뛰어넘어 구개측으로 가는 것은 불가능하여, 공간부조화가 구개측 매복의 원인이 되기는 어렵다고 하였다. 견치의 구개측 매복의 원인에 대해서 Becker 등²⁵은 측절치가 결손된 경우에 견치의 구개측 매복이 2.4배정도 증가한다고 보고하였다. Jacoby²¹도 구개측 매복이 된 증례 중에서 측절치 결손과 왜소 측절치가 많이 관찰된다고 하였다. 또, 그는 8세의 두개골을 절단하여 관찰한 결과 상악견치의 치배는 antrum 전연의 높은 곳인 안와하연의 하방에서 형성되기 때문에 변위가 잘 일어난다고 하였다. 이와 같이, 최근에는 상악측절치 결손과 크기 이상, 치근형성시기의 다양성 등을 견치 매복과 관련된 중요한 원인요소로 보고 있다.^{26,27}

임상적으로 아동의 연령이 14-15세가 되도록 상악

Table 5. Canine impaction variables in 4 different age groups

Age Group (N)	< 12 (10)	12-13 (14)	14-15 (6)	16 (6) ≤
	Mean ± SD	Mean ± SD	Mean ± SD	Mean ± SD
TxDu	27.80 ± 11.7	23.93 ± 6.88	17.50 ± 1.05	32.33 ± 17.9
Emergence Time	11.80 ± 4.64	9.43 ± 5.83	8.83 ± 2.64	12.33 ± 6.95
Crowd	-0.83 ± 2.52	-2.48 ± 3.26	-2.70 ± 1.80	-0.33 ± 0.82
MxDW	43.53 ± 2.38	41.76 ± 2.92	42.33 ± 0.75	42.90 ± 3.83
MnDW	34.92 ± 1.41	36.08 ± 1.28	35.53 ± 1.71	36.05 ± 3.86
CA	52.17 ± 40.9	41.54 ± 15.9	38.22 ± 32.7	45.75 ± 13.6
CAGr	2.90 ± 1.10	3.29 ± 0.83	2.50 ± 1.38	3.50 ± 0.55
CRHo	1.90 ± 0.57	2.29 ± 0.83	2.33 ± 1.03	2.33 ± 0.52
HCV	14.71 ± 5.63	13.95 ± 4.00	13.17 ± 6.77	15.55 ± 4.46
HCVGr	2.60 ± 0.52	2.64 ± 0.84	2.33 ± 1.03	2.67 ± 0.52
COGr	3.40 ± 0.70	3.43 ± 0.76	2.50 ± 1.38	3.67 ± 0.52
RCCGr	2.90 ± 0.32	3.00 ± 0.68	3.33 ± 0.52	3.50 ± 0.55
RFGr	1.00 ± 0.00	1.43 ± 0.51	1.33 ± 0.52	1.17 ± 0.41

견치가 악궁 내에서 관찰이 되지 않을 경우에는 매복을 의심하게 된다. 상악견치는 교합유도라는 기능적인 측면에서 일생동안 중요하게 작용을 하며, 상실된 경우의 보철수복이 어려우므로 매복이 일어난 상악견치를 정상적인 위치로 유도하는 치료는 구강악계의 기능과 심미적 안정성을 위해서 중요하다고 할 수 있다.^{10,11}

상악견치는 악궁 내에서의 올바른 경로와 적절히 위치된 측절치 치근의 측면을 따라서 충분한 악궁 내의 공간이 형성되어 있을 때 정상적으로 맹출 할 수 있다. 따라서 방사선학적 검사를 통해서 매복이 일어난 위치와 주위의 다른 치아와의 관계를 정확하게 파악하는 것이 양호한 치료 결과를 얻을 수 있는 길이다.^{12,20}

본 연구는 임상적인 치료 결과를 예측하고 판단하는데 도움이 되도록 교정치료를 마친 환자들의 치료 기간에 초진시의 파노라마방사선 사진에서 나타나는 매복 견치의 특징들이 어떤 연관성이 있는지를 알아보기 위해서 시행하게 되었다.

이전의 연구들에 따르면, 구개측으로 매복된 견치의 교정치료에 걸리는 시간은 평균 18개월에서 30개월까지 다양하게 나타났으며, 개인적인 변이가 상당히 광범위하게 나타난다고 하였다.²⁸⁻³³ 본 연구에서도 최소 11개월에서 최대 52개월까지 다양하게 나타났으며, 평균적으로 약 21개월간의 교정치료 기간이

소요되었다 (Table 1). 견치의 구개측 매복이 확인되어서 교정치료를 시행하기 시작한 최소 연령은 10세 1개월이었으며, 제일 나이가 많았던 환자는 20세 7개월의 성인 환자였다.

본 연구에서는 교정치료 기간을 전체 평균인 21개월을 기준으로 21개월 미만에 치료가 끝난 군을 단기치료군, 21개월 이상 소요된 군을 장기치료군으로 나누어 비교하였다. 단기치료군이 장기치료군에 비해서 CA, HCV, COGr, 그리고 RFGr (root curvature of impacted canine from tooth axis)에서는 낮은 수치를 보였지만, CRHo (position of the canine root apex horizontally)와 RCCGr (root closure state of impacted canine Grade)에서는 더 높은 수치를 보였다 (Table 3). 즉, 단기치료군은 견치의 측절치에 대한 각도가 작고, 매복된 견치 치관이 교합면에 가까우며, 인접치에 대한 겹침의 정도가 작고, 치근의 만곡이 작은 경향을 보였다. 반면에, 견치 치근이 인접치에 겹치는 정도는 단기치료군에서 장기치료군보다 더 크게 나타났는데, 이의 원인은 수평적인 파노라마방사선사진의 왜곡과 실제 협설측으로 인접치와의 겹침 정도가 파노라마 방사선사진에서는 표현되지 않는 것이 그 원인일 것으로 판단이 된다. 그러나 단기치료군과 장기치료군 사이의 통계학적인 유의성은 인접 측절치의 치근에 견치의 치관이 겹치는 정도를 나타내는 COGr에서만 차이를 나타내었으며, 다른 항목들에서는 유의성 있

는 차이를 보이지 않았다 (Table 3).

따라서 매복된 견치를 나타내는 각 항목들이 치료 기간과 서로 어떤 관계가 있는지를 알아보기 위해서 TxDu를 독립변수로 설정하여 다중회귀분석을 시행하였다. 다중회귀분석의 결과, 단기치료군과 장기치료군 사이에 통계적인 유의성 차이가 있는 것으로 나타난 COGr은 치료기간인 TxDu를 예측할 수 있는 변수로서의 유의성을 보이지 않았다 ($p < 0.05$). 오히려 상악견치의 치관에서 치조정까지의 교합면에 대한 수직거리를 나타내는 HCV와 MnDW가 각각 0.115와 0.142의 예측상수(r^2)를 보였으며, 두 인자를 같이 고려하였을 경우에는 0.208의 좀 더 큰 예측상수를 보였다 ($p < 0.05$) (Table 4). 그러나 이 예측상수들이 통계적으로 유의성은 있는 것으로 나타났지만 임상적으로 적용하여 매복 견치의 전체 교정치료 기간을 예측하기에는 신빙성이 떨어지는 것으로 판단된다. 나머지 다른 항목들에서는 별다른 통계학적인 유의성을 보이지 않았으며, 특히 CAGr (canine angulation to the midline Grade), HCVGr (height of the canine crown vertical Grade), COGr, RCGr (root closure state of impacted canine Grade), 그리고 RFGGr 등은 실제적인 위치를 나타내기 어려운 범주형 항목들로서 TxDu에 미치는 직접적인 영향을 나타내기에는 어려움이 존재하였다. 따라서 차후에는 TxDu에 미치는 견치의 매복의 상태를 실제로 파악할 수 있는 더 자세한 변수의 개발을 통한 연구가 필요할 것으로 사료된다.

이와 같이 단기치료군과 장기치료군 사이에는 COGr에서 차이가 나지만 TxDu에 영향을 미치는 인자들은 MnDW와 HCV로 나타나는 상이한 결과는 아마도 구성되어 있는 환자군의 나이에 따라서 견치의 자발적인 맹출이 일어나서 교정적인 견인이 상대적으로 용이한 경우도 있기 때문일 것으로 판단되어, 환자들을 나이에 따라서 4군으로 분류하였다. 중기 혼합치열기(12세 미만)에서 초기 영구치열기(14-15세)까지는 치료 기간이 평균 27개월에서 17개월로 감소하였지만, 만 16세 이상의 완성 영구치열기에서는 치료기간, HCV, 그리고 CA가 다른 나이군에 비해서 동시에 증가하였다 (Fig 7, Table 5). 이는 견치의 매복이 상대적으로 교합면에서 먼 쪽에서 맹출 방향이 좀 더 수평적인 형태를 취하고 있다는 것을 의미하는 것으로서, 나이가 증가함에 따라서 견치 치근점의 폐쇄로 인한 자발적인 맹출력의 소실과 주위 인접 치아의 피질골 유동에 따른 맹출에 의해

서 상대적으로 치조골경에서 멀어지기 때문일 것으로 추측이 된다. Warford 등¹⁵도 매복의 정도는 파노라마방사선사진에서 관찰된 맹출 중인 견치의 각도와 인접 측절치에 대한 겹침의 정도를 통해서 예측할 수 있으며, 이것이 임상적인 치료를 선택하는데 있어서 중요한 요소가 된다고 하였다. 그러나 파노라마방사선사진은 근원심 폭경만 관찰할 수 있기 때문에 순설측 두께에 대한 정보가 부족하며, 둥근 곡선 형태의 악궁에 직각방향의 방사선조사로 인하여 상의 확대가 일어나며, 조사각도가 바뀔 경우에는 왜곡의 정도가 더 크게 나타나서 마치 공간부족이 있는 것처럼 보일 수도 있기 때문에 파노라마방사선사진에서 수평적으로 정확한 견치 매복의 정도를 예측하기에는 한계가 있다.³⁴⁻³⁷ 따라서 파노라마방사선사진을 통하여 매복된 견치의 상태를 파악하여 전체 치료기간을 예측하기 위해서는 본 연구의 결과를 바탕으로 보다 많은 증례의 선택과 추가적인 연구가 있어야 할 것으로 사료된다.

결론

본 연구는 구개측으로 매복된 견치의 파노라마 방사선사진에서 나타나는 인접구조물과의 위치관계가 전체적인 교정치료기간에 어떤 영향을 미치는지 알아보고자 부산대학교병원 치과교정과에 내원하여 편측성 구개측 견치 매복으로 진단받고, 교정적인 견인을 하여 치료를 완료한 환자 36명(남자 8명, 여자 28명, 평균 13.7 ± 2.5 세)의 교정진료기록과 초진시 파노라마 방사선사진을 대상으로 연구하여 다음과 같은 결론을 얻었다.

1. 단기치료군(short-term treatment group)과 장기치료군(long-term treatment group) 사이에는 인접 측절치의 치근에 견치의 치관이 겹치는 정도를 나타내는 COGr 항목에서 유의성 있는 차이를 나타내었다 ($p < 0.05$) (Table 3).
2. 치료기간(TxDu)을 예측하기 위한 다중회귀분석에서 상악견치의 치관에서 치조정까지의 교합면에 대한 수직거리를 나타내는 HCV (Height of the canine crown vertically)와 하악견치간폭경(MnDW)이 각각 0.142와 0.115의 예측상수(r^2)를 보였으며, 두 인자를 같이 고려하였을 경우에는 0.208의 예측상수를 보였다 ($p < 0.05$) (Table 4).
3. 나이에 따른 분류에서 치료기간(TxDu), 상악견치

치관에서 치조정까지의 교합면에 대한 수직거리 (HCV), 그리고 중절치 정중선에 대한 견치의 각도 (CA)가 초기 영구치열기까지는 점진적으로 감소를 하다가 완성 영구치열기에 다시 증가하였다 (Fig 7, Table 5).

참고문헌

- Dachi SF, Howell FV. A survey of 3,874 routine full-mouth radiographs. II. A study of impacted teeth. *Oral Surg Oral Med Oral Pathol* 1961;14:1165-9.
- Kramer RM, Williams AC. The incidence of impacted teeth. A survey at Harlem hospital. *Oral Surg Oral Med Oral Pathol* 1970;29:237-41.
- Ericson S, Kuroi J. Radiographic examination of ectopically erupting maxillary canines. *Am J Orthod Dentofacial Orthop* 1987;91:483-92.
- Grover PS, Lorton L. The incidence of unerupted permanent teeth and related clinical cases. *Oral Surg Oral Med Oral Pathol* 1985;59:420-5.
- Fournier A, Turcotte JY, Bernard C. Orthodontic considerations in the treatment of maxillary impacted canines. *Am J Orthod* 1982;81:236-9.
- Ericson S, Kuroi J. Incisor resorption caused by maxillary cuspids. A radiographic study. *Angle Orthod* 1987;57:332-46.
- Ericson S, Kuroi J. Resorption of maxillary lateral incisors caused by ectopic eruption of the canines. A clinical and radiographic analysis of predisposing factors. *Am J Orthod Dentofacial Orthop* 1988;94:503-13.
- Boyd RL. Clinical assessment of injuries in orthodontic movement of impacted teeth. I. Methods of attachment. *Am J Orthod* 1982;82:478-86.
- Boyd RL. Clinical assessment of injuries in orthodontic movement of impacted teeth. II. Surgical recommendations. *Am J Orthod* 1984;86:407-18.
- Suhr CH. Orthodontic considerations maxillary impacted canines. *J Korean Dent Assoc* 1987;25:59-70.
- Bishara SE. Impacted maxillary canines: a review. *Am J Orthod Dentofacial Orthop* 1992;101:159-71.
- Saiar M, Rebellato J, Sheats RD. Palatal displacement of canines and maxillary skeletal width. *Am J Orthod Dentofacial Orthop* 2006;129:511-9.
- Hunter SB. Treatment of the unerupted maxillary canine. Part 1--Preliminary considerations and surgical methods. *Br Dent J* 1983;154:294-6.
- Hunter SB. Treatment of the unerupted maxillary canine. Part 2--Orthodontic methods. *Br Dent J* 1983;154:324-6.
- Warford JH Jr, Grandhi RK, Tira DE. Prediction of maxillary canine impaction using sectors and angular measurement. *Am J Orthod Dentofacial Orthop* 2003;124:651-5.
- Stewart JA, Heo G, Glover KE, Williamson PC, Lam EW, Major PW. Factors that relate to treatment duration for patients with palatally impacted maxillary canines. *Am J Orthod Dentofacial Orthop* 2001;119:216-25.
- Nordenram A, Stromberg C. Positional variations of the impacted upper canine. A clinical and radiologic study. *Oral Surg Oral Med Oral Pathol* 1966;22:711-4.
- Wolf JE, Mattila K. Localization of impacted maxillary canines by panoramic tomography. *Dentomaxillofac Radiol* 1979;8:85-91.
- Chaushu S, Chaushu G, Becker A. The use of panoramic radiographs to localize displaced maxillary canines. *Oral Surg Oral Med Oral Pathol Oral Radiol Endod* 1999;88:511-6.
- Fox NA, Fletcher GA, Horner K. Localising maxillary canines using dental panoramic tomography. *Br Dent J* 1995;179:416-20.
- Jacoby H. The etiology of maxillary canine impactions. *Am J Orthod* 1983;84:125-32.
- von der Heydt K. The surgical uncovering and orthodontic positioning of unerupted maxillary canines. *Am J Orthod* 1975;68:256-76.
- Al-Nimri K, Gharaibeh T. Space conditions and dental and occlusal features in patients with palatally impacted maxillary canines: an aetiological study. *Eur J Orthod* 2005;27:461-5.
- Moyers RE. Development of occlusion. *Dent Clin North Am* 1969;13:523-36.
- Becker A, Smith P, Behar R. The incidence of anomalous maxillary lateral incisors in relation to palatally-displaced cuspids. *Angle Orthod* 1981;51:24-9.
- Peck S, Peck L, Kataja M. The palatally displaced canine as a dental anomaly of genetic origin. *Angle Orthod* 1994;64:249-56.
- Jacobs SG. The impacted maxillary canine. Further observations on aetiology, radiographic localization, prevention/interception of impaction, and when to suspect impaction. *Aust Dent J* 1996;41:310-6.
- Iramaneerat S, Cunningham SJ, Horrocks EN. The effect of two alternative methods of canine exposure upon subsequent duration of orthodontic treatment. *Int J Paediatr Dent* 1998;8:123-9.
- Burden DJ, Mullally BH, Robinson SN. Palatally ectopic canines: closed eruption versus open eruption. *Am J Orthod Dentofacial Orthop* 1999;115:640-4.
- Pearson MH, Robinson SN, Reed R, Birnie DJ, Zaki GA. Management of palatally impacted canines: the findings of a collaborative study. *Eur J Orthod* 1997;19:511-5.
- Becker A, Chaushu S. Success rate and duration of orthodontic treatment for adult patients with palatally impacted maxillary canines. *Am J Orthod Dentofacial Orthop* 2003;124:509-14.
- Beckwith FR, Ackerman RJ Jr, Cobb CM, Tira DE. An evaluation of factors affecting duration of orthodontic treatment. *Am J Orthod Dentofacial Orthop* 1999;115:439-47.
- Fink DF, Smith RJ. The duration of orthodontic treatment. *Am J Orthod Dentofacial Orthop* 1992;102:45-51.
- Armstrong C, Johnston C, Burden D, Stevenson M. Localizing ectopic maxillary canines-horizontal or vertical parallax? *Eur J Orthod* 2003;25:585-9.
- Gavel V, Dermaut L. The effect of changes in tooth position of unerupted canines on cephalograms. *Eur J Orthod* 2003;25:49-56.
- Mason C, Papadaku P, Roberts G. The radiographic localization of impacted maxillary canines: a comparison of methods. *Eur J Orthod* 2001;23:25-34.
- Stivaros N, Mandall NA. Radiographic factors affecting the management of impacted upper permanent canines. *J Orthod* 2000;27:169-73.

Factors that influence treatment duration for patients with palatally impacted maxillary canines

Song-Hwa Jeong, DDS, MSD,^a Seong-Sik Kim, DDS, MSD, PhD,^b
Bong-Hye Jo, DDS, MSD, PhD^c

Objective: The aim of this study was to determine the relationship between the status of a unilateral palatally impacted maxillary canine (as seen on the panoramic radiograph) and the orthodontic treatment duration. **Methods:** A total of 36 subjects were chosen (8 males and 28 females, 13.7 ± 2.5 years). All patients had undergone orthodontic traction of the impacted canine after a closed flap surgery. The position of impacted canine on the panoramic radiograph was traced and calculated with regard to the treatment duration. **Results:** The canine overlap over the lateral incisor (COGr) had significant statistical difference between the short-term and the long-term treatment duration groups (divided by average treatment time of 21 months) ($p < 0.05$). Multiple regression indicated that the variables of significance (with treatment duration as the dependent variable) were the canine vertical height from the occlusal plane (HCV, $r^2 = 0.115$; $p < 0.05$) and the mandibular anterior width (MnDW, $r^2 = 0.142$; $p < 0.05$). The treatment duration, the canine angle to the incisor midline (CA), and HCV decreased from primary dentition (under 12 yrs) to permanent dentition (15 yrs). However, these increased again at the adolescent ages (over 16 yrs). **Conclusion:** These findings suggested that orthodontic treatment of a palatally impacted canine would show good prognosis at an age of early permanent dentition with the canine showing smaller CA and HCV. (*Korean J Orthod* 2007;37(2):150-8)

Key words: Palatally impacted canine, Orthodontic treatment duration, Panoramic radiograph

^aPostgraduate student, ^cAssociate Professor, Department of Oral & Maxillofacial Radiology, School of Dentistry, Busan National University.

^bAssistant Professor, Department of Orthodontics, School of Dentistry, Busan National University.

Corresponding author: *Seong-Sik Kim*.

Department of Orthodontics, School of Dentistry, Busan National University Hospital, 1-10, Ami-Dong, Seo-Gu, Busan 623-739, Korea.

+82 51 240 7443; e-mail, *softid@pusan.ac.kr*.

Received December 11, 2006; Last Revision March 12, 2007; Accepted March 14, 2007.