

## 옷 추출물을 이용한 돈육의 생산과 가공기술의 개발 V. 옷 추출물 급여 후 돼지 림프구의 분포와 소장 점막 내부의 형태 변화

김상현\* · 성낙주\*\* · 박중춘\*\*\* · 최충국\*\*\* · 송영민\*\*\*\* · 조규완 · 차혜진 · 김용환<sup>1</sup>

경상대학교 수의과대학, 생명과학연구소, 동물과학연구소  
\*한국생명공학연구원 국가영장류센터, \*\*경상대학교 자연과학대학  
\*\*\*경상대학교 농업생명과학대학, 생명과학연구소, \*\*\*\*진주산업대학교 동물자원공학과

(게재승인: 2008년 6월 4일)

## Production of High Quality Pork with Feed Additives of Lacquer Tree Extracts and Development of Meat Processing Technique V. Lymphocyte Distribution and Morphological Change in Small Intestine of Pigs after Fed with Fermented Lacquer Tree Extracts

Sang-Hyun Kim\*, Nak-Ju Seoung\*\*, Joong-Choon Park\*\*\*, Chung-Kuk Choi\*\*\*, Young-Min Song\*\*\*\*, Kyu-Woan Cho, Hye-Jin Cha and Yong-Hwan Kim<sup>1</sup>

*College of Veterinary Medicine, Research Institute of Life Science, Institute of animal Medicine, Gyeongsang National University, Jinju 660-701, Korea*

*\*The National Primate Research Center, KRIBB, OChang, Cheongwon, Chungbuk 363-883, Korea*

*\*\*College of Natural Science, Gyeongsang National University, Jinju 660-701, Korea*

*\*\*\*College of Agricultural & Life Science and Reseach Instute of Life Science, Gyeongsang National University, Jinju 660-701, Korea*

*\*\*\*\*Department of Animal Resource & Biotechnology, Jinju National University, Jinju 660-758, Korea*

**Abstract :** For evaluation of immune stimulation effect of lacquer tree extracts, lymphocytes were counted by labeling of FITC-conjugated monoclonal antibody in the pberipheral blood of pigs that fed with a fodder supplemented by lacquer tree extracts. Populations of MHC-II+, CD4+, and CD8+T lymphocytes were increased more than 2% level after 1 week feed supply of the lacquer tree extracts. The increase of those T cells reached at maximum level after 2 weeks in the tested group. B lymppyocytes with surface IgM were increased 5% after 1 week feed supply of the lacquer tree extracts, and their numbers reached maximum after 2 weeks in the tested group. For the assessment of cytotoxicity of the lacquer tree extracts, morphological changes were examined on the epithelial cells of small intestine from pigs fed with a fodder supplemented by 0.1% lacquer tree extracts for 6 weeks (the tested group). Thin-sectioned tissue of small intestine was fixed with glutaraldehyde, then coated with gold particles, and the specimen was examined under scanning electron microscope. The villi on the mucus membrane of jejunum and ileum from the tested pigswere enlarged on the tip and were linked each other.

**Key words :** lacquer tree extracts, lymphocyte differentiation, surface IgM.

### 서 론

한약제의 유효성분은 생체 내에서 상승효과를 나타내어 면역 체계 중 보체계 및 여러 종류의 cytokine을 활성화하고 상용식품 성분과의 상승작용으로 체내의 항상성을 유지할 수

있도록 도와주는 역할을 해 왔다(5,18). 예로부터 옷을 이용한 식품은 상용되어왔으며 동의보감에(5) 의하면 옷은 위장을 따뜻하게 하고, 소염작용을 하며 소화를 촉진하고, 간에서는 어혈을 풀고 소염작용을 하며, 심장에서는 피를 맑게 하고, 폐에서는 살충작용을 하며, 신장에서는 이뇨작용을 하여 각종 질병을 다스린다고 하였다. 최근에는 옷의 항산화성, 항암성, 혈액 순환기계 질병의 예방효과, 항균성 및 면역증강 작용 등이 보고되고 있다(12,13,17,21,24). 그러나 옷에는

<sup>1</sup>Corresponding author.  
E-mail : yho157@nongae.gsnu.ac.kr

urushiol이라는 강한 알레르기 유발 성분이 있어 식품으로 이용하는데 한계가 있다(3,9,23).

돼지의 질병에 의한 경제적인 손실은 총생산액의 20%에 달하는 것으로 추정하고 있으며 돼지의 질병 중에서 가장 큰 피해를 주는 것은 포유자돈에서 발생하는 설사병과 이유 자돈의 부종병 및 성돈의 흉막폐렴 등이다(15,22). 질병에 의한 돼지의 피해를 최소화하기 위해서는 적절한 예방 대책의 수립이 가장 중요하다. 철저한 차단 방역, 소독, 투약 등의 적극적인 대안마련과 더불어 회복 직후에 2차 감염이나 재발을 방지할 수 있는 예방대책도 수립되어야 한다. 현재 배합 사료에 널리 첨가하는 항생제의 경우 광범위하고 다양한 약제 내성균만 생존하게 되는 결과를 초래하여 동물이나 사람에게 차후 더 치명적인 질병에 노출되는 결과를 수반할 수 있다.

본 연구에서는 체지방 및 콜레스테롤이 감소된 다기능성 돈육을 생산하기 위하여 웃의 유독성분인 urushiol을 불활성화시켜 첨가한 사료를 급여한 돼지에서 면역성 증강효과를 검증하고자 말초혈액 림프구 분포를 조사하고 세포특성의 존재 여부를 검사하기 위하여 소장 점막의 형태변화를 검사하였다.

## 재료 및 방법

### 웃 추출액의 제조 및 urushiol의 불활성화

잠옷 겹질 200 kg을 50°C에서 약 12시간 건조시켜 웃 겹질내 수분 함량이 15~8%가 되도록 하였다. 건조 웃 겹질을 진공 함침기에 넣어 충분히 물에 잠길 수 있도록 하고 약 10분간 진공 감압시켜 조직 내 포함하고 있는 공기를 최대한 압출시켰다. Urushiol을 불활성화 하고 항균 작용 등 생리활성을 향상시키기 위하여 금은화, 상백피, 구지뽕, 도인, 포공영 각 6 kg과 수처리제 40 kg 및 물 1600 L를 넣어 100°C에서 3시간 동안 열탕 추출하였다.

### 웃 추출물의 급여에 따른 돼지 림프구의 분화 촉진 효과

#### 1) 시험돈의 사양 및 체형

웃 추출물을 0.1% 첨가한 사료를 10두의 육성돈에 6주간 급여하면서 매주 시험구와 대조구 육성돈의 전대정맥에서 채혈하여 B 및 T 림프구의 분포를 조사하였다.

#### 2) 말초혈액으로부터 단핵구 세포 분리

말초혈액으로부터 단핵구 세포 (peripheral blood leukocyte; PBL)를 분리하기 위하여 전대정맥에서 채혈한 혈액을 acid citrate dextrose (ACD)-ethylenediamine tetraacetic acid (EDTA)가 첨가된 시험관에 혼합하여 잘 섞은 후 Hypaque Ficoll (Histopaque density: 1.086 Sigma, St. Louis, USA)에 중층하고 1,500rpm에서 30분간 원심분리하여 단핵구 세포를 채취하였다. 이를 인산 완충 생리식염수(phosphate buffered saline; PBS, pH 7.2)로 3회 세척한 뒤 RPMI-1640배지 (Gibco BRL, NY, USA)에 부유시킨 후 생존 세포수를 측정하여 최종 농도가  $1 \times 10^7$ 개/ml가 되도록 조절하여 검사에 이용하였다.

### 3) 단핵구 세포 검사용 단클론 항체

돼지의 말초혈액에서 분리한 단핵구 세포의 아군을 분류하기 위하여 Table 1에서와 같은 단클론성 항체 (Sigma, USA)를 구입하여 사용하였다.

### 4) 형광세포 유출장치에 의한 단핵구 세포 아군의 분석

단핵구 세포 아군별 분포율은 flow cytometry에 설치된 CellQuest 프로그램을 이용하여 실시하였다. V-bottomed 96 well-microplate의 한 well당 단클론항체 50  $\mu$ l (15  $\mu$ l/ml)와 혈액에서 분리한  $1 \times 10^7$ /ml의 단핵구 세포 100  $\mu$ l를 첨가하여 4°C에서 30분간 감작시킨 다음, 4°C의 first washing buffer [PBS 450 ml, ACD 50 ml, 20% NaN<sub>3</sub> 35 ml, gamma globulin-free horse serum (GibcoBRL, USA) 10 ml, 250 mM EDTA 20 ml, 0.5% phenol red 1 ml]로 3회 원심 (1,700 rpm, 3분) 세척한 후 상층액을 버리고 밑부분에 모인 단핵구 세포의 pellet을 plate mixer 또는 vortex mixer (Scientific Industries, NY, USA)를 이용하여 부유시켰다.

염색시험에서는 2차 항체로 fluoresceinisothiocyanate (FITC)-conjugated goat anti-mouse IgG+IgM antibody (Caltag, USA)를 200배 희석한 후 부유된 단핵구 세포가 들어있는 각 well에 100  $\mu$ l씩 첨가하였다. 이를 다시 4°C에서 30분간 감작시킨 다음 first washing buffer 성분에서 horse serum만 제거한 4°C의 second washing buffer로 3회 원심세척하고 다음 2% formalin PBS (38% formalin 20 ml, PBS 980 ml) 용액을 well당 200  $\mu$ l되게 가하여 고정 시켰다.

염색이 끝난 세포들은 검사 때까지 4°C 냉암소에 보관하였다. 염색이 완료된 재료는 flow cytometry를 이용하여 총 2,000개 이상의 세포를 검사하여 양성반응 세포수를 측정하였으며 측정과 자료분석은 FACSCalibur 및 CellQuest program (Becton Dickinson, USA)을 이용하여 실시하였다.

### 웃 추출물의 급여에 따른 소장 점막의 형태변화

#### 1) 시험돈의 사양 및 가검물 채취

웃 추출물을 0.1% 첨가한 사료를 10두의 육성돈에 6주간 급여한 시험구와 대조구의 육성돈을 안락사 시키고 부검한 후 소장을 적출하여 사용하였다.

**Table 1.** Monoclonal antibodies used for differentiation of leukocytes

Mab	Molecule (Cell type)
MSA4	Por MHC-II(T cell)
PT90A	Por CD4 (Th cells)
PT81B	Por CD8 (T c/s cells)
Plg45a	sIgM (B cells)
DH59B	Granulocyte + monocyte

\*Mab: Monoclonal antibodies specifically reactive leukocyte differentiation antigen

\*Molecule: porcine leukocyte differentiation molecules

2) 주사현미경적 관찰

부검 시 공장과 회장을 적출하여 냉각된 PBS로 가볍게 세척한 다음 pH 7.4의 2.0% glutaraldehyde (Sorensen, USA)에 침적하여 4°C에서 고정하였다. 다음 pH 7.2의 0.1 M sodium phosphate buffer 용액으로 1시간 간격으로 3회 수세하고 70, 80, 90, 95% ethanol 및 absolute ethanol에서 탈수과정을 거쳐 임계건조기에서 건조시켰다. 건조된 조직편을 양면테이프를 이용하여 블록에 옮기고 ion sputtering coater 내에서 순금으로 100Å 두께로 표면 처리하여 주사전자현미경(JMS 6400, Scanning Microscope, Oxford, USA)로 관찰하였다.

결 과

옷 추출물 급여에 따른 돼지 림프구 분화속진

외래성 항원을 제시하는 MHC class II 분자를 발현하는

림프구의 비율은 옷 추출물 첨가사료를 급여하기 전 돼지의 말초혈액에서는 검사림프구의 11% 수준이었으나 시험 사료 급여 1주일 후 13%로 증가하였으며 2주 후는 22% 수준으로 최고치에 달하였고, 3-4주 후에는 17.5% 수준을 유지하였다 (Fig 1-A,  $p < 0.05$ ). CD4 분자를 발현하는 helper T cell의 비율은 시험사료 급여 전 돼지의 말초 혈액에서는 14% 수준이었으나 급여 일주일 후에 16%, 2주 후 18%였으며, 5주 후에는 20%로 증가하였다 (Fig 1-B,  $p < 0.05$ ). CD8 분자를 발현하는 세포독성 T cell의 수는 시험사료 급여 전 돼지의 말초 혈액에서는 21% 수준이었으나 급여 일주일 후에는 25% 수준, 3주 후에는 33%로 증가하여, 4주 및 5주에도 30% 수준을 유지하였다 (Fig 1-C,  $p < 0.05$ ). 세포의 표면면역 글로블린 M을 발현하는 B 림프구의 수는 시험사료를 급여하기 전 돼지 말초 혈액에서는 13% 수준이었으며, 급여 후 1주일 경과 후에는 19% 수준, 2주 후에는 30% 수준으로

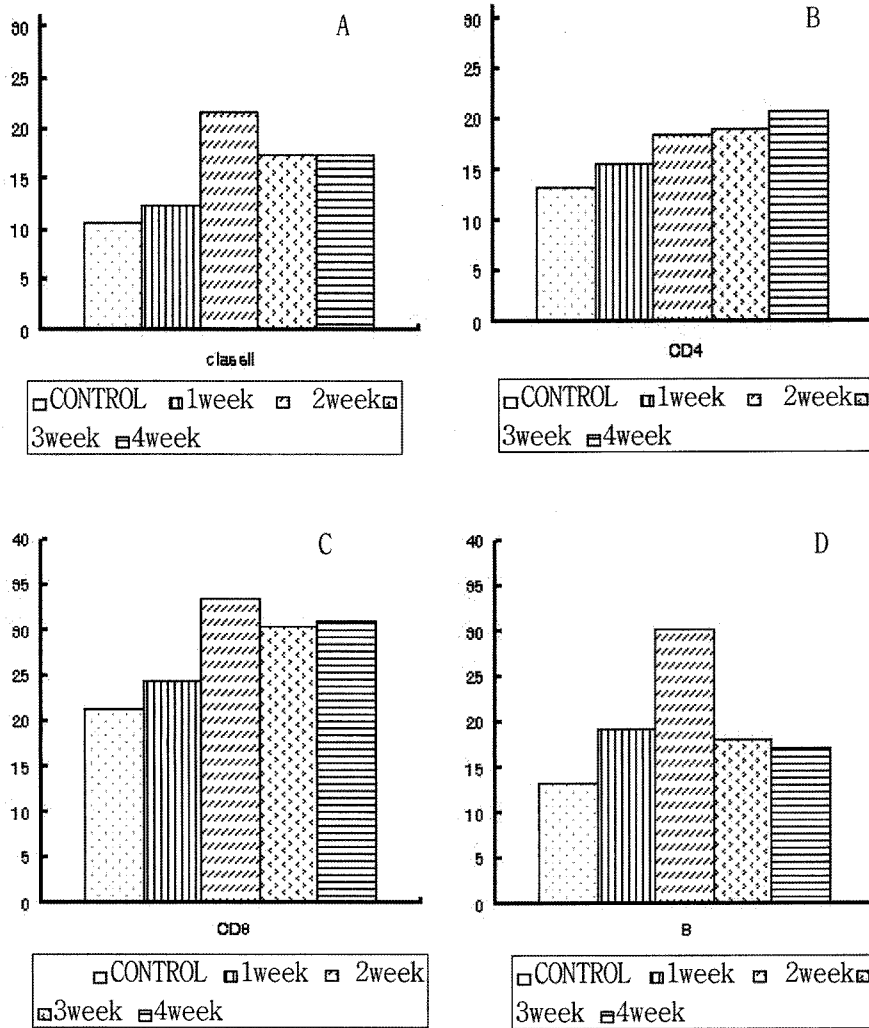



Fig 1. Distribution ratio of T and B lymphocytes in the peripheral blood from the pigs fed with a fodder supplemented with 0.1% fermented lacquer tree extracts during 6 weeks. Values were considered significantly with  $p < 0.05$ . Blood cells were properly labeled and analyzed by flow cytometer per week. (A) T lymphocytes with MHC-II molecules (B) T lymphocytes with CD4 molecules (C) T lymphocytes with CD8 molecules (D) B lymphocytes with surface IgM molecules.



**Fig 2.** Scanning electron microscopic observation on the epithelium of pig small intestine ( $\times 1000$ ). The tips of jejunal and ileal epithelium were enlarged and crossly linked in the tested pig groups. (A) Jejunal epithelium from pigs fed with a control fodder; (B) Jejunal epithelium from pigs fed with a fodder supplemented with 0.1% fermented lacquer tree extracts during 6 weeks; (c) Ileal epithelium from pigs fed with a control fodder; (D) Ileal epithelium from pigs fed with a fodder supplemented with 0.1% fermented lacquer tree extracts during 6 weeks.

최대치에 달하였다. 3주 후에는 23% 수준으로 감소하였고 4주 후에 17% 수준을 유지하였다 (Fig 1-D,  $p < 0.05$ ).

#### 옷 추출물의 급여에 따른 소장 점막의 형태변화

옷 추출물을 6주간 투여한 실험군 및 일반배합사료를 급여한 대조군의 돼지를 안락사 시켜 부검하고 공장 및 회장을 취하여 조직을 고정 및 염색한 다음 주사전자현미경에서 관찰한 결과는 Fig 2와 같다. 대조군 돼지의 공장 점막을 주사전자현미경으로 관찰한 결과 용모가 규칙적이고 일정하게 배열되어 있었으나(Fig 2-A), 옷 추출물을 6주간 투여한 실험군의 공장 점막은 용모의 첨단부가 팽대되고 엉켜 있었다(Fig 2-B). 대조군의 돼지의 회장 점막을 주사전자현미경으로 관찰한 결과, 용모의 첨단부가 타원형으로 안정된 모양이었으나 (Fig 2-C), 옷 추출물을 6주간 투여한 실험군의 회장점막은 용모의 끝 부분이 팽대되고 서로 교차되어 있었다(Fig 2-D).

#### 고 찰

옷(*Rhus verniciflua*)은 옷나무과의 낙엽교목으로 중국과

우리나라 산야에 널리 분포하고 있는 수종으로 예로부터 칠기와 약용으로 이용되어 왔다(5,9). 옷은 위암, 난소암 및 자궁암 등에 특효가 있으며 슬로 손상된 간의 기능을 회복시키며, 정력을 높여주고, 속이 아프거나 쓰릴 때, 신경통의 치료, 몸이 냉한 사람의 체질 개선 등에 민간요법으로 많이 애용되고 있다(8,14,18,19).

그러나 옷의 주성분인 urushiol은 체액 단백질과 결합하여 항원으로 작용함으로써 접촉성 피부염과 같은 allergy 반응을 유발할 수 있으며, 음식물과 같이 흡수된 항원은 혈관으로 이행되어 모세관이 집중되어 있는 간이나 신장이 크게 손상될 수 있다(2,16). 옷에 대한 알레르기 체질인 사람이 옷 즙액이나 옷을 넣어 조리한 식품을 복용하는 것은 매우 위험하다(3,9,13,16).

본 실험에서는 한의 및 민간요법에서 많이 활용되고 있는 옷의 주성분인 urushiol을 불활화시켜 사료에 첨가함으로써 육질개선 및 질병에 대한 저항성이 향상된 돈육을 생산하기 위한 연구의 일부로 첨가사료를 급여한 돼지에서 면역증강 효과를 검정하기 위하여 단핵구 세포 아군의 분포를 조사하고 소장의 형태 변화를 검사하였다. 옷 추출물을 0.1% 첨가

한 사료를 각 10두의 육성돈에 6주간 급여하면서 시험구와 대조구 육성돈의 전대상맥에서 채혈하여 B 및 T 림프구의 분포를 조사하였다. 외래성 항원을 제시하는 MHC class II 분자를 발현하는 림프구, CD4 분자를 발현하는 helper T cell, CD8 분자 발현하는 세포독성 T cell의 수는 1주 후에 2% 이상 증가하기 시작하여 2주 후에 최고 수준에 달하였으며 4주 후까지 유지되어 세포 면역이 증진 또는 조절됨을 알 수 있었다. 표면 IgM을 발현하는 B 림프구도 1주일 이후 5% 이상 증가하는 것으로 보아 체액성 면역력의 증진도 예견할 수 있다. 이러한 결과는 여러 학자들이 옷나무 성분의 면역력, 항암성 및 항상성의 증진을 보고한 결과(4,7,10,16)를 뒷받침 할 수 있는 성적이라 할 수 있다. 그러나 옷 추출물 첨가사료의 급여가 T 및 B 림프구를 증가시키는 정확한 기전에 대해서는 차후 연구가 더 수행되어야 할 것으로 생각된다. 옷 추출액을 6주간 투여한 실험군과 대조군에서 체표 및 다른 장기의 변화는 없었지만 공장과 회장 용모의 첨단부가 약하게 팽대되고 서로 교차되는 미세한 형태 변화를 관찰할 수 있었다. 소장 용모의 형태 변화는 urushiol의 독성이 완전히 제거되지 않아 유발된 알레르기 반응에 의한 모세관의 투과성 증가로 삼출물이 저류되어 용모가 팽대된 결과로 생각된다. Urushiol의 처리 방법 및 투여 용량 등에 대해서는 추후에 더 연구하여야 할 과제로 생각된다.

## 결 론

체지방 및 콜레스테롤이 감소된 다기능성 돈육을 생산하기 위하여 옷의 유독성분인 urushiol을 불활화시켜 첨가한 사료를 급여한 돼지에서 림프구 분화 촉진 효과 및 장관의 형태 변화를 관찰하였다. 말초혈액에서 분리한 림프구에 형광항체를 감작시켜, 림프아구의 분포를 형광세포유출장치를 이용하여 검사한 결과, 시험군에서는 MHC class II, CD4, CD8을 발현하는 T림프구의 비율이 1주일 후부터 증가하기 시작하여 2주 후에는 최대치에 달하였다. s-IgM을 발현하는 B림프구의 비율도 시험군에서는 1주일 후부터 증가하기 시작하여 2주일 후에는 최대치에 달하였다. 옷 발효 첨가물의 급여에 의한 소장의 형태 변화를 주사전자현미경을 통하여 관찰한 결과 시험군에서는 공장과 회장의 첨단부가 약간 증대되고 서로 교차되어 있었다.

## 감사의 글

이 논문은 2001년 농림부 농림 기술 개발 연구비(과제별도 2001131)의 지원에 의하여 수행 되었음. 임파구 세포 아구의 분석을 도와주신 서울대학교 박용호 교수님께 감사 드립니다.

## 참 고 문 헌

1. 김태욱, 한국의 수목(옷나무과), 교학사. 2002: 482-483
2. 농림부 산림청 임업 연구원. 옷나무 urushiol과 Flavonoids

- 의 간독성 및 면역증진과 암세포 증식 및 혈관신생 억제제 개발. 농림부 기술 개발 사업보고서. 2001: 187.
3. 농촌진흥청. 한국산 옷나무 수액의 알레르기 유도 물질의 특성에 관한 연구. 농촌진흥청 시험 보고서. 1990: 33.
4. 나천수, 정남철, 오광인, 옷나무 침액 성분 중 urushiol의 암세포 증식 억제 효과 -in vitro 세포 독성효과. 한국 임학회지. 1988 87(2): 260-264.
5. 신동원, 김남일, 여인석, 한 권으로 읽는 동의보감 (울편), 도서출판 들녘, 1999:956-957
6. 이진만, 이상한, 권상호, 김준한, 이동성, 문철호, 김종국, 2000, 기능성건강식품 제조/실험, 도서출판 동국. 2000: 311-338.
7. 임계택, 심재환. 옷나무 에탄올 추출물의 쥐 뇌세포에 대한 항산화 효과. 한국식품 과학 회지 1997; 29(6): 1248-1252.
8. 임계택, 심재환. 옷나무 추출물의 생리활성에 이용에 대한 연구. 옷나무 추출물의 생리학적 기능. 한국식품 과학회지. 1999; 31(1): 238-242.
9. 정대교, 송홍근. 김훈. 한국산 옷나무 수액의 알레르기 유도물질의 특성에 관한 연구-옷나무 수액의 분취방법. 농사 시험연구 논문집. 1991; 33: 675-679.
10. 조영식. 옷 추출물의 세포독성 및 자궁경부암 유발인자 E6과 E7의 작용에 미치는 효과. 한국식품 과학회지. 2000 32(6): 1389-1393.
11. 최덕진, 운태진, 김태홍. 옷에 의한 전신성 접촉 피부염의 전신광화학 요법, 대한 피부과학회지. 2002; 40(5): 483-487.
12. Cavdan F. Effect of Rhus coriaria(Anacardiaceae) on superoxide scavenging and xanthin oxidase activity. J Enzyme Med Chem. 2003; 18(1): 59-62.
13. Choi C, Han, HJ, Kwon D, Kim J, Cheon DS, Min K, Cho WS, Chung HK, Jung T, Jung K, and Chae, C: Antimicrobial susceptibility of pathogenic Escherichia coli isolates from pig in Korea. J VET Sci 2002 64(1): 71-73.
14. Choi J, Yoon BJ, Han YN, Lee KT, Ha J, Jang HJ, Park HJ. Antirheumatoid arthritis effect of Rhus verniciflua and of the active component, sulfuretin Planta Med. 2003; 69(10): 899-904.
15. Dunne HW and Lenan AD. Disease of Swine. Iowa state univ. 5ed. 1975: 571-554.
16. Hong DH, Han SB, Lee CW, Park SH, Jeon YJ, Kim MJ, Kwak SS, Kim HM Cytotoxicity of urushiol isolated Sap of Korean lacquer(Rhus vernicifera stokes). Arch Pharm RES, 1999 22(6): 638-641.
17. Kim IT, Park YM, Shin KM, Ha J, Choi J, Choi J, Park HJ, Lee C. Anti-inflammatory and anti-nociceptive effects of the extract Kalopanax pitorus, Pueraria thunbergiana and Rhus verniciflua. J Ethnopharmacol, 2004; 94(1): 168-173.
18. Lee JC, Kim J, Jang YS. Ethanol- eluted extract of Rhus verniciflua stroke inhibit growth and induces apoptosis in human lymphoma cell. J Biochem Mol, 2003; 36(4): 337-343.
19. Lee JC, Lee KY, Kim J, Na CS, Jung NC, Chung GH, Jang YS. Extract from Rhus verniciflua stroke is capable of inhibiting the growth of human lymphoma cells. Food Chem Toxicol, 2004; 42(9): 1383-1388.
20. Lim KT. Hu C, Kitts DD. Antioxidant activity of Rhus verniciflua stroke ethanol extract. Food Chem. Toxicol, 2001; 39(3): 229-237.
21. Lim KT, Lee SJ, Hae KS, Lim K. Effect of isolated from Rhus verniciflua stroke TPA induced apoptosis and production cytokines in cultured mouse primary splenocytes. Toxicol

- Lerr, 2003; 145(3): 261-267.
22. Moxley RA. Edema disease. *Vet Clin North Am Food Anim Pract.* 2000 16: 175-185.
23. Oh SH, Haw CR, Lee MH. Clinical and immunological feature of systemic contact dermatitis ingestion of Rhus (Toxicodenaron). *Contact dermatitis*, 2003; 48(5): 251-264.
24. Tangpu, V. and Yadav, A.K. Antidiarrheal activity of Rhus japonica ripen fruit extract in a mice. *Fitoterapia*, 2004 75(1): 39-44.