

전산화단층사진을 이용한 하악골 3차원 영상에서 비대칭진단 계측항목의 재현도에 관한 연구

김고운^a · 김재형^b · 이기현^c · 황현식^d

본 연구는 하악골 3차원 입체영상에서 비대칭계측항목들의 재현도 비교를 통하여 안면비대칭 진단 시 유용한 계측점 설정에 도움이 되고자 시행되었다. 40명의 두경부 전산화단층사진을 이용하여 생성한 3차원 영상에서 하악골 형태를 결정짓는 부위로 하악과두, 하악우각부, 하악정중부를 선택하고 각 부위의 세부위치에 따라, 그리고 측정 시 보는 각도에 따라 구분하여 하악과두의 경우 Cd_{sup_sup} 등 6개, 하악우각부의 경우 Go_{inf_lat} 등 10개, 하악정중부의 경우 Me_{ant} , Me_{inf} 등 총 18개의 계측점을 설정한 후 이를 이용하여 하악골 비대칭 시 좌우 차이를 보일 수 있는 25개의 계측항목을 설정 및 계측한 후 조사자간 및 조사자내의 재현도를 비교 평가하였다. 조사자간 재현도의 경우 25개의 계측항목 중 3개를 제외한 모든 계측항목에서, 조사자내 재현도의 경우 2개 항목을 제외한 모든 계측항목에서 높은 재현도를 보였다. 아울러 본 연구에서 설정한 18개의 계측점 중 Go_{mid_lat} , Go_{mid_obl} 가 포함된 계측항목이 조사자간 및 조사자내 재현도가 떨어지는 경향을 보였다. 이상의 연구 결과 본 연구에서 사용된 18개의 계측점 중 16개의 계측점 (과두를 나타내는 Cd_{sup_sup} , Cd_{lat_ant} , Cd_{lat_lat} , Cd_{post_lat} , Cd_{post_post} , S, 하악우각부를 나타내는 Go_{inf_lat} , Go_{inf_inf} , Go_{lat_ant} , Go_{lat_lat} , Go_{post_lat} , Go_{post_post} , Ag_{lat} , Ag_{inf} , 하악정중부를 나타내는 Me_{ant} , Me_{inf})은 높은 재현도를 보이므로 전산화단층사진을 이용한 하악골 3차원 영상에서 안면비대칭 환자의 진단에 유용하게 사용될 수 있음을 시사하였다. (대치교정지 2008;38(5):314-327)

주요 단어: 안면비대칭, 3차원 영상, 계측점, 재현도

서론

과거의 안면비대칭 환자는 악교정수술을 필요로 할 만큼 심한 악안면기형이 대부분이었으나 최근 경미한 비대칭을 주소로 내원하는 환자가 증가하고 있고,¹ 치료 전에는 느끼지 못하던 비대칭을 교정치료 중이나 후에 인지하게 되어 불만을 표시하는 경우도 늘어나고 있어 비대칭에 대한 세심하고 정확한 평가가 요구되고 있다.^{2,3} 두부방사선규격사진은 1931년 Broadbent⁴에 의해 교정학 분야에 도입된 이

래 두개안면 골격형태의 진단, 성장 및 치료평가 뿐만 아니라 비대칭 평가에도 사용되어져 왔다. 그러나 이는 3차원적인 입체 구조물을 2차원적 평면에 투영하는 것이므로 길이, 각도, 형태의 왜곡현상이 발생하여 정량적인 평가 시 부정확한 결과를 야기할 수 있어 진단과 치료계획 수립 및 평가 시 한계가 있어왔다.⁵⁻⁸

이러한 2차원적 진단자료의 한계를 극복하기 위하여 Broadbent⁴는 orientator를, Vogel⁵은 modified compensator를 이용하여 2차원적 투영 시 나타나는 차등적인 확대를 보상하고자 하였고, Berger⁹는 안면비대칭 진단 시 이하두정부사진의 사용을 주장하는 등 부가적인 상의 분석을 통해 보다 정확한 정보를 얻고자 하였다. 또한 Grayson 등,¹⁰ Baumrind 등,^{11,12} Bookstein 등¹³은 정모와 측모두부방사선사진을 각각 촬영한 후 이를 3차원으로 재구성하여 두개안면 골격의 3차원 형태를 재현하였으며, Kusnoto 등¹⁴은 물방울 수평계를 부착한 특별한 face-bow를 제작하고 이를 이용해 촬영한 정모, 측모, 이

^a대학원생, ^c부교수, 전남대학교 치과대학 교정학교실.

^b조교수, 전남대학교 치과대학 구강내과학교실.

^d교수, 전남대학교 치의학연구소, 2단계 BK21 연구사업단, 치과대학 교정학교실.

교신저자: 황현식.

광주시 동구 학동 8번지 전남대학교 치과대학 교정학교실.

062-220-5486; e-mail, hhwang@chonnam.ac.kr.

원고접수일: 2007년 6월 7일 / 원고최종수정일: 2008년 1월 23일 /

원고채택일: 2008년 1월 26일.

DOI: 10.4041/kjod.2008.38.5.314

하두정부사진을 3차원으로 재구성하는 등 두개안면골격을 3차원적으로 분석, 진단하려는 노력이 계속되어져 왔다. 그러나 이와 같이 2차원 방사선사진을 이용하여 구성된 3차원 이미지는 각각의 방사선사진 촬영 시 동일한 두부위치의 재현이 어렵고,^{4,10,15} sella 등과 같이 측모방사선사진에서는 인지가 되나 정모방사선사진에서는 인지하기 힘든 계측점들이 있는 한편, 볼록한 곡면 위의 한 점인 gonion이나 menton 등은 측모방사선사진과 정모방사선사진에서 서로 다르게 인지될 수 있어 동일한 계측점이 각각의 사진에서 다른 위치에 설정될 수 있는 문제를 내포할 수 있다.^{10,13} 아울러 이와 같이 2차원 규격사진을 3차원으로 합성한 이미지는 그물구조¹⁰라는 문제 때문에 두개안면 형태의 개괄적 관찰이 불가능하고 실제 두개골을 보는 듯한 상을 구성할 수 없는 한계를 지니고 있다.

최근 컴퓨터 기술의 발달로 3차원 영상 프로그램이 개발되어 전산화단층촬영(CT)을 이용하여 컴퓨터 상에서 3차원 입체영상을 재구성하는 방법이 시도되고 있다.¹⁶⁻²⁸ 3차원 CT 영상에서는 두개안면부의 입체적인 영상을 구성할 수 있어 개괄적인 관찰이 가능할 뿐만 아니라,^{29,30} 컴퓨터 상에서 직접 축을 조정하여 원하는 각도로 회전시켜 관찰할 수 있으며^{16,24,25} 상악이나 하악 등 원하는 구조물을 따로 분리하여 관찰할 수도 있고,^{24,31} 이러한 입체영상에서 계측점을 3차원 좌표계에 나타내어 평면 또는 계측점 간의 거리 및 각도를 측정할 수 있는 등^{15,26,32} 많은 장점이 있다. 현재 3차원 영상을 이용하여 환자의 두개골 모형을 제작하고 이를 악교정수술의 치료 계획 수립과 모의수술에 사용함으로써 치료결과 예측에 큰 도움을 얻고 있으며,^{19,20,25,26,33,34} simulation을 통해 치료 전후를 분석하는 등^{33,34} 교정학의 여러 분야에서 3차원 CT 영상의 활용이 시도되고 있다.

특히 안면비대칭의 경우 2차원적인 진단자료로 그 양상을 정확히 파악할 수 없으므로 3차원 입체영상을 이용한 진단이 반드시 필요한 바²⁰ 안면비대칭 환자의 3차원 CT 영상을 채득한 후 이를 임상에 적용시키는 시도가 보고되고 있으나,^{22,23} 이들 연구는 안면비대칭의 양상을 개괄적으로 파악하는 정도에 그치고 있다. 또한 안면비대칭의 객관적이고 정량적인 분석 및 평가를 위해서는 비대칭을 나타낼 수 있는 주요부위의 계측점 설정과 이를 이용한 계측항목의 설정, 나아가 계측 기준치가 필요하나 이에 대한 체계적인 연구는 전무한 실정이다.

이에 본 연구는 3차원 CT 영상을 이용하여 하악

골의 형태를 결정짓는 부위로 하악과두, 하악우각부, 하악정중부를 선택하고 각 부위의 세부위치에 따라, 그리고 측정 시 보는 각도에 따라 여러 가지 계측점을 설정하고 이를 이용한 계측항목의 재현도를 비교 평가하여 안면비대칭 환자 진단 시 유용한 계측점 및 계측항목 설정에 도움이 되고자 시행되었다.

연구방법

연구대상

뚜렷한 안면비대칭을 보이지 않으며 상하악 중심선의 차이가 2 mm 이하, Angle씨 I급 견치 및 구치 관계를 갖고 치아의 배열이 가지런한 성인 정상교합자 40명(남자 20명, 여자 20명)을 본 연구의 대상으로 하였다. 본 연구에 사용된 대상자의 평균연령은 25세 3개월이었다.

연구방법

전산화단층사진 촬영

연구대상자를 Frankfort 수평면이 바닥에 수직이 되도록 전산화단층사진 촬영장치(Light Speed QX/i, GE Medical Systems, Milwaukee, USA)에 위치시키고 치열의 정중선이 촬영장치의 장축과 일치되게 한 후, gantry 각도는 0°, scanning matrix size는 512 × 512 pixels, 120 kV, 200 mA 조건하에 2.5 mm thickness, slice pitch 3, scanning time 0.8초로 두개안면부 촬영을 시행하였고, 1.0 mm의 slice thickness로 Digital Imaging & Communication in Medicine (DICOM) 영상정보를 구성하였다.

3차원 CT 영상 제작

전산화단층사진 촬영으로 얻은 DICOM 영상정보를 개인용 컴퓨터로 옮긴 후 3차원 영상 프로그램(V-worksTM, Cybermed Inc., Seoul, Korea)을 사용하여 경조직의 3차원 입체영상을 제작하였다 (Fig 1). 차후 일부 계측항목의 계측 시 기준평면으로 사용하기 위하여 좌우측 porion과 우측 orbitale의 세 점을 이용하여 수평기준평면(Frankfort horizontal plane, FH plane)을, 그리고 수평 기준평면에 수직이면서 crista galli와 opisthion을 지나는 수직기준평면(midsagittal reference plane, MSR plane)을 설정하여 컴퓨터에 저장하였다. 또한 하악골의 계측점을 정확하

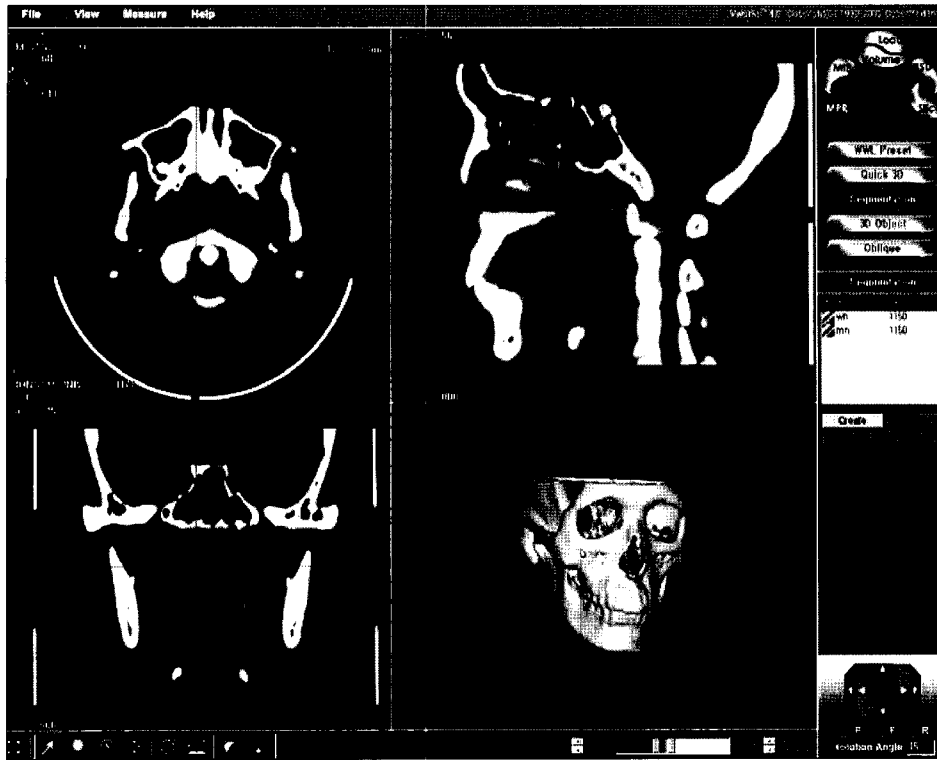

Fig 1. Three-dimensional image was constructed using V-works™ program.

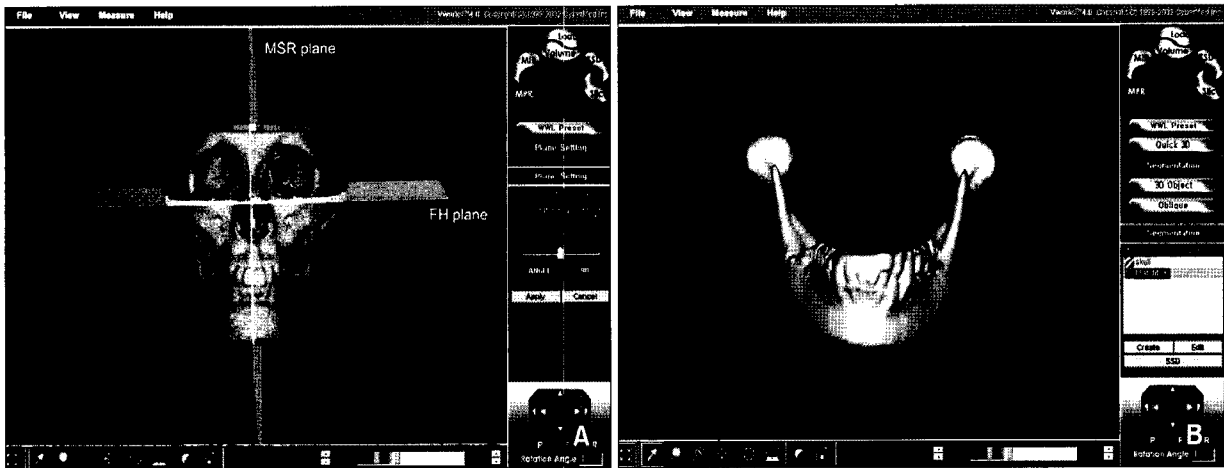

Fig 2. A, Construction of three-dimensional reference planes for measuring frontal and lateral ramal inclination (MSR plane; midsagittal plane, FH plane; Frankfort horizontal plane). B, The SOD file of the mandible was made in order to observe the mandible only.

게 설정할 수 있도록 하악골만 따로 분리하여 SOD (selection of demand) 화일을 제작하였다 (Fig 2).

계측점 설정 및 계측

① 계측점 설정

하악골의 형태를 결정짓는 부위로 하악과두, 하

악우각부, 하악정중부를 선택하고 각 부위의 세부 위치에 따라, 그리고 측정 시 보는 각도에 따라 구분하여 총 18개의 계측점을 다음과 같이 설정하였다.

하악과두의 경우에는 세부위치에 따라 최상방점, 최후방점, 최측방점, sigmoid notch로 구분한 후, 이

를 정면, 측면, 후면, 상면, 하면 등 계측 시 바라보는 각도에 따라 상면에서 본 과두의 최상방점(Cd_{sup_sup})과 측면에서 본 최후방점(Cd_{post_lat}), 후면에서 본 최후방점(Cd_{post_post}), 정면에서 본 최측방점(Cd_{lat_ant}), 측면에서 본 최측방점(Cd_{lat_lat}), 그리고 측

면에서 본 sigmoid notch로 세분화하여 6개의 계측점을 설정하였다. 하악우각부의 gonion은 측모두부 방사선규격사진에서 사용 시 하악평면과 하악지 평면의 교점^{35,36} 또는 이것이 이루는 각을 이등분하여 정하고 있으나,³⁷ 3차원 입체영상 위의 해부학적인

Table 1. Description of three-dimensional landmarks constructed in this study

Landmarks	Abbreviation	Description
Condyle area		
Condylion superius	Cd _{sup_sup}	The most superior point of the condyle head on superior view
Condylion posterius	Cd _{post_lat}	The most posterior point of the condyle head on lateral view
	Cd _{post_post}	The most posterior point of the condyle head on posterior view
Condylion lateralis	Cd _{lat_ant}	The most lateral point of the condyle head on anterior view
	Cd _{lat_lat}	The most lateral point of the condyle head on lateral view
Sigmoid notch	S	The most inferior point of sigmoid notch
Gonion area		
Gonion inferius	Go _{inf_lat}	The most inferior point of curvature along angle of mandible on lateral view
	Go _{inf_inf}	The most inferior point of curvature along angle of mandible on inferior view
Gonion midpoint	Go _{mid_lat}	The midpoint of curvature along angle of mandible on lateral view
	Go _{mid_obl}	The midpoint of curvature along angle of mandible on postero-lateral view
Gonion posterius	Go _{post_lat}	The most posterior point of curvature along angle of mandible on lateral view
	Go _{post_post}	The most posterior point of curvature along angle of mandible on posterior view
Gonion lateralis	Go _{lat_ant}	The most lateral point of the gonion area on anterior view
	Go _{lat_lat}	The most lateral point of the gonion area on lateral view
Antegonion	Ag _{lat}	The most superior point of antegonial notch of mandible on lateral view
	Ag _{inf}	The most superior point of antegonial notch of mandible on inferior view
Menton area		
Menton	Me _{ant}	The most inferior point on symphyseal outline on anterior view
	Me _{inf}	The most inferior point on symphyseal outline on inferior view

계측점을 설정하기 위하여 하악우각부의 만곡부위를 세부위치에 따라 최하방점, 중간점, 최후방점으로 구분하였다. 그리고 측면과 하면에서 보았을 때 gonion 부위의 최하방점(Go_{inf_lat} , Go_{inf_inf}), 측면과 후측면에서 보았을 때 만곡의 중간점(Go_{mid_lat} , Go_{mid_obl}), 측면과 후면에서 보았을 때 만곡의 최후방점(Go_{post_lat} , Go_{post_post}), 정면과 측면에서 보았을 때 최외각점(Go_{lat_ant} , Go_{lat_lat}), 측면과 하면에서 보았을 때 antegonion notch의 최상방점(Ag_{ant} , Ag_{inf}) 등 10개의 계측점으로 세분화하였다. 하악정중부의 menton³⁸은 정면과 하면에서 보았을 때 각각 하악 symphysis의 최하방점(Me_{ant} , Me_{inf})으로 구분하여 총 18개의 계측점을 설정하였다 (Table 1, Fig 3).

② 계측항목의 설정 및 계측

안면비대칭 시 좌우 차이를 보일 수 있는 하악골 계측항목으로 ramus length, mandibular body length, condylar neck length, frontal ramal inclination, lateral ramal inclination 등의 계측항목을 설정한 후 각 항목을 다음과 같이 분류하였다. Ramus length는 하악과두의 최상방점(Cd_{sup})에서 하악우각부의 최하방점

(Go_{inf}), 중간점(Go_{mid}), 최후방점(Go_{post}), 또는 antegonial notch의 최상방점(Ag)까지의 거리로, mandibular body length는 하악정중부의 최하방점(Me)에서 하악우각부의 최하방점(Go_{inf}), 중간점(Go_{mid}), 또는 최후방점(Go_{post})까지의 거리로, condylar neck length는 하악과두의 최상방점(Cd_{sup})에서 sigmoid notch의 최하방점(S)까지의 거리로 각각 설정하였다. Frontal ramal inclination은 하악과두의 최측방점(Cd_{lat})과 하악우각부의 최측방점(Go_{lat})을 연결한 하악상행지의 외측연과 수직기준평면(MSR plane)이 이루는 각도로, lateral ramal inclination은 하악과두의 최후방점(Cd_{post})과 하악우각부의 최후방점(Go_{post})을 연결한 하악상행지의 후연과 수평기준평면(FH plane)이 이루는 각도로 각각 설정하였다.

이를 컴퓨터 모니터 상에서 계측점들이 잘 보이도록 각도를 조절하여 ramus length는 측면, 사면, 후면, 또는 하면에서 바라본 3차원 입체영상에서 $Cd_{sup_sup} - Go_{inf_lat}$, $Cd_{sup_sup} - Go_{inf_inf}$, $Cd_{sup_sup} - Go_{mid_lat}$, $Cd_{sup_sup} - Go_{mid_obl}$, $Cd_{sup_sup} - Go_{post_lat}$, $Cd_{sup_sup} - Go_{post_post}$, $Cd_{sup_sup} - Ag_{lat}$, $Cd_{sup_sup} - Ag_{inf}$ 의 8개 항목으로 다시 세분화하여 계측하였다. Mandibular body

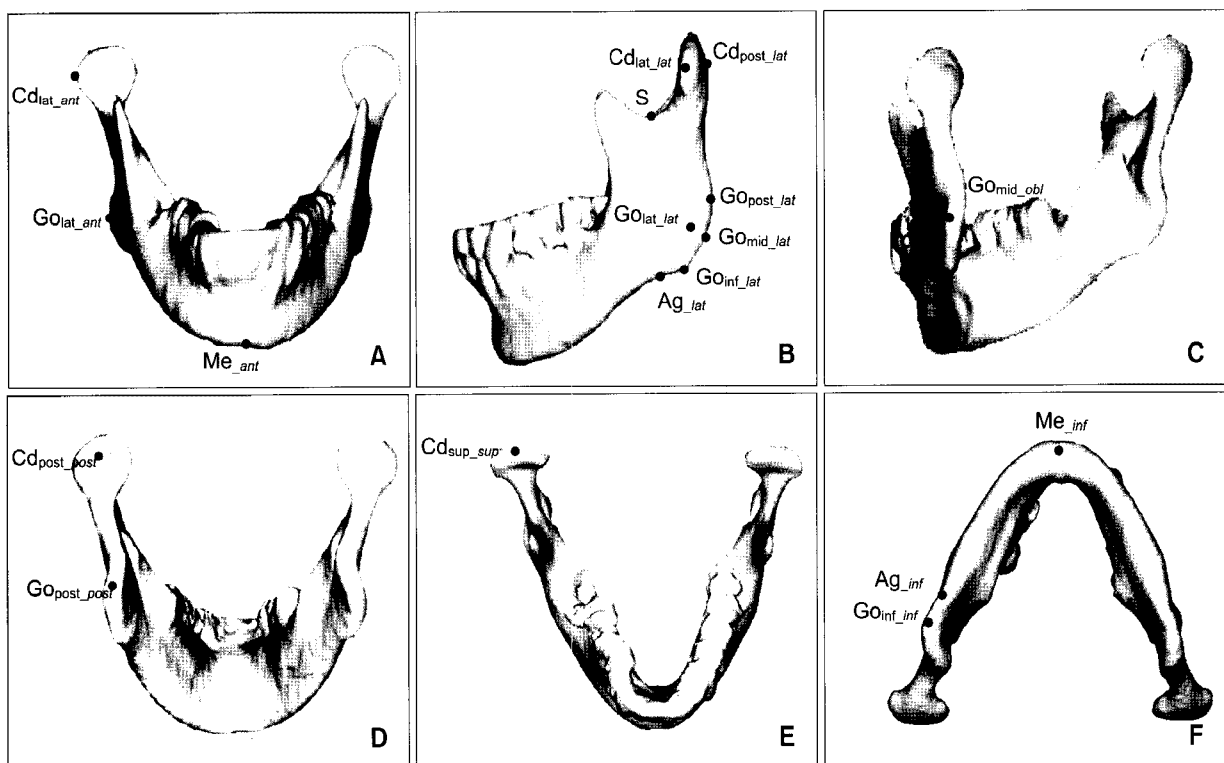


Fig 3. Three-dimensional landmarks constructed. A, Anterior view; B, lateral view; C, postero-lateral view; D, posterior view; E, superior view; F, inferior view. The landmarks are described in Table 1.

length는 정면, 측면, 사면, 후면, 또는 하면 등에서 바라본 3차원 입체영상에서 $GO_{inf_lat} - Me_{ant}$, $GO_{inf_lat} - Me_{inf}$, $GO_{inf_inf} - Me_{ant}$, $GO_{inf_inf} - Me_{inf}$, $GO_{post_lat} - Me_{ant}$, $GO_{mid_lat} - Me_{ant}$, $GO_{mid_lat} - Me_{inf}$, $GO_{mid_obl} - Me_{ant}$, $GO_{mid_obl} - Me_{inf}$, $GO_{post_lat} - Me_{inf}$, $GO_{post_post} - Me_{ant}$, $GO_{post_post} - Me_{inf}$ 의 12개 항목으로 세분화하여 계측하였다. Condylar neck length는 $Cd_{sup_sup} - S$ 로 설정하여 측면에서 바라본 3차원 입체영상에서 계측하였다. Frontal ramal inclination은 정면과 측면으로 구분하여 $Cd_{lat_ant} - GO_{lat_ant}$ to MSR plane, $Cd_{lat_lat} - GO_{lat_lat}$ to MSR plane의 2개 항목으로, lateral ramal inclination은 측면과 후면으로 구분하여 $Cd_{post_lat} - GO_{post_lat}$ to FH plane, $Cd_{post_post} - GO_{post_post}$ to FH plane의 2개 항목으로 각각 세분화하여 계측하였다 (Table 2).

조사자간 재현도를 알아보기 위해 4명의 조사자로 하여금 계측을 시행하게 하였는데 이 중 2명은 3차원 영상 프로그램으로 30증례 이상의 하악골 입체영상을 다룬 경험자(조사자 A, B)로 하였으며, 나머지 2명은 3차원 입체 영상 프로그램을 사용한 경험이 없는 무경험자(조사자 C, D)로 하였다. 아울러 계측시기에 따른 재현도를 알아보기 위해 3차원 입체영상 프로그램 유경험자 중 한 명의 경우 2주 후에 재측정을 하게 하였다. 거리계측항목인 ramus length, mandibular body length, condylar neck length의 경우 0.01 mm 단위로, 각도계측항목인 frontal ramal inclination, lateral ramal inclination의 경우 0.01° 단위로 컴퓨터 프로그램에 있는 3-D measure 기능을 이용하여 측정하였다.

통계처리

SPSS 통계 프로그램을 이용하여 본 연구에서 설정한 계측항목의 평균 및 표준편차를 조사자별로 산출하였으며, 조사자간의 재현도를 비교하기 위하여 분산분석과 급내상관(intraclass correlation) 분석을 시행하여 유의차를 검정하였다. 아울러 3차원 입체영상 프로그램 사용 경험이 있는 조사자와 경험이 없는 조사자간의 차이를 알아보기 위하여 Tukey grouping으로 사후 검정을 시행하였다. 또한 조사자내 재현도를 알아보기 위하여 한 명의 조사자가 측정 한 1회와 2회 계측치 사이의 차이를 paired t-test로 비교하는 한편 Pearson 상관분석과 reliability coefficient 분석을 통하여 상관성을 평가하였다.

연구성적

계측항목의 조사자간 재현도

본 연구에서 사용된 계측항목의 계측자간 재현도를 알아보기 위하여 4명의 조사자들의 계측치간에 분산분석과 급내상관분석을 시행한 결과, ramus

Table 2. Linear and angular measurements constructed

Variables	Measurements
Ramus length (mm)	$Cd_{sup_sup} - GO_{inf_lat}$ $Cd_{sup_sup} - GO_{inf_inf}$ $Cd_{sup_sup} - GO_{mid_lat}$ $Cd_{sup_sup} - GO_{mid_obl}$ $Cd_{sup_sup} - GO_{post_lat}$ $Cd_{sup_sup} - GO_{post_post}$ $Cd_{sup_sup} - Ag_{lat}$ $Cd_{sup_sup} - Ag_{inf}$
Mandibular body length (mm)	$GO_{inf_lat} - Me_{ant}$ $GO_{inf_lat} - Me_{inf}$ $GO_{inf_inf} - Me_{ant}$ $GO_{inf_inf} - Me_{inf}$ $GO_{mid_lat} - Me_{ant}$ $GO_{mid_lat} - Me_{inf}$ $GO_{mid_obl} - Me_{ant}$ $GO_{mid_obl} - Me_{inf}$ $GO_{post_lat} - Me_{ant}$ $GO_{post_lat} - Me_{inf}$ $GO_{post_post} - Me_{ant}$ $GO_{post_post} - Me_{inf}$
Condylar neck length (mm)	$Cd_{sup_sup} - S$
Frontal ramal inclination (deg)	$Cd_{lat_ant} - GO_{lat_ant}$ to MSR plane $Cd_{lat_lat} - GO_{lat_lat}$ to MSR plane
Lateral ramal inclination (deg)	$Cd_{post_lat} - GO_{post_lat}$ to FH plane $Cd_{post_post} - GO_{post_post}$ to FH plane

length의 $Cd_{sup_sup} - Go_{mid_obl}$ 와, mandibular body length의 $Go_{mid_obl} - Me_{ant}$, $Go_{mid_obl} - Me_{inf}$, 3개를 제외한 모든 측정항목에서 조사자간의 차이는 없는 것으로 나타났으며, 모든 항목에서 0.8 이상의 높은 재현성을 보였다 (Table 3).

3차원 영상 계측 경험 유무에 따른 차이

3차원 영상 계측 경험 유무가 재현도에 미치는 영향을 알아보기 위하여 조사자간 유의한 차이를 보이는 3개의 항목에 대하여 사후분석을 시행한 결과, ramus length를 나타내는 $Cd_{sup_sup} - Go_{mid_obl}$ 의 경

Table 3. Results of ANOVA test and intraclass correlation coefficient showing inter-examiner reproducibility of measurements (n = 40)

Measurements	A	B	C	D	ANOVA (p value)	ICC
	Mean ± SD	Mean ± SD	Mean ± SD	Mean ± SD		
Ramus length (mm)						
$Cd_{sup_sup} - Go_{inf_lat}$	71.18 ± 6.49	71.68 ± 6.69	71.69 ± 6.59	71.69 ± 6.36	NS	0.967
$Cd_{sup_sup} - Go_{inf_inf}$	71.93 ± 6.36	71.65 ± 6.69	71.79 ± 6.62	72.39 ± 6.28	NS	0.969
$Cd_{sup_sup} - Go_{mid_lat}$	63.79 ± 5.69	63.24 ± 6.23	64.77 ± 6.46	65.56 ± 6.12	NS	0.909
$Cd_{sup_sup} - Go_{mid_obl}$	62.71 ± 5.47	63.30 ± 6.26	64.70 ± 6.45	66.54 ± 5.77	0.015	0.824
$Cd_{sup_sup} - Go_{post_lat}$	54.00 ± 4.94	52.79 ± 5.77	54.62 ± 5.68	52.28 ± 4.18	NS	0.867
$Cd_{sup_sup} - Go_{post_post}$	53.30 ± 4.81	52.67 ± 5.56	54.64 ± 5.91	52.21 ± 4.41	NS	0.862
$Cd_{sup_sup} - Ag_{lat}$	75.42 ± 6.00	75.23 ± 6.29	74.83 ± 5.91	75.37 ± 5.80	NS	0.908
$Cd_{sup_sup} - Ag_{inf}$	76.13 ± 6.06	75.30 ± 6.33	75.05 ± 5.90	76.32 ± 5.76	NS	0.907
Mandibular body length (mm)						
$Go_{inf_lat} - Me_{ant}$	81.69 ± 4.86	81.14 ± 5.30	81.29 ± 4.41	80.90 ± 4.88	NS	0.887
$Go_{inf_lat} - Me_{inf}$	80.19 ± 5.23	81.12 ± 5.35	81.29 ± 4.68	80.76 ± 5.30	NS	0.873
$Go_{inf_inf} - Me_{ant}$	81.21 ± 5.01	81.17 ± 5.57	81.22 ± 4.59	80.91 ± 5.11	NS	0.881
$Go_{inf_inf} - Me_{inf}$	79.86 ± 5.52	81.08 ± 5.56	80.77 ± 4.78	80.03 ± 5.59	NS	0.871
$Go_{mid_lat} - Me_{ant}$	90.33 ± 5.87	91.69 ± 5.64	89.27 ± 5.51	89.15 ± 5.79	NS	0.884
$Go_{mid_lat} - Me_{inf}$	89.01 ± 6.36	91.30 ± 5.93	88.83 ± 5.86	89.32 ± 6.00	NS	0.888
$Go_{mid_obl} - Me_{ant}$	90.06 ± 6.18	91.66 ± 5.76	88.99 ± 5.87	88.31 ± 6.10	0.040	0.860
$Go_{mid_obl} - Me_{inf}$	88.80 ± 6.57	91.26 ± 5.76	88.38 ± 6.06	88.50 ± 6.35	0.048	0.868
$Go_{post_lat} - Me_{ant}$	96.21 ± 5.85	97.46 ± 5.79	95.62 ± 5.90	95.86 ± 6.81	NS	0.928
$Go_{post_lat} - Me_{inf}$	94.95 ± 6.28	97.35 ± 5.91	95.41 ± 6.01	96.31 ± 6.73	NS	0.921
$Go_{post_post} - Me_{ant}$	95.66 ± 6.09	97.40 ± 5.92	95.44 ± 5.89	96.12 ± 6.63	NS	0.925
$Go_{post_post} - Me_{inf}$	94.51 ± 6.46	97.06 ± 5.96	94.93 ± 6.06	96.29 ± 6.70	NS	0.906
Condylar neck length (mm)						
$Cd_{sup_sup} - S$	27.64 ± 3.27	28.08 ± 3.50	28.38 ± 5.74	28.52 ± 3.40	NS	0.865
Frontal ramal inclination (°)						
$Cd_{lat_ant} - Go_{lat_ant}$ to MSR plane	12.92 ± 2.79	12.87 ± 2.82	12.70 ± 2.80	12.92 ± 2.67	NS	0.859
$Cd_{lat_lat} - Go_{lat_lat}$ to MSR plane	13.07 ± 2.81	12.95 ± 2.88	13.09 ± 2.82	12.94 ± 2.74	NS	0.844
Lateral ramal inclination (°)						
$Cd_{post_lat} - Go_{post_lat}$ to FH plane	80.82 ± 3.17	80.83 ± 2.73	80.79 ± 3.05	81.03 ± 2.76	NS	0.831
$Cd_{post_post} - Go_{post_post}$ to FH plane	80.12 ± 3.07	80.42 ± 2.92	80.37 ± 3.12	80.54 ± 2.81	NS	0.881

NS, not significant; ICC, intraclass correlation coefficient; excellent > 0.800.

Table 4. Post-hoc comparison by Tukey grouping in the measurements showing significant difference between examiners

Measurements	Mean ± SD				p value
Ramus length					
Cd _{sup_sup} - Go _{mid_obl}	A	B	C	D	0.015
	62.71 ± 5.71	63.3 ± 6.26	64.7 ± 6.45	66.54 ± 5.77	
Mandibular body length					
Go _{mid_obl} - Me _{ant}	D	C	A	B	0.040
	88.31 ± 6.10	88.99 ± 5.87	90.06 ± 6.18	91.66 ± 5.76	
Go _{mid_obl} - Me _{inf}	C	D	A	B	0.048
	88.38 ± 6.06	88.5 ± 6.35	88.8 ± 6.57	91.26 ± 5.76	

Groups connected by horizontal bars were not significantly different.

우 계측 경험이 있는 자가 작게 측정 한 반면, mandibular body length를 나타내는 Go_{mid_obl} - Me_{ant}와 Go_{mid_obl} - Me_{inf}의 경우 계측 경험이 없는 자가 경험이 있는 자에 비하여 작게 측정하는 경향을 보였다. 특히 Go_{mid_obl} - Me_{ant}의 경우 유경험자(A, B)와 무경험자(C, D)간의 뚜렷한 차이를 보였다 (Table 4).

계측항목의 계측시기에 따른 재현도

계측시기에 따른 계측치의 재현도를 알아보기 위하여 한 조사자(A)에서 1회와 2회의 측정치간에 t-test를 시행한 결과, ramus length의 Cd_{sup_sup} - Go_{mid_obl}와, mandibular body length의 Go_{mid_obl} - Me_{inf} 등 두 항목을 제외한 모든 계측항목에서 통계적 유의차를 보이지 않았다 (Table 5). 또한 피어슨 상관분석 및 reliability 상관분석 모든 항목에서 0.9 이상의 높은 상관관계를 나타내어 조사자내 재현도는 매우 높은 것으로 나타났다 (Table 6).

고찰

두개안면정중선을 기준으로 상악 또는 하악의 중심이 좌측 또는 우측으로 편위되었거나 안면고경 또는 폭경의 좌우 차이가 있는 경우 이를 안면비대칭으로 규정하고 있다.³⁹ 이러한 안면비대칭 환자의 진단을 위해서 현재까지 임상에서는 정모두부방사선규격사진 등 2차원적인 사진이 주로 사용되어왔으나, 이는 3차원적 두개안면구조를 2차원으로 투영하는 것이므로 상의 확대 및 왜곡으로 인해 형태

나 크기의 정량적 평가 시 부적절한 결과를 야기할 수 있다. 이러한 문제점을 극복하고 보다 정확한 안면비대칭의 평가를 위해서 최근에는 3차원 CT 영상을 이용하여 입체 영상을 제작하고 이를 활용하는 방법들이 시도되고 있다.^{16,34} 본 연구는 이러한 3차원 CT 영상에서 안면비대칭 시 좌우 차이를 보일 수 있는 계측점을 설정하고, 이를 이용한 계측항목의 재현도를 비교 평가하여 안면비대칭 환자의 진단 시 유용한 계측점 및 계측항목 설정에 도움이 되고자 시행되었다.

본 연구에서는 하악골의 형태를 결정짓는 부위로 하악과두, 우각부, 정중부를 선택하고 각 부위의 세부위치에 따라, 그리고 측정 시 보는 각도에 따라 구분하여 총 18개의 계측점을 설정하였다. 동일한 계측점이라도 예를 들어 같은 gonion이라 할지라도, gonion 부위의 최하방점, 중간점, 최후방점 등 위치에 따라 계측점을 설정할 때 재현도가 달라질 수 있는데, 실제 임상에서 계측항목 설정 시 gonion 부위의 특정위치가 중요할 수 있지만 임상적으로 큰 차이가 없는 경우라면 재현도가 높은 점을 사용하는 것이 타당하리라 생각되어 본 연구에서는 같은 해부학적 계측점이라 할지라도 필요에 따라 세부위치를 구분하여 계측점을 설정하고 계측항목 비교를 시도하였다.

또한 2차원적인 측도 및 정모방사선사진에서는 보는 각도가 정해져 있는 반면, 3차원 입체영상에서는 측정 시 보는 각도에 따라 재현도가 달라질 수 있을 것으로 판단되었다. 예를 들어 gonion의 최후방점을 측면에서 설정하였을 때의 재현도와 입체영

Table 5. Results of t-test showing intra-examiner reproducibility of measurements (n = 40)

Measurements	1st measure	2nd measure	Significance
	Mean ± SD	Mean ± SD	
Ramus length (mm)			
Cd _{sup_sup} - Go _{inf_lat}	71.18 ± 6.49	71.20 ± 6.49	NS
Cd _{sup_sup} - Go _{inf_irf}	71.99 ± 6.36	71.68 ± 6.43	NS
Cd _{sup_sup} - Go _{mid_lat}	63.79 ± 5.69	64.22 ± 5.57	NS
Cd _{sup_sup} - Go _{mid_obl}	62.71 ± 5.47	63.53 ± 5.80	0.036
Cd _{sup_sup} - Go _{post_lat}	54.00 ± 4.94	54.27 ± 4.33	NS
Cd _{sup_sup} - Go _{post_post}	53.30 ± 4.81	53.66 ± 4.52	NS
Cd _{sup_sup} - Ag _{lat}	75.42 ± 6.00	75.31 ± 6.26	NS
Cd _{sup_sup} - Ag _{irf}	76.13 ± 6.06	76.00 ± 6.18	NS
Mandibular body length (mm)			
Go _{inf_lat} - Me _{ant}	81.69 ± 4.86	81.71 ± 4.65	NS
Go _{inf_lat} - Me _{irf}	80.19 ± 5.23	80.45 ± 4.82	NS
Go _{inf_irf} - Me _{ant}	81.21 ± 5.01	81.17 ± 4.69	NS
Go _{inf_irf} - Me _{irf}	79.86 ± 5.52	79.76 ± 5.01	NS
Go _{mid_lat} - Me _{ant}	90.33 ± 5.87	90.57 ± 6.06	NS
Go _{mid_lat} - Me _{irf}	89.01 ± 6.36	89.27 ± 6.24	0.035
Go _{mid_obl} - Me _{ant}	90.06 ± 6.11	90.58 ± 6.15	NS
Go _{mid_obl} - Me _{irf}	88.80 ± 6.57	89.08 ± 6.71	NS
Go _{post_lat} - Me _{ant}	96.21 ± 5.85	95.78 ± 6.21	NS
Go _{post_lat} - Me _{irf}	94.95 ± 6.28	94.85 ± 6.28	NS
Go _{post_post} - Me _{ant}	95.66 ± 6.09	95.63 ± 6.17	NS
Go _{post_post} - Me _{irf}	94.51 ± 6.46	94.52 ± 6.41	NS
Condylar neck length (mm)			
Cd _{sup_sup} - S	27.64 ± 3.27	27.69 ± 3.00	NS
Frontal ramal inclination (°)			
Cd _{lat_ant} - Go _{lat_ant} to MSR plane	12.92 ± 2.79	12.90 ± 2.80	NS
Cd _{lat_lat} - Go _{lat_lat} to MSR plane	13.07 ± 2.81	13.09 ± 2.82	NS
Lateral ramal inclination (°)			
Cd _{post_lat} - Go _{post_lat} to FH plane	80.82 ± 3.17	80.79 ± 3.05	NS
Cd _{post_post} - Go _{post_post} to FH plane	80.12 ± 3.07	80.39 ± 3.12	NS

NS, not significant.

상을 회전시켜서 후방부가 잘 보이도록 한 후 설정하였을 때의 재현도가 다를 수 있으므로 재현도가 높은 계측점을 선정할 수 있는 가이드라인을 만들기 위해 필요에 따라 보는 각도를 다양하게 하여 계측점 및 계측항목을 설정하고 이의 재현도를 비교하였다. 아울러 계측점 기술 시에는 계측점의 약어

뒤에 세부위치와 측정 시 보는 각도를 아래첨자 및 이탤릭체 아래첨자로 각각 추가하여 표현하였다. 즉 하악과두의 최후방점을 측방에서 설정한 계측점은 Cd_{post_lat}로 기술하였다.

본 연구에서는 3차원 CT 영상에서 비대칭을 나타내는 계측점 및 계측항목의 재현도를 알아보기

Table 6. Pearson correlation coefficient and reliability coefficient between first and second measurements showing intra-examiner reproducibility

Measurements	Pearson correlation coefficient	Reliability coefficient
Ramus length		
Cd _{sup_sup} - Go _{inf_lat}	0.992	0.992
Cd _{sup_sup} - Go _{inf_irf}	0.992	0.991
Cd _{sup_sup} - Go _{mid_lat}	0.965	0.963
Cd _{sup_sup} - Go _{mid_obl}	0.911	0.901
Cd _{sup_sup} - Go _{post_lat}	0.936	0.928
Cd _{sup_sup} - Go _{post_post}	0.921	0.918
Cd _{sup_sup} - Ag _{lat}	0.973	0.973
Cd _{sup_sup} - Ag _{irf}	0.981	0.981
Mandibular body length		
Go _{inf_lat} - Me _{ant}	0.947	0.947
Go _{inf_lat} - Me _{irf}	0.954	0.951
Go _{inf_irf} - Me _{ant}	0.934	0.934
Go _{inf_irf} - Me _{irf}	0.959	0.955
Go _{mid_lat} - Me _{ant}	0.970	0.969
Go _{mid_lat} - Me _{irf}	0.983	0.982
Go _{mid_obl} - Me _{ant}	0.971	0.968
Go _{mid_obl} - Me _{irf}	0.973	0.973
Go _{post_lat} - Me _{ant}	0.954	0.951
Go _{post_lat} - Me _{irf}	0.988	0.988
Go _{post_post} - Me _{ant}	0.983	0.983
Go _{post_post} - Me _{irf}	0.971	0.972
Condylar neck length		
Cd _{sup_sup} - S	0.914	0.913
Frontal ramal inclination		
Cd _{lat_ant} - Go _{lat_ant} to MSR plane	0.990	0.943
Cd _{lat_lat} - Go _{lat_lat} to MSR plane	0.988	0.970
Lateral ramal inclination		
Cd _{post_lat} - Go _{post_lat} to FH plane	0.949	0.975
Cd _{post_post} - Go _{post_post} to FH plane	0.941	0.948

All values were statistically significant ($p < 0.001$).

위하여 하악과두의 경우 Cd_{sup_sup} 등 6개, 하악우각부의 경우 Go_{inf_lat} 등 10개, 그리고 하악정중부의 경우 Me_{ant}, Me_{irf} 등 총 18개의 계측점을 설정하고 이를 이용한 계측항목의 조사자간 및 조사자내 계측치를 비교 평가하였다. 조사자간 재현도를 알아보기 위하여 4명의 조사자간 계측치를 비교한 결과, ramus length의 Cd_{sup_sup} - Go_{mid_obl}와 mandibular body

length의 Go_{mid_obl} - Me_{ant}, Go_{mid_obl} - Me_{irf}에서만 유의한 차이를 보여 이를 제외한 모든 계측항목에서 재현도가 높은 것으로 나타났으며, 급내상관도에서는 모든 항목에서 0.8 이상의 높은 재현도를 보여 본 연구에서 설정한 대부분의 계측항목을 실제 임상에서 유용하게 사용할 수 있음을 알 수 있었다. 유의한 차이를 보이는 이상의 세 항목은 모두

Go_{mid_obl} 가 포함된 계측항목임을 고려 시 하악우각 부를 나타내는 여러 가지 계측점 중 Go_{mid_obl} 의 사용은 재현도 측면에서 볼 때 바람직하지 않음을 알 수 있었다.

3차원 영상 계측 경험 유무가 재현도에 미치는 영향을 알아보기 위하여 조사자간 유의한 차이를 보이는 3개의 항목에 대하여 사후분석을 시행한 결과, 계측 경험이 없는 조사자의 경우 *ramus length*를 나타내는 $Cd_{sup_sup} - Go_{mid_obl}$ 는 크게 측정된 반면, *mandibular body length*를 나타내는 $Go_{mid_obl} - Me_{ant}$ 와 $Go_{mid_obl} - Me_{inf}$ 의 경우는 작게 측정하는 경향을 보여 계측 프로그램을 사용한 경험 유무에 따른 계측치의 차이가 있음을 알 수 있었다. 이는 Go_{mid_obl} 를 포함하는 계측항목 설정 시 계측 경험이 없는 조사자의 경우 계측 경험이 있는 조사자보다 Go_{mid_obl} 를 약간 하방으로 설정하여 *ramus length*의 $Cd_{sup_sup} - Go_{mid_obl}$ 는 큰 값이, *mandibular body length*의 $Go_{mid_obl} - Me_{ant}$, $Go_{mid_obl} - Me_{inf}$ 는 작은 값이 측정된 것으로 여겨진다. 이는 Go_{mid_obl} 의 정의가 후측방에서 보았을 때의 Go_{mid} 인데, 경험이 없는 조사자의 경우 3차원 영상을 회전시키는 과정에서 후측방보다는 후측하방에서의 Go_{mid} 를 설정한 것으로 나타났다. 본 연구 결과 조사자간 재현도 차이가 나는 3개 항목 모두 3차원 영상 프로그램 사용 경험 유무에 영향을 받는 경향을 보였는데 이는 3차원 프로그램 사용이 숙달된다면 조사자간의 차이는 매우 줄어들 수 있음을 시사하여 조사자간 재현도가 임상적으로 큰 문제가 되지 않음을, 즉 3차원 입체영상이 임상에서 큰 무리 없이 사용될 수 있음을 보여 주었다.

계측시기에 따른 재현도를 알아보기 위하여 2주간격으로 2회 측정된 계측값을 t-test로 비교한 결과, *ramus length*의 $Cd_{sup_sup} - Go_{mid_obl}$, *mandibular body length*의 $Go_{mid_lat} - Me_{inf}$, 2개의 계측항목에서만 통계적으로 유의한 차이가 나타났으며, 피어슨 상관분석에서도 모든 계측항목에서 0.9 이상의 상관관계를 나타내어 높은 재현도를 보였다. Kragkov 등³²은 3차원 CT와 *metallic marker*를 사용한 일반적인 측도, 정모두부방사선규격사진과의 비교 연구에서 3차원 CT 계측점의 재현도가 낮아 정상인에서보다는 악안면 기형이 있는 환자에서 사용될 수 있다고 보고한 바 있다. 이와같이 Kragkov 등의 연구에서 3차원 CT 계측점의 재현도가 낮게 나타난 것은 3차원 CT 영상에서 계측점 설정 시 측도 및 정모두부방사선사진 계측치와의 비교를 위하여 2차원 사진

에서의 계측점의 정의를 그대로 3차원 영상에 적용시켰기 때문인 것으로 생각된다. 반면 본 연구에서는 모든 계측점을 3차원 영상에서 설정할 수 있도록 별도로 정의한 바 그 재현도가 높아진 것으로 판단된다. 따라서 임상적으로 3차원 입체영상의 분석을 위해서는 3차원 영상에서의 별도의 계측점 설정이 중요함을 알 수 있었다.

본 연구에서 사용된 18개 계측점 중 *gonion midpoint* (Go_{mid_lat} , Go_{mid_obl})를 포함한 계측항목들이 전반적으로 재현도가 낮게 나타났는데 이는 *gonion midpoint*의 세부위치에 대한 정의가 모호하였기 때문으로 여겨진다. 따라서 계측점 정의 시에는 구체적이고 명확한 기술이 필요할 것으로 여겨지며 이것이 불가능할 경우에는 이의 사용을 피하고 다른 위치의 계측점을 새로이 설정하는 것이 바람직함을 알 수 있었다.

또한 3차원 영상에서 같은 계측점을 측정 시 보는 각도에 따라 구분하였을 경우, 예를 들어 *mandibular body length* 계측 시 $Go_{post_lat} - Me_{ant}$, $Go_{post_post} - Me_{ant}$ 를 각각 비교하였을 때, *gonion* 최후방점을 측면에서 설정한 계측치와 후면에서 설정하여 계측한 계측치간에 차이가 있을 것으로 예상되었다. 즉 같은 Go_{post} 점이라 할지라도 측면보다는 후면에서 설정 시 더욱 후방에 즉, *mandibular body length*가 길게 측정될 것으로 생각되었다. 그러나 본 연구결과 이 경우 각각의 계측치는 96.21과 95.66 mm로 뚜렷한 차이를 보이지 않아 측정 시 보는 각도에 따른 차이는 없는 것으로 나타났다. 따라서 본 연구에서는 보는 각도에 따라 다양하게 계측점을 구분하여 재현도를 비교해 보았으나 실제 임상에서는 계측항목의 설명이 용이하고 측정이 간편한 어느 한 각도로 통일하여 계측항목을 간단화하는 것이 가능함을 알 수 있었다. 또한 한편으로는 계측점 정의 시 세부위치만 기술하고 측정 시 보는 각도는 별도로 기술하지 않더라도 임상적으로 큰 문제가 되지 않음을 알 수 있었다.

본 연구에서 설정된 대부분의 계측점 및 계측항목은 그 재현도가 높은 것으로 나타나 비대칭 시 좌우 차이를 보일 수 있는 계측점을 3차원 입체영상에서 정의하고 이를 이용하여 거리 및 각도 계측을 한다면 3차원 입체영상에서도 정량적 계측이 가능하게 되어 안면비대칭 분석에 큰 도움을 줄 수 있리라 생각된다.

한편 본 연구에서는 *frontal* 및 *lateral ramal inclination* 계측 시 수평 및 수직기준평면을 사용하였

는데, 하악골의 비대칭을 나타내는 계측항목의 재현도를 비교함으로써 임상적으로 유용한 계측점들을 알아보는데 그 목적이 있어 수평 및 수직기준평면을 한 명의 조사자가 설정한 후 저장시킴으로써 모든 계측자는 동일한 기준평면을 사용하게 하였다. 그러나 실제 임상에서는 각 계측자가 별도로 기준평면을 설정하여야 하므로 기준평면 설정의 차이에 따라 계측치의 차이도 증가할 것으로 예상된다. 차후 3차원 입체영상이 임상에서 보다 유용하게 사용되기 위해서는 정확하고도 재현 가능한 기준평면 설정에 대한 체계적인 연구가 필요할 것으로 생각된다.

결론

본 연구는 하악골 3차원 입체영상에서 비대칭계측항목들의 재현도 비교를 통하여 안면비대칭 진단 시 유용한 계측점 및 계측항목 설정에 도움이 되고자 시행되었다. 뚜렷한 안면비대칭을 보이지 않는 성인 정상교합자 40명을 대상으로 두경부 전산화단층사진을 촬영한 후 각각의 단면 촬영 영상 정보를 컴퓨터 프로그램을 이용하여 3차원 입체영상으로 재구성하였다. 하악골 형태를 결정짓는 부위로 하악과두, 하악우각부, 하악정중부를 선택하고 각 부위의 세부위치에 따라, 그리고 측정 시 보는 각도에 따라 구분하여 하악과두의 경우 Cd_{sup_sup} 등 6개, 하악우각부의 경우 Go_{inf_lat} 등 10개, 하악정중부의 경우 Me_{ant} , Me_{inf} 등 총 18개의 계측점을 설정하였다. 이를 이용하여 하악골 비대칭 시 좌우 차이를 보일 수 있는 계측항목으로 ramus length를 나타내는 Cd_{sup_sup} - Go_{inf_lat} 등 8개의 항목, mandibular body length를 나타내는 Go_{inf_lat} - Me_{ant} 등 12개의 항목, condylar neck length를 나타내는 Cd_{sup_sup} - S, frontal ramal inclination를 나타내는 Cd_{lat_ant} - Go_{lat_ant} 등 2개의 항목, lateral ramal inclination을 나타내는 Cd_{post_lat} - Go_{post_lat} 등 2개의 항목, 총 25개의 계측항목을 설정한 후 조사자간의 차이를 알아보기 위하여 3차원 영상 계측 경험이 있는 2명의 조사자와 계측 경험이 없는 2명의 조사자가 각각 계측을 시행하였으며, 계측시기에 따른 차이를 알아보기 위하여 한 명의 조사자의 경우 2주 후 재계측을 시행하고 각 계측항목의 재현도를 비교 평가하여 다음과 같은 결과를 얻었다.

1. 조사자간의 계측치 비교를 통하여 조사자간 재현

도를 알아본 결과, 본 연구에서 사용된 25개의 계측항목 중 3개 항목(ramus length를 나타내는 Cd_{sup_sup} - Go_{mid_obl} 와 mandibular body length를 나타내는 Go_{mid_obl} - Me_{ant} , Go_{mid_obl} - Me_{inf})을 제외한 모든 계측항목에서 재현도가 높은 것으로 나타났다.

2. 조사자간 재현도가 낮은 항목에서 계측치간 차이를 살펴본 결과, 3차원 영상 계측 경험이 있는 조사자와 경험이 없는 조사자간에 차이가 나타나는 경향을 보였다.
3. 계측시기에 따른 비교를 통하여 조사자내 재현도를 알아본 결과, 본 연구에서 사용된 25개의 계측항목 중 2개 항목(ramus length를 나타내는 Cd_{sup_sup} - Go_{mid_obl} 와 mandibular body length를 나타내는 Go_{mid_lat} - Me_{inf})을 제외한 모든 계측항목에서 재현도가 높은 것으로 나타났다.
4. 본 연구에서 설정한 18개의 계측점 중 Go_{mid_lat} , Go_{mid_obl} 가 포함된 일부 계측항목은 조사자간 및 조사자내 재현도가 떨어지는 경향을 보였다.

이상의 연구 결과, 과두를 나타내는 Cd_{sup_sup} , Cd_{lat_ant} , Cd_{lat_lat} , Cd_{post_lat} , Cd_{post_post} , S, 하악우각부를 나타내는 Go_{inf_lat} , Go_{inf_inf} , Go_{lat_ant} , Go_{lat_lat} , Go_{post_lat} , Go_{post_post} , Ag_{lat} , Ag_{inf} , 하악정중부를 나타내는 Me_{ant} , Me_{inf} 등의 계측점은 높은 재현도를 보이므로 전산화단층사진을 이용한 하악골 3차원 영상에서 안면비대칭 환자의 진단에 유용하게 사용될 수 있음을 시사하였다.

참고문헌

1. Ahn JS, Hwang HS. Relationship between perception of facial asymmetry and posteroanterior cephalometric measurements. Korean J Orthod 2001;31:489-98.
2. Shah SM, Joshi MR. An assessment of asymmetry in the normal craniofacial complex. Angle Orthod 1978;48:141-8.
3. Peck S, Peck L, Kataja M. Skeletal asymmetry in esthetically pleasing faces. Angle Orthod 1991;61:43-8.
4. Broadbent BH. A new x-ray technique and its application to orthodontia. Angle Orthod 1931;1:45-66.
5. Vogel CJ. Correction of frontal dimensions from head x-rays. Angle Orthod 1967;37:1-8.
6. Jarvinen S. A study of the factors causing differences in the relative variability of linear radiographic cephalometric measurements. Am J Orthod Dentofacial Orthop 1987;92:17-23.
7. Hatcher DC. Maxillofacial imaging. In: McNeill C, editor. Science and Practice of Occlusion. Chicago: Quintessence Publishing; 1997. p. 349-64.
8. Legrell PE, Nyquist H, Isberg A. Validity of identification of

- gonion and antegonion in frontal cephalograms. *Angle Orthod* 2000;70:157-64.
9. Berger H. Progress with basilar view cephalograms. *Trans Eur Orthod Soc* 1964;40:159-64.
 10. Grayson B, Cutting C, Bookstein FL, Kim H, McCarthy JG. The three-dimensional cephalogram: theory, technique, and clinical application. *Am J Orthod Dentofacial Orthop* 1988;94:327-37.
 11. Baumrind S, Moffitt FH, Curry S. Three-dimensional x-ray stereometry from paired coplanar images: a progress report. *Am J Orthod* 1983;84:292-312.
 12. Baumrind S, Moffitt FH, Curry S. The geometry of three-dimensional measurement from paired coplanar x-ray images. *Am J Orthod* 1983;84:313-22.
 13. Bookstein FL, Grayson B, Cutting CB, Kim HC, McCarthy JG. Landmarks in three dimensions: reconstruction from cephalograms versus direct observation. *Am J Orthod Dentofacial Orthop* 1991;100:133-40.
 14. Kusnoto B, Evans CA, BeGole EA, de Rijk W. Assessment of 3-dimensional computer-generated cephalometric measurements. *Am J Orthod Dentofacial Orthop* 1999;116:390-9.
 15. Koh EH, Lee KH, Hwang HS. Effects of vertical head rotation on the posteroanterior cephalometric measurements. *Korean J Orthod* 2003;33:73-84.
 16. Vannier MW, Marsh JL, Warren JO. Three dimensional CT reconstruction images for craniofacial surgical planning and evaluation. *Radiology* 1984;150:179-84.
 17. Dawood R. Digital radiology-a realistic prospect? *Clin Radiol* 1990;42:6-11.
 18. Lill W, Solar P, Ulm C, Watzek G, Blahout R, Matejka M. Reproducibility of three-dimensional CT-assisted model production in the maxillofacial area. *Br J Oral Maxillofac Surg* 1992;30:233-6.
 19. Altobelli DE, Kikinis R, Mulliken JB, Cline H, Lorensen W, Jolesz F. Computer-assisted three-dimensional planning in craniofacial surgery. *Plast Reconstr Surg* 1993;92:576-85.
 20. Fuhrmann RA, Froberg U, Diedrich PR. Treatment prediction with three-dimensional computer tomographic skull models. *Am J Orthod Dentofacial Orthop* 1994;106:156-60.
 21. Darling CF, Byrd SE, Allen ED. Three-dimensional computed tomography imaging in the evaluation of craniofacial abnormalities. *J Natl Med Assoc* 1994;86:676-80.
 22. Fuhrmann RA, Schnappauf A, Diedrich PR. Three-dimensional imaging of craniomaxillofacial structures with a standard personal computer. *Dentomaxillofac Radiol* 1995;24:260-3.
 23. Fuhrmann R, Feifel H, Schnappauf A, Diedrich P. Integration of three-dimensional cephalometry and 3D-skull models in combined orthodontic/surgical treatment planning. *J Orofac Orthop* 1996;57:32-45.
 24. Vannier MW, Hildebolt CF, Conover G, Knapp RH, Yokoyama-Crothers N, Wang G. Three-dimensional dental imaging by spiral CT. A progress report. *Oral Surg Oral Med Pathol Oral Radiol Endod* 1997;84:561-70.
 25. Preda L, Di Maggio EM, Dore R, La Fianza A, Solcia M, Schifino MR, et al. Use of spiral computed tomography for multiplanar dental reconstruction. *Dentomaxillofac Radiol* 1997;26:327-31.
 26. Cavalcanti MG, Vannier MW. Quantitative analysis of spiral computed tomography for craniofacial clinical applications. *Dentomaxillofac Radiol* 1998;27:344-50.
 27. Quintero JC, Trosien A, Hatcher D, Kapila S. Craniofacial imaging in orthodontics: historical perspective, current status, and future developments. *Angle Orthod* 1999;69:491-506.
 28. Chang HS, Baik HS. A proposal of landmarks for craniofacial analysis using three-dimensional CT imaging. *Korean J Orthod* 2002;32:313-25.
 29. Hildebolt CF, Vannier MW. Three-dimensional measurement accuracy of skull surface landmarks. *Am J Phys Anthropol* 1988;76:497-503.
 30. Hildebolt CF, Vannier MW, Knapp RH. Validation study of skull three-dimensional computerized tomography measurements. *Am J Phys Anthropol* 1990;82:283-94.
 31. Williams FL, Richtsmeier JT. Comparison of mandibular landmarks from computed tomography and 3D digitizer data. *Clin Anat* 2003;16:494-500.
 32. Kragsskov J, Bosch C, Gyldensted C, Sindet-Pedersen S. Comparison of the reliability of craniofacial anatomic landmarks based on cephalometric radiographs and three-dimensional CT scans. *Cleft Palate Craniofac J* 1997;34:111-6.
 33. Xia J, Wang D, Samman N, Yeung RW, Tideman H. Computer-assisted three-dimensional surgical planning and simulation: 3D color facial model generation. *Int J Oral Maxillofac Surg* 2000;29:2-10.
 34. Edler R, Wertheim D, Greenhill D. Comparison of radiographic and photographic measurement of mandibular asymmetry. *Am J Orthod Dentofacial Orthop* 2003;123:167-74.
 35. Graber TM. New horizons in case analysis-clinical cephalometrics. *Am J Orthod* 1952;38:603-24.
 36. Ricketts RM. Provocations and perceptions in cranio-facial orthopedics. Denver: Rocky Mountain, Inc.; 1989. p. 797-803.
 37. Sassouni V. Orthodontics in dental practice. St Louis: Mosby; 1971. p. 330-7.
 38. Gugino CF. An orthodontic philosophy. Denver: Rocky Mountain; 1977. p. 1-2.
 39. Peck H, Peck S. A concept of facial esthetics. *Angle Orthod* 1970;40:284-318.

Reproducibility of asymmetry measurements of the mandible in three-dimensional CT imaging

Go-Woon Kim, DDS, MSD,^a Jae-Hyung Kim, DDS, MSD, PhD,^b
Ki-Heon Lee, DDS, MSD, PhD,^c Hyeon-Shik Hwang, DDS, MSD, PhD^d

Objective: The purpose of this study was to evaluate the reproducibility of measurements representing asymmetry of the mandible and to identify which landmarks would be more useful in 3-dimensional (3D) CT imaging. **Methods:** Facial CT images were obtained from forty normal occlusion individuals. Eighteen landmarks were established from the condyle, gonion, and menton areas, and 25 measurements were constructed to represent asymmetry of the mandible; 8 for ramus length, 12 for mandibular body length, 1 for condylar neck length, 2 for frontal ramal inclination, and 2 for lateral ramal inclination. Inter- and intra-examiner reproducibility of the measurements was evaluated. **Results:** Inter-examiner reproducibility of the measurements proved to be high except for 3 measurements. Intra-examiner reproducibility also proved to be high except for 2 measurements. Inter- and intra-examiner reproducibility of the measurements including Gonion proved to be low. **Conclusions:** The results of the present study indicate that the landmarks and measurements constructed in 3D CT images can be used for the diagnosis of facial asymmetry. (*Korean J Orthod* 2008;38(5):314-327)

Key words: Facial asymmetry, 3D CT, Landmarks, Reproducibility

^aGraduate Student, ^cAssociate Professor, Department of Orthodontics, School of Dentistry, Chonnam National University.

^bAssistant Professor, Department of Oral Medicine, School of Dentistry, Chonnam National University.

^dProfessor, Department of Orthodontics, 2nd Stage of Brain Korea 21, School of Dentistry, Dental Science Research Institute, Chonnam National University.

Corresponding author: Hyeon-Shik Hwang.

Department of Orthodontics, Chonnam National University Hospital, Hak-Dong 8, Dong-Gu, Gwangju 501-757, Korea.
+82 62 220 5486; e-mail, hhwang@chonnam.ac.kr.

Received June 7, 2007; Last Revision January 23, 2008; Accepted January 26, 2008.