

하악 과두하 골절시 구강내 접근의 문헌 고찰과 임상 연구

서현수 · 홍순민 · 유승은 · 박준우

한림대학교 의과대학 구강악안면외과학교실

Abstract (J. Kor. Oral Maxillofac. Surg. 2008;34:644-648)

THE LITERATURE REVIEW AND CLINICAL EVALUATION OF INTRAORAL APPROACH FOR SUBCONDYLAR FRACTURE

Hyun-Soo Seo, Soon-Min Hong, Seung-Eun Yoo, Jun-woo Park

Department of Oral & Maxillofacial Surgery, Kang-dong Sacred Heart Hospital, College of Medicine, Hallym University

Purpose: The aim of this study was to investigate the clinical cases of subcondylar fracture with intraoral approach.

Material and Method: Fifteen patients with unilateral subcondylar fracture were treated in the department of oral and maxillofacial surgery, Kang-dong Sacred Heart Hospital, College of Medicine, Hallym University between 2006 and 2007. Each patients was examined by computed tomography(CT) and panorama. 3D-CT taken when fractured segment was displaced and comminuted. Patients was done intermaxillary fixation to occlusal stability and prevent displacement of fractured segment before general operation. Open reduction and internal fixation(ORIF) accomplished under general anesthesia and used to intraoral approach. We examined the state of occlusion, maximum opening. Evaluation of the state of occlusion was divided in patient's subjective evaluation that compare pre-traumatic occlusion with postoperative occlusion, and estimator's objective evaluation that use articulating paper. Examination was done at 2 weeks, 1, 3, 6 month postoperative by follow up.

Result: The ORIF through intraoral approach was good in all patients. In the state of occlusion, all patients recovered pre-traumatic occlusion in 6 month postoperation. Maximum opening was gradually increased. In 3 month postoperative, maximum opening was exceeded 40mm.

Conclusion: Our study indicate that the intraoral approach is a good technique for subcondylar fracture. Intraoral approach prevent complication that facial nerve damage, scar formation caused by extraoral approach. So, we recommend intraoral approach when subcondylar fracture.

Key words: Subcondylar fracture, Open Reduction and rigid Internal Fixation, Intraoral approach

1. 서 론

전체적인 안면골절 중 하악골 골절이 가장 빈번하게 일어나며 그 중 하악 과두와 관련된 골절은 하악골 골절의 25~50%¹⁾를 차지할 정도로 빈번하게 일어난다. 과두 골절의 부위별 분포에 대해 이 등²⁾은 과두하(subcondyle, 50%), 과두두부(condyle head, 27.4%), 과두경부(condyle neck, 22.6%) 순이라 하였고, Lindahl³⁾은 과두하(56%), 과두경부(32%), 과두두부(12%) 순, Silvennoinen⁴⁾등도 과두하(62%), 과두 경부(24%), 과두두부(14%)의 순으로 발생한다고 보고하였다. 따라서 과두부 골절 중에서는 과두하 골절이 가장 빈번하게 발생한다. 일반적으로 과두부 골절시 치료로 관혈적 정복술(Open Reduction and Internal Fixation: ORIF)/비관혈적 정복술(Closed Redution and Internal Fixation: CRIF)에 관한 논란이 많으나 과두하 골절의 경우 대부분이 관혈적 정복술을 시행한다⁵⁾. 또한 관혈적 접근법

은 구외 접근법과 구내 접근법으로 나눌 수 있다. 구외 접근법에는 악하접근법(Submandibular approach), 후하악접근법(Retromandibular approach), 전이개접근법(Preauricular approach), 추괴절제접근법(Rhytidectomy approach)등이 있다⁶⁻⁸⁾. 구외 접근법은 골절부에 대한 직접적인 접근이 가능하며 시야 확보가 용이하여 정확한 골절편의 고정을 달성할 수 있으나, 골절부에 대한 구강 외 접근으로 인해 술 후 반흔을 형성할 가능성이 높으며 수술 도중 안면 신경 가지에 손상을 주어 안면신경 마비를 유발 할 수 있다^{9,10)}. 반면에 구강 내 접근법은 골절부위의 접근이 어렵다는 단점을 가지고 있으나, 안면 신경 손상이 일어나지 않으며 안면부에 반흔을 남기지 않으므로 과두하 골절시 구강 내로 접근이 가능하다면 구강 내 접근법이 환자에 있어서 더 만족할 만한 결과를 줄 수 있다. 따라서 구강내 접근 방법이 구강 외 접근에 비해 안전하며 술 후 합병증을 줄일 수 있다는데 지견을 두고 이에 대해 고찰해보고자 한다.

저자들은, 일련의 환자들을 대상으로 구강 내 접근법을 통한 하악 과두하 골절 정복을 시행하였으며, 따라서 수술 방법에 대해 고찰하고 교합 회복, 그리고 최대 개구량으로 대표되는 기능 회복에 대해 관찰하여 보고하는 바이다.

교신저자: 홍순민

134-010 서울특별시 강동구 길동 445

한림대학교 강동성심병원 구강악안면외과

Soon-Min Hong

Dept. of OMFS, Kang-dong Sacred Heart Hospital, College of Medicine, Hallym University

Tell:02-2224-2333 Fax:02-483-9647

E-mail:omfshong@hallym.or.kr

II. 연구 대상 및 실험 방법

1) 연구 대상

2006년 5월부터 2007년 10월까지 한림대학교 강동성심병원 구강악안면외과에 과두하 골절을 주소로 내원한 일련의 환자들을 그 대상으로 하였다. Lindhal¹¹⁾과 Ellis¹²⁾에 의해 분류된 과두하 골절을 가진 18명의 일련의 환자를 대상으로 연구를 하였으며 과두두부나 과두경 골절을 주소로 내원한 환자는 대상에서 제외하였다.(Fig. 1) 대상 환자 중 수술의 금기증이 되는 국소적, 또는 전신적 질환을 가진 환자는 없었으며, 따라서 모두 전신 마취 하에 구강 내 접근을 통한 관혈적 정복술을 시행하였다. 이들 중 3명은 추적 관찰이 되지 않았으며, 따라서 분석 결과에서는 제외하여 총 15명의 환자가 연구에 포함되었다.

환자의 평균 연령은 24.3세였으며 남성이 11명(73%), 여성이 4명(27%)을 구성하고 있었다. 15명의 환자 중 골절의 원인은 8명이 구타, 5명이 교통사고, 2명은 넘어지면서 외상을 당한 경우였다.

2) 수술 방법

술 전에 모든 환자에게 3~5일간 약간 고정(Intermaxillary fixation: IMF)를 실시하여 교합안정과 골절편 변위를 방지하였으며, 구강 내 접근을 통한 관혈적 정복술(ORIF)은 전신 마취하에서 이루어졌다. 구강 내 절개는 하악지 시상분할 골 절단술(sagittal split ramus osteotomy: SSRO)시 적용하는 외과적 접근 방법과 유사한 방법을 사용하였다¹³⁾. 출혈 감소를 위하여 1:100,000 에피네프린(epinephrine)이 포함된 리도카인(Lidocaine)을 하치조신경 전달 마취와 골절이 있는 부위 협측 점막부에 국소 마취를 시행하였다. 골절이 있는 근심 하악지와 외측 하악체의 노출을 위해 # 15번 blade를 사용하여, 제1대구치 근심 협측 점막에서 시작하여 하악 상행지 외사선의 바로 내측에 있는 구강 점막까지 절개를 하였다. 점막 절개 후, 출혈 감소를 위해 전기 소작기(bovie)를 사용하여 점막하 조직(submucosal tissue), 후구치 조직(retromolar tissue), 혀근(buccal muscle) 및 골막(periosteum)을 절개하여 상행지의 외사선을 노출시킨 후, 넓은 골막 기자를 사용하여 골막을 상행지에서 분리하여 내사선을 노출시킨다. V-shaped 골막 기자로 측두근의 부착을 상방으로 거상시켜 근돌기 전방을 coronoid notch retractor로 조직을 견인하여 하였다. 골절부위에 대한 시야 확보와 접근성을 위해 전방 상행지를 로우 스피드 라운드 버(round bur)로 삭제하였으며, 강선을 이용하여 약간 고정을 재 실시한 후, 골절편이 정상적인 해부학적 위치로 정복이 되는지 확인하였다. 정복이 이루어지면 골절부의 고정을 위해 2mm miniplate를 사용하게 되는데, 골절부에 대한 비트(beat)와 스크류(screw)의 사용이 구강 내 접근만으로는 어려워 트로카 시스템(troca system)을 사용하였다. 트로카 시스템의 골절편으로의 접근을 위해 구강 외에

약 5mm 정도의 절개를 가한 후 피부, 근육, 골막을 지나 골절편으로의 접근 이루어졌다. 고정을 위해 골절편에 2-0mm 4 hole straight miniplate(Wurzberg titanium system; Stryker Leibinger, Freiburg, Germany)를 놓고 구강 외에서 드릴(drill)을 사용하여 홀(holl)을 형성하였다. 스크류는 7mm 길이를 사용하였다. 한편 거의 모든 과두부 골절시 고정에 miniplate를 사용하는데 이는 여러 재료들 중에서 miniplate가 다른 것에 비하여 좀 더 안정된 고정을 얻을 수 있기 때문이다¹⁴⁾. 술 후 부종을 감소시키기 위해 헤모박 드레인(hemovac drain)을 삽입하였으며 3-0 vicryl 봉합사를 사용하여 고정하였다. 수술 시간은 평균적으로 한 시간 반정도가 소요되었다. 술 후 적절한 교합 관계를 위하여 약 7일 가량 3/16 heavy elastic rubber로 약간 고정을 하였으며 술 후 4-6주간은 부드러운 음식으로 식사하도록 설명하였다.(Fig. 2)

3) 임상 검사

술 후 2주, 1, 3, 6개월 내원을 지시하여 임상 검사를 실시하였다. 검사 항목으로 3가지를 설정하였는데. 첫번째, 술 후 교합 상태에 관해(1-술 전과 동일, 2- 약간 다름, 3- 기능적 부정교합) 임상 검사를 하였다. 단 환자의 수상 전 교합 상태를 알 수 없었기 때문에 환자의 의견을 수렴하여 판단하였다. 두번째, 교합 상태의 객관적인 검사를 위해 교합지를 이용한 교합 검사를 시행하였으며, 한 명의 검사자가 양측 상하악 6번 대구치부에서 교합지(40um 교합지, Parkell, inc., USA)를 이용해 편측으로 교합지가 빠지는지를 관찰하였다. 세번째, 최대 개구량을 검사하였다. 최대 개구량은 상하악 전치 절단면 사이의 거리를 측정하였다.

II. 결 과

(1) 교합 상태: 기본적으로 술 후 약 1주일간 고무줄을 이용하여 약간고정(IMF)를 실시하였으며 평균 약간 고정 기간은 7.6일이었다. 술 후 2주 7(47%)명의 환자가 교합이 외상 전과 다르다고 하였으며 한달 뒤에는 3(20%)명의 환자가 외상 전과 다르다고 하였으며, 술 후 3달 뒤에는 1(6.7%)명, 술 후 6개월 뒤에는 모든 환자가 외상 전과 교합이 유사해졌다고 하였다.(Table 1) 교합지 검사에서 술 후 2주 12(80%)명의 환자에서 6번 대구치부에서 교합지가 빠졌으며 1개월 뒤에는 6(40%)명, 3개월 뒤에는 2(13.3%)명의 환자에서 교합지가 빠졌으나, 6개월 뒤에는 교합지가 빠지는 환자는 없었다.

(2) 최대 개구량: 술 전 평균 최대 개구량은 20.32mm이었으나 술 후 2주 뒤 최대 개구량은 23.71mm, 1개월 후 27.44mm, 3개월 후 40.14mm, 6개월 후 42.16mm으로 점차 증가하는 양상을 보였다.

III. 고 찰

과두부 골절에 대한 관혈적 접근 방법으로 크게 구의 접근법

과 구내 접근 방법이 있다. 구외 접근 방법에는 악하접근법, 후하악접근법, 전이개접근법, 추피절제접근법 등이 있다⁶⁸⁾. 구외 접근법은 골절부에 대한 직접적인 접근이 가능하며 시야 확보가 용이하여 정확한 골절편의 고정을 달성할 수 있다. 그러나 골절부에 대한 구강외 접근으로 인해 수술 후 안면부 반흔을 형성할 가능성이 높으며 수술 도중 안면 신경 가지에 손상을 주어 안면신경 마비를 유발할 수 있다^{9,10)}. 여러 가지 구외 접근 중 악하접근법은 과두하 골절이 있을 경우 접근 자체가 너무 낮으며 골절부의 시야 확보가 불리하여 안면신경 손상의 가능성이 30%에 이른다^{5,16)}. 전이개접근법은 악하접근법과는 반대로 골절부의 접근에 있어서 너무 높은 위치에 절개를 가하게 된다⁷⁾. 또한 Zide와 Kent에 의하면 추피절제접근법의 경우 안면신경의 측두지나 관골지를 손상시킬 위험이 높다고 한다⁸⁾. 후하악 접근법은 하악 후연의 절개를 통해 과두 경부를 포함하여 하악지 전체를 노출시키게 되며 과두의 경부/두부, 그 인접부위 또는 하악지 자체를 포함하는 치료에 사용하므로 하악 과두부 골절시 구외 접근법으로 가장 유용하게 사용될 수는 있다⁹⁾. 그러나 악하접근법 시에도 Manisali 등에 의하면 일시적인 안면신경 손상이 약 30%¹⁷⁾, Chossegros 등은 11%⁷⁾, Ellis와 Dean은 48%⁹⁾의 발생률을 보였다고 하였다. 소개된 구강외 접근법 중 문헌에서 연구된 바에 의하면, 악하접근법과 후하악 접근법이 과두하 골절부를 노출시키기 위해 가장 많이 사용된다고 보고한다¹⁸⁾. 반면에 구강내 접근을 통한 과두하 골절의 고정은 많은 문헌 고찰이 이루어지지 않고 있으며, 제한적인 경우에만 사용되고 있다. 따라서 이번 연구에서는 과두하 골절이 있을 경우 구내 접근 방법을 사용한 논문의 고찰과 증례를 통해 그 술식의 우수성을 보고하는 바이다. 하악 과두 부위 골절 시 치료의 목적은 1) 통증 없는 상태에서의 최대 개구량이 40mm 이상이어야 하고 2) 모든 방향으로 하악골의 운동에 제한이 있어서는 안되며 3) 수상 전의 교합상태를 회복해야 하며 4) 심미적으로 술 후 안면 비대칭이 없어야 한다⁹⁾. 본 연구에서 술 후 교합 상태 (주관적, 객관적 평가), 최대 개구량을 검사하였다. 술 후 교합 상태는 정상적인 하악 운동 만큼 과두하 골절의 치료에서 필수적이다. 주관적으로 환자가 느끼는 교합 상태와 객관적인 교합지를 이용한 교합 상태 검사에서 3개월 후 각각의 평가에서 1(6.7%)명, 2(13.3%)명을 제외한 모든 환자에서 술 전 교합 상태를 보였으며 술 후 6개월 뒤에는 모든 환자에서 술전의 교합 상태를 보였다. 과두하 골절을 위한 구강

외 접근시 안면 신경의 가치를 피해야 한다. 안면 신경은 이하선 실질에서 협분지(buccal branch)와 하악연지(mandibular marginal branch)로 나뉜다. Manisali 등은 cadaver를 통한 연구에서 악하접근이나 후하악접근시 구강악안면외과의사가 안면신경을 볼 수 있는 확률은 대략 30%이며 이중 대부분이 하악연지라 하였다²⁰⁾. 대부분의 경우 하악에서의 박리는 안면 신경의 협측 가지와 하악연 가지 사이에 이루어지며 안면 신경이 노출되어 안면 신경 가지는 박리되고 견인된다. 따라서 일시적이든 영구적이든 술 후 안면 신경 마비가 일어나게 된다. 하지만 구내 접근일 경우 골절부위로의 접근 시 피해야 하거나 견인되어야 할 신경은 없다. 과두부 또는 과두하 골절을 가진 환자에 있어서 관혈적 접근법을 시행한 뒤 가장 흔한 합병증이 제한된 개구 장애의 지속과 제한된 하악 운동이다²¹⁾. 일반적으로 하악 개구의 정상 범위는 상하악의 절치간 거리로 측정하였을 때 53~58mm이다²²⁾. 만약 40mm 이하의 개구량에 대해서는 개구 제한이 있는 것으로 간주한다¹⁵⁾. Chossegros 등의 연구에 의하면 구강외 접근을 통한 과두하 골절 수술 후 최대 개구량이 40mm이하는 19%였다⁷⁾. Landes와 Lipphardt의 연구에서 구강외 접근을 통한 과두하 골절 수술 후 12개월째 평균 개구량은 43mm였다²³⁾. 우리의 연구에서, 구강 내로 접근 시 3개월 뒤 (40.14mm) 개구 제한(40mm)을 보이는 환자는 없었으며, 6개월 뒤에는 42.16mm의 개구량을 보였다. 따라서 본 연구에서 구내 접근법을 실시하였을 경우 개구 제한은 없었으며 문헌에서 고찰된 구외 접근법과 유사하거나 빠른 개구량 회복을 보이는 것을 관찰할 수 있었다.

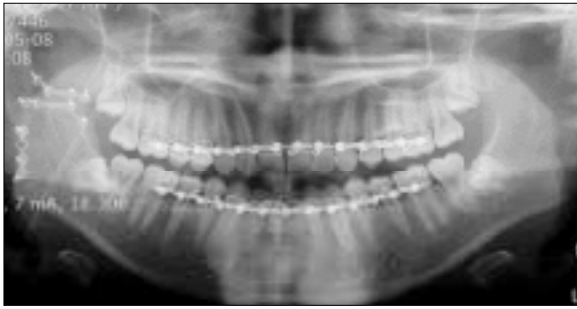
하악 과두하 골절시 구내 접근 방법은 하악지 시상분할 골절단술을 위한 접근법과 유사하므로 구강악안면외과 의사에게 매우 쉽게 수용될 수 있다. 모든 환자에 있어서 골절편의 고정을 위해 4의 홈을 가진 2개 이상의 miniplate가 사용되었으며, 수술 후 재내원시 강판의 파절이나 스크류 풀림에 의한 골절편의 움직임 양상은 관찰되지 않았다. 이전의 임상적 경험적 연구에서, 하악 과두부 골절을 위한 다양한 견고 내 고정(rigid

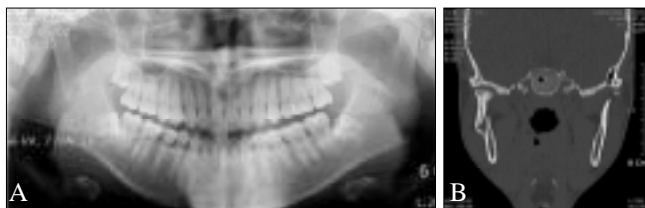

Fig. 1. CT and Panoramic view showing displaced subcondylar fracture)
A, B : Radiologic finding that show right subcondylar fracture with displacement.

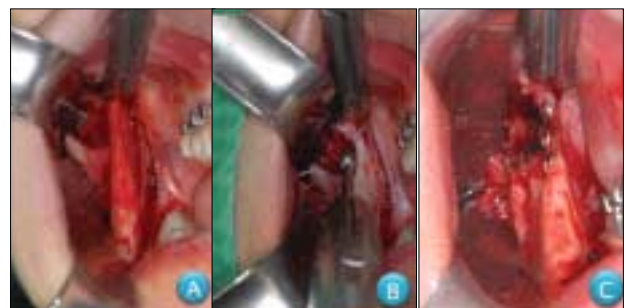

Fig. 2. Operating photograph.)
A: The periosteum of ramus was elevated carefully with notched elevator and long channel retractor was place there. Displaced distal segment(black arrow)
B: The anterior ascending ramus shaving was done with egg shape bur.
C: The subcondylar fracture fixed with 4 hole miniplate. Displaced segment was reducted(black arrow)



〈Fig. 3. Panoramic view showing reconstructed subcondylar fracture〉

Radiologic finding that right subcondylar fracture was reconstructed with three miniplate.

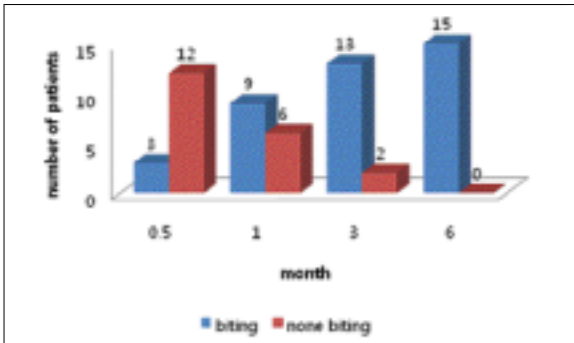


Table 2. The state of occlusion-articulating paper

internal fixation)의 생역학의 관점에서 단지 하나의 monocortical miniplate의 사용은 부적절한 안정, plate 파절, 스크류 풀림을 유발한다고 보고하였다^{24,25)}. 그러므로 이번 연구에서 일련의 환자에게 시행된 골절편의 고정은 최소한 2개의 straight miniplate 나 plate를 사용하여 골절의 치유 기간 동안 기능적인 힘에 저항할 수 있도록 하였다.

IV. 결 론

본 연구는 과두하 골절시 구내 접근법이 구외 접근법에 비해 술식의 안정성과 합병증을 줄이는데 유용하다는 의견을 두고 문헌 고찰과 함께 임상 연구를 실시하였다.

2006년 5월부터 2007년 10월까지 한림대학교 강동성심병원 구강악안면외과에 과두하 골절로 내원하여 구강 내 접근법으로 관혈적 정복술을 시행한 추적 가능한 15명의 일련의 환자를 대상으로 하였다. 그 결과, 구강 내 접근법을 사용시 안면 신경 손상, 구외 반흔 형성과 같은 합병증을 유발시키지 않았으며, 모든 환자에 있어서 고탐 상태, 최대 개구량에서 만족할만한 치료 결과를 얻을 수 있었다. 따라서 과두하 골절시 구내 접근법의 사용과 활발한 연구가 필요하다고 사료된다.

참고문헌

1. 이슬기 송, 김좌영, 송상훈, 양병은, 최원철, 김성곤. 하악골 과두하 골절 시 후하악접근법 통해 ORIF 시행한 환자들의 술 후

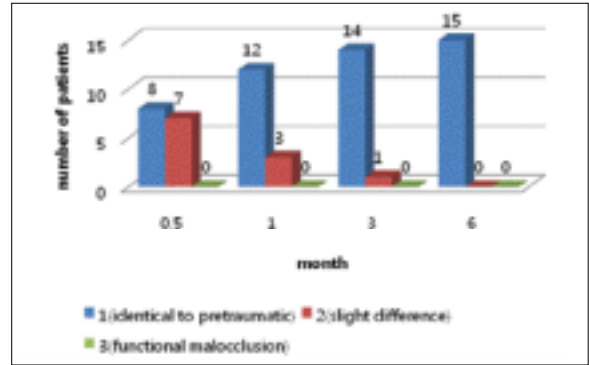


Table 1. The state of occlusion-the subject of patient

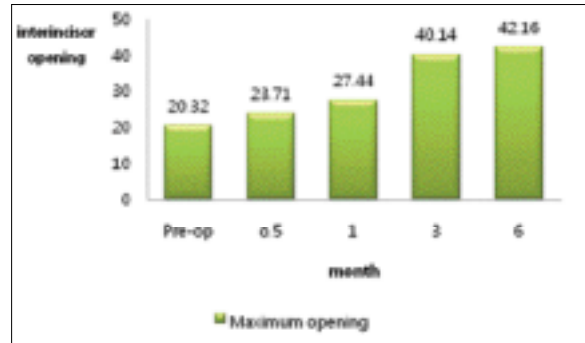


Table 3. Maximum opening

추적조사. 대한구강악안면외과학회지 2007;33(6):631-35
 2. 이상철 김, 류동목, 이백수, 윤옥병, 진택현. 하악 과두 골절의 임상통계학적 연구. 대한구강악안면외과학회지 1998;24:326-29.
 3. L L. Condylar fractures of the mandible. I. Classification and relation to age, occlusion, and concomitant injuries of teeth and teeth-supporting structures, and fractures of the mandibular body. Int J Oral Surg 1977;6:12-21.
 4. Silvennoinen U LT, Linqvist C, Oilarinen K. Difference patterns of condylar fractures: an analysis of 382 patients in a 3 year period. J Oral Maxillofac Surg. 1992;50:1032-37.
 5. McArthur C DP, Knowles J, Moore C. Open reduction fixation of mandibular subcondylar fractures. Arch Otolaryngol Head Neck Surg 1993;119:403-6.
 6. Edward Ellis III MFZ. 안면골에 대한 외과적 접근법. 서울 상아출판사 2001.
 7. al Ce. Short retromandibular approach of subcondylar fractures. Oral Surg Oral Med Oral Pathol Oral Radio Endod 1996;82:248-52.
 8. Zide MF KJ. Indications for open reduction of mandibular condyle fractures. J Oral Maxillofac Surg 1983;41:89.
 9. Ellis E MD, Simon P, et al. Surgical complications with open treatment of mandibular condylar process fractures. J Oral Maxillofac Surg 200;58:950.
 10. Choi BH YJ. Open reduction of condylar neck fractures with exposure of the facial nerve. . Oral Surg Oral Med Oral Pathol Oral Radiol Endod 1999;88:292.
 11. L L. Condylar fractures of the mandible: I classification and relation to age, occlusion, and concomitant injuries of teeth and teeth supporting structures, and fractures of the mandibular body. Int J Oral Surg 1997;6:12.
 12. Ellis E PC, Throckmorton G. Further displacement of condylar process fractures after closed treatment. . J Oral Maxillofac Surg 1999;57:1307.

13. Jensen T JJ, N ø rholt SE, Dahl M, Lenk-Hansen L, Svensson P. . Open reduction and rigid internal fixation of mandibular condylar fractures by an intraoral approach: a long-term follow-up study of 15 patients. *J Oral Maxillofac Surg.* 2006;64(12):1771-9.
14. Eills E RS, Park HS. A method to rigidly fix high condylar fractures. *Oral Surg Oral Med Oral Patho* 1989;68:369-74.
15. Okesen. *Management of Temporomandibular Disorders and Occlusion.* Mosby 1999.
16. Ellis E DJ. Rigid fixation of mandibular condyle fractures. *Oral Surg Oral Med Oral Patho* 1993;76:6-15.
17. M. Manisali MA, B. Aghabeigi, L. Newman. Retromandibular approach to the mandibular condyle : a clinical and cadaveric study. . *Int. J. Oral maxillofac Surg* 2003;32:253-56.
18. Jensen T JJ, N ø rholt SE, Dahl M, Lenk-Hansen L, Svensson P. . Open reduction and rigid internal fixation of mandibular condylar fractures by an intraoral approach: a long-term follow-up study of 15 patients. *J Oral Maxillofac Surg.* 2006;64(12):1771-9.
19. Richard A Loukota PJM. Condylar neck fracture. Peter WB. Barry LE. Rainer S. *Maxillofacial trauma and Esthetic facial reconstruction* 1st ed. Philadelphia, Churchill Living stone 2003:281-90.
20. Tasanen A LM. Transosseous wiring in the treatment of condylar fractures of the mandible. *J Oral Maxillofac Surg* 1976;4:200-11.
21. LinksJensen T JJ, N ø rholt SE, Dahl M, Lenk-Hansen L, Svensson P. Open reduction and rigid internal fixation of mandibular condylar fractures by an intraoral approach: a long-term follow-up study of 15 patients. *J Oral Maxillofac Surg.* 2006;64(12):1771-9.
22. JL1 W. Rowe and Williams' *Maxillofacial Injuries.* 2nd Ed. Churchill Livingstone 1994:409.
23. C.A Landes RL. Prospective evaluation of a pragmatic treatment rationale: open reduction and internal fixation of didplaced and dislocated condyle and condylar head fractures and closed reduction of non-displaced, non-dislocated fractures. *Int J Oral Maxiilofac Surg* 2005;34:859-70.
24. Hammer B SP, Prein J. Osteosynthesis of condylar neck fractures: A review of 30 patients. *Br J Oral Maxillofacial Surg* 1997;35:288.
25. Haug RH PG, Goltz M. A biomechanical evaluation of mandibular condyle fracture plating techniques. *J Oral Maxillofac Surg* 2002;60:73.