Nystatin에 반응하지 않는 만성 구강 캔디다증 증례에서 Fluconazole의 효과에 관한 보고

서울대학교 치과대학 구강내과 · 진단학교실

이은진 · 박원규 · 고홍섭

구강 캔디다증은 주요 기회감염 균주인 *Candida* 속(屬) 진균류에 의한 감염성 질환으로 구강점막에 발생하는 진균 감염 중 가장 흔하지만, 만성증식성(chronic hyperplastic type)이나 정중능형설염(median rhomboid glossitis)과 같이 드문 형태의 경우 오진의 가능성이 있고 효과적인 치료법의 결정도 어려운 경우가 있다. 본 증례에서는 만성증식성 구강 캔디다증 및 정중능형설염으로 진단된 환자에서 nystatin 처방에 효과적으로 반응하지 않아 fluconazole을 투여하여 증상의 경감과 치유를 보인 예를 보고하고자 한다.

주제어 : 캔디다증, Fluconazole, Nystatin

Ⅰ. 서 론

구강 캔디다증은 주요 기회감염 균주인 *Candida* 속(屬) 진균류에 의한 감염성 질환으로 구강점막에 발생하는 진균 감염 중 가장 흔하다. *Candida albicans*의 경우 정상 구강 미생물총에 속한다고 볼 수 있는데, 30-50% 정도의 인구에서 감염을 일으키지 않은 상태로 구강에 존재하는 것으로 알려져 있으며 한국의 젊은 성인의 45%에서 타액에서도 발견되는 것으로 보고된 바 있다.[1-3] 하지만 숙주의 면역력이나 구강 환경에 영향을 끼칠 수 있는 다양한 상황들에 의해 구강 캔디다증이 발생할 수 있으며, 이러한 소인들로는 유아 및 고령, 광범위 항생요법, 면역저하 상태(e.g. HIV 감염, 악성종양, 장기이식환자, 당뇨 등), 부신피질스테로이드요법, 영양결핍, 구강건조증, 의치 장착, 흡연 등을 들 수 있다.[1,3-7]

교신전자 : 고홍섭
서울특별시 종로구 연건동 28
서울대학교 치과대학 구강내과 · 진단학교실
전화: 02-2072-2611, 3989
Fax: 02-744-9135
E-mail: hkho@snu.ac.kr

원고접수일: 2007-12-10
심사완료일: 2008-02-25

구강 캔디다증은 다양한 임상 소견을 보이고 크게 급성과 만성으로 분류될 수 있으며 표 1과 같이 요약될 수 있다. 급성 위막성 캔디다증(acute pseudomembranous candidiasis)은 아구창(thrush)이라고도 하며 구강 캔디다증 중에서 가장 흔한 형태이다. 보통 유아나 고령의 면역력이 저하된 환자에서 자주 발생하며 특히 HIV환자에서 발병률이 증가한다. 구강 점막 표면에 부드러운 백태, 위막의 형태로 나타나며, 문지르면 쉽게 벗겨지면서 붉고 종종 출혈 양상을 보이는 기저부를 드러내는 병소를 보인다. 급성 홍반성(위축성) 캔디다증(acute erythematous(atrophic) candidiasis)은 종종 광범위 항생제 사용과 관련하여 발생되는 유형으로 위막성 캔디다증과는 달리 흰 병소를 나타내지 않는다. 보통 구개부와 설배면, 협점막의 홍반으로 나타나고, 특히 설배면의 경우 설유두의 위축이 동반되며, 병소부의 작열감을 특징으로 한다. 이에 비해 만성 홍반성(위축성) 캔디다증(chronic erythematous(atrophic) candidiasis)은 의치성 구내염이라고도 불리는, 고령의 의치 장착자에서 흔하게 발생하는 유형이다. 주로 의치 하방의 구강 점막에 홍반 형태로 나타나며 의치가 진균의 저장소 역할을 하게 되므로 치료 시 의치에 대한 관리도 필요하다. 만성 증식성 캔디다증(chronic hyperplastic candidiasis)은 캔디다증 중에서 가장 드물게 보고되

는 유형으로, 경계가 뚜렷하며 문질러도 벗겨지지 않는 흰 반상 병소를 특징적으로 나타내며, 임상적으로 일반적인 백반증(leukoplakia)과 구분할 수 없다. 구강 점막 어느 곳에도 발생할 수 있으나 보통 협점막과 혀의 측방 부위에 가장 많이 발생되며, 이형성증이나 악성 전이를 보이는 경우가 흔하므로 조직 생검이 필수적이다. 정중능형설염(median rhomboid glossitis)은 설배면에 설유두가 위축된 병소로 나타나며 특징적으로 성곽유두 전방으로 정중선을 중심으로 좌우 대칭적으로 능형 혹은 타원형의 모양을 나타낸다. 그 정확한 원인은 아직 완전히 밝혀지지 않았으나, 대부분의 병소에서 조직생검 시 상피 내에서 *Candida* 균사가 발견되며 캔디다증의 한 유형으로 분류되고 있다.[1,3,4,6,7]

전통적으로 nystatin과 같은 국소 항진균제제가 구강 캔디다증의 치료에 널리 이용되어 왔으나, 치료에 잘 반응하지 않는 경우 다른 종류의 약제를 선택하거나 혹은 전신적인 항진균제의 투여를 고려할 수 있다. 특히 만성증식성 캔디다증이나 정중능형설염과 같이 드문 형태의 경우 오진의 가능성이 있고 효과적인 치료법의 결정도 어려운 경우가 있다.

본 증례에서는 만성증식성 구강 캔디다증과 정중능형설염으로 진단된 환자에서 nystatin 처방에 효과적으로 반응하지 않아 fluconazole을 투여하여 증상의 경감과 치유를 보인 예를 보고하고자 한다.

Ⅱ. 증례 보고

1. 증례 1

(1) 나이 / 성별
64 세 / 남

(2) 주소
혀의 양쪽 측면에 이상소견이 있다.

(3) 현증
1-2년 전에 혀에 병소가 발생하였으나 조금 커진 느낌 이외에는 특별한 증세의 변화를 느끼지 못함.

(4) 과거병력
지방간이 있었고 당뇨로 투약 중이었으며, 흡연은 거의 하지 않았으나 하루에 소주 1병 정도의 알코올을 섭취한다고 함.

(5) 임상 검사 소견
혀 양측 가장자리에 경계가 불분명한 증식성 백색 병소가 관찰되었으며 문질러도 벗겨지지 않았음 (Fig. 1).

(6) 조직 및 병리검사
H-E(hematoxylin-eosin)와 PAS(periodic acid Schiff) 염색 표본 상에서 두터워진 상피층과 함께 상피 내에 매식된 다수의 *Candida* 균사를 뚜렷하게 관찰할 수 있었음 (Fig. 2, 3).

(7) 진단
임상 및 조직병리 소견을 근거로 만성증식성 구강 캔디다증으로 진단하였음.

(8) 치료 경과
초진 시 임상 소견 확인 후 혀 우측 병소부의 조직생검을 시행한 결과 만성증식성 캔디다증으로 진단됨. 이후 2주간 국소 도포용 nystatin (MYCOSTATIN® oral suspension, Bristol-Myers Squibb, Barcelona) 용액을 처방하였으며 약간의 통증 감소 및 혀 좌측 병소의 치유 소견을 보여 다시 2주간 추가적으로 동일한 약제를 처방하였음. 이후 추가적인 증상의 개선이 없었고 혀 우측 병소에 변화를 보이지 않아 2주간 fluconazole(50 mg/day) 정제를 처방한 결과 혀 우측 병소의 치유를 보임 (Fig. 4). 3개월 간격의 경과 관찰에서 재발 소견을 보이지 않았고, 1년 후에 재 내원 시 우측 병소의 미약한 재발소견을 보임.

2. 증례 2

(1) 나이 / 성별
47 세 / 남

(2) 주소
혀 안쪽과 목이 아프다.

(3) 현증
3년 전에 처음 병소가 발생한 후 증상이 점점 심해져 내과에서 치료 받았으나 큰 변화 없었음. ○○ 병원에 내원하여 조직 생검을 시행하였으나 특별한 소견 발견되지 않았다고 함. 이후 약물 치료를 계속 받았으나 나아지지 않음.

Fig. 1. Case 1. The lesion of the tongue at the first visit.

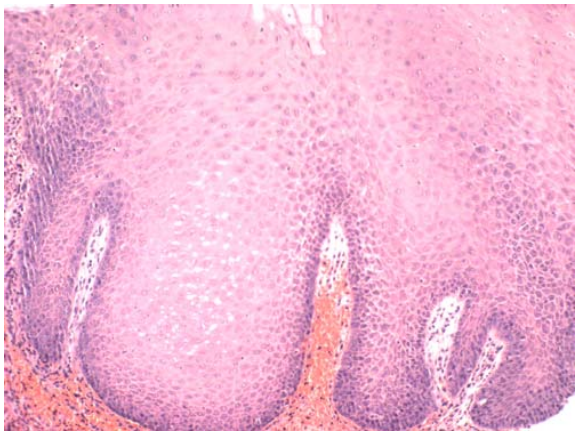

Fig. 2. Case 1. Photomicrograph of the biopsy specimen of the tongue (H-E, X100)

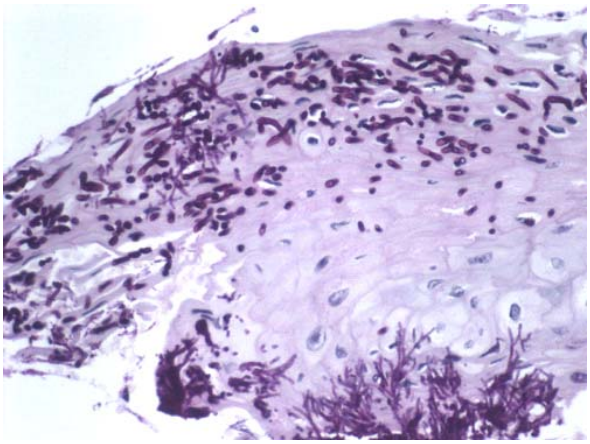

Fig. 3. Case 1. Photomicrograph of the biopsy specimen of the tongue (PAS, X400)

Fig. 4. Case 1. The lesion of the tongue after the use of fluconazole.

Fig. 5. Case 2. The lesion on the posterior dorsal part of the tongue at the first visit.

Fig. 6. Case 2. The lesion on the posterior dorsal part of the tongue after the use of fluconazole.

(4) 과거 병력

특별한 의과병력은 없었음.

Table 1. Classification of oral candidiasis[6]

Primary Oral Candidoses*
Acute forms
Pseudomembranous
Erythematous
Chronic forms
Hyperplastic
Nodular
Plaque-like
Erythematous
Pseudomembranous
Candida-associated lesions
Denture stomatitis
Angular cheilitis
Median rhomboid glossitis
Keratinized primary lesions superinfected
Leukoplakia
Lichen planus
Lupus erythematosus
Secondary Oral Candidoses
Oral manifestations of systemic mucocutaneous candidosis as a result of diseases such as a thymic aplasia and candidosis endocrinopathy syndrome

* note: *Candida* may also contribute to the development of linear gingival erythema (LGE) and necrotizing periodontal disease in HIV infection.

(5) 임상 검사 소견

혀의 정중 후방부에 약간의 융기와 함께 홍반과 백반이 동반된 병소가 관찰됨 (Fig. 5).

(6) 진단

임상 소견을 근거로 정중능형설염으로 진단하였음.

(7) 치료 경과

먼저 국소 도포용 nystatin 용액을 3주간 처방하였으며 약간의 통증 감소와 홍반부의 미세한 크기 감소를 보여 3주간 추가적으로 동일 약제를 처방함. 하지만 더 이상의 증상 및 병소의 개선이 보이지 않아 경구용 fluconazole(50 mg/day) 정제를 2주간 처방하였으며 뚜렷한 통증의 경감을 보임. 이후 동일 약제를 1주일간 추가 처방하였으며 통증 소실과 잔존 병소의 치유 소견을 확인함 (Fig. 6). 6개월 후에 시행한 경과 관찰 시 병소의 재발 소견을 보이지 않음.

Ⅲ. 총괄 및 고찰

*Candida*는 건강한 사람의 구강에서도 흔히 발견되나 면역력 저하와 같은 특정 상황에서 기회감염을 유발하게 된다. 광범위 항생제 투여와 같이 특정 원인으로 인해 발생되는 일부 구강 캔디다증의 경우 그 원인 요소가 제거되면 저절로 치유되는 경우가 있으나, 그 밖의 대부분의 경우에는 항진균요법이 필요하다. 현재 주로 사용되고 있는 항진균약제는 크게 polyenes, ergosterol biosynthesis inhibitors, DNA analogues 3가지로 분류할 수 있으며, 구강 캔디다증에 사용되는 항진균 요법의 근간을 이루는 두 가지 약제는 polyene과 azole이다.[4,6]

Table 2. Comparison of characteristics of azole antifungals[8]

	Ketoconazole	Fluconazole	Itraconazole
Spectrum	Narrow	Expanded	Expanded
Route(s) of administration	Oral	Oral, IV	Oral
$t_{1/2}$ (hours)	6-9	30	30-40
CSF penetration	No	Yes	No
Renal excretion	No	Yes	No
Interaction with other drugs	Frequent	Occasional	Occasional
Inhibition of mammalian sterol synthesis	Dose-dependent inhibitory effect	No inhibition	No inhibition

Polyene은 *Streptomyces* 종에서 유래된 약물군으로 현재 구강 진균 감염에 주로 사용되는 약물로는 nystatin과 amphotericin B를 들 수 있으며, 그 작용기전은 진균의 세포막에 존재하는 ergosterol과 결합한 후 공동을 형성하여 진균의 세포막 형성을 억제함으로써 작용한다.[4,6,8,9] 그 중 하나인 amphotericin B는 경구 복용 시 위장관으로는 거의 흡수되지 않아 주로 정맥 내로 투여하는 약제이다. 광범위한 항진균 효과를 나타내며 전신 독성 발현율이 높아 구강 캔디다증 보다는 주로 전신 진균 감염 시 다른 약물에 이차적으로 사용한다.[4,6,8,9]

Nystatin은 tetraene으로 위장관으로 흡수되지 않아 국소도포용으로 구강 캔디다증에 가장 흔히 사용되는 약제이다. 국소 도포용 제제로는 현탁 용액 형태로 시판되고 있으며, 국소용법의 특성상 부작용이 적으므로 구강 캔디다증의 경우 우선적으로 처방되고 있다. 하지만 이러한 국소제제의 경우 하루 수 차례 구강 내에 적용해야 하고 특유의 나쁜 맛으로 인해 환자의 낮은 복약순응도(poor compliance)를 보이는 경향이 있다. 이러한 문제를 해결하기 위하여 약물에 설탕을 첨가한 제제들이 개발되기도 하였는데, 이로 인해 치아우식증 발생 위험이 높아지게 되므로 유치악 환자의 경우에는 장기간 사용이 어렵다. 또한, 구강 점막의 특성 상 타액으로 인한 약제의 희석 효과 및 혀를 포함한 구강 내 여러 구조들로 인해 약제의 제거율이 높아 국소 제제의 적용에 한계점이 많아 치료에 실패하는 경우가 드물지 않다.[4-6] 이러한 국소표면요법이 실패한 경우에는 다른 종류의 약제를 선택하는 것이 필요한데, 이 때 구강 캔디다증에서 생각할 수 있는 것이 azole계 약제이다.

Azole계 항진균제는 크게 두 가지로 분류되는데, 먼저 개발된 imidazole (clotrimazole, miconazole, ketoconazole)과 나중에 개발된 triazole (itraconazole, fluconazole)이 있다. 모든 azole은 진균의 ergosterol 생합성에 관여하는 cytochrome P450 효소를 억제함으로써 항진균 작용을 나타낸다.[4,6,8,9] 이 중 clotrimazole과 miconazole은 항진균 작용뿐 아니라 anti-staphylococcal 활성도 나타내며, 경구 복용 시 위장관으로 거의 흡수되지 않아 주로 피부, 점막의 진균 감염에 대하여 국소표면용으로만 사용된다.[4,6]

Azole 중 전신적으로 투여하는 ketoconazole, fluconazole, itraconazole의 특성을 비교, 요약하면 표 2와 같다. 먼저 ketoconazole은 imidazole에 속하지만 다른 imidazole과는 달리 anti-staphylococcal 활성을 나타내지 않으며 위장관으로도 흡수되므로 경구로 투여할 수 있다. 초기에는 구강 캔디다증에 많이 사용되었으나, 치명적인 간독성과 함께 기형유발, 위장관 부작용, 피부 발진, 인체의 testosterone 생합성 억제 등 많은 부작용들이 보고되면서 점막의 진균감염에 대하여 일차적으로는 사용되지 않게 되었다.[4,6,8] Itraconazole은 같은 triazole인 fluconazole과는 달리 물에 녹지 않으며, 경구 투여 후 혈장 내에 낮은 농도로 존재하는 대신 단백질과 조직 결합력이 높아 흡수 후 여러 부위에서 조직과 결합하여 오랫동안 방출되는 특성을 보인다. 하지만 혈장 단백질과의 높은 결합력으로 인해 타액과 같은 체액에는 낮은 농도로 존재하게 된다.[4,6,8]

Fluconazole은 bis-triazole로 다른 triazole과 같이 cytochrome P450 효소의 한 종류인 14-demethylase를 억제함으로써 작용한다. 또한 Darwazeh 등[10]의 연구에 의하면 fluconazole 투여 시 *Candida*의 협점막 부착 및 집락형성이 현저하게 감소되었는데, 이는 fluconazole이 *Candida*의 점막부착과 집락형성에 관여하는 협점막 상피세포의 구조에 영향을 줌으로써 작용할 가능성에 대해서도 보고된 바 있다. Fluconazole은 *in vitro* 상에서는 *C. albicans*에 대하여 ketoconazole에 비하여 낮은 효능을 나타낸 반면, *in vivo*상에서는 실제로 ketoconazole에 비하여 캔디다증에 대한 월등한 효과를 보임이 보고된 바 있다.[4,6,11] 이는 경구 복용 후 빠른 흡수와 25-30시간 정도의 긴 반감기와 함께, 다른 azole과는 달리 혈장 단백질과 약하게 결합하며 대부분의 체내 부위에 잘 도달하는 특성을 나타내는 것과 관련이 있다.

또한 fluconazole은 치은 삼출액과 타액에도 높은 농도로 존재하기 때문에 특히 구강 병소에 대하여 유리하게 작용할 가능성에 대하여 제시된 바 있다. Force 등[11]의 연구에 의하면 ketoconazole(400 mg)과 fluconazole(100 mg)을 각각 투여한 경우 ketoconazole은 타액 내에서 거의 검출되지 않은 반면 fluconazole은 투여 2시간 후 타액 내에서 혈장 농도와 거의 유사한 농도로 존재하였으며 투여 24시간 후에도 *C. albicans*를 억제하는데 필요한 최소 농도의 4배에 해당하는 농도가 타액 내에 여전히 존재함이 보고되었다. 이러한 연구결과는 fluconazole이 구강 캔디다증에 대하여 임상적으로 높은 효능을 보이는 이유를 설명해준다. Ketoconazole이나 itraconazole 등의 다른 azole과 달리 fluconazole은 인체 내에서 대사되지 않고 90% 이상이 대사되지 않은 형태로 대부

분 신장을 통해 배설되므로 간독성이 적은 장점을 가지고 있으나, 신장기능에 문제가 있는 환자의 경우 신중한 투여가 필요하다.

본 증례에서는 nystatin에 반응하지 않는 만성 구강 캔디다증 환자에서 fluconazole이 유용한 치료제로 활용될 수 있음을 알 수 있었다. 또한 상기 특성들을 고려하였을 때 국소표면요법에 반응하지 않는 구강 캔디다증에 대하여 전신적 항진균요법을 적용할 경우, 비교적 낮은 부작용을 가지며 구강 캔디다증에 높은 효능이 보고된 fluconazole을 다른 약제들에 우선하여 사용할 만한 근거가 충분하다고 생각된다.

참 고 문 헌

1. Neville BW, Damm DD, Allen CM, Bouquot JE. Oral & maxillofacial pathology. 2nd ed., Philadelphia, 2002, WB Saunders Co., pp.189-197.
2. Shin ES, Chung SC, Kim YK, Lee SW, Kho HS. The relationship between oral *Candida* carriage and the secretor status of blood group antigens in saliva. Oral Surg Oral Med Oral Pathol Oral Radiol Endod 2003;96:48-53.
3. Scully C, Oral and maxillofacial medicine. 1st ed., Wright, 2004, Elsevier, pp.252-268.
4. Samaranayake LP, Ferguson MM. Delivery of antifungal agents to the oral cavity. Adv Drug Deliv Rev 1994;13:161-179.
5. Blomgren J, Berggren U, Jontell M. Fluconazole versus nystatin in the treatment of oral candidosis. Acta Odontol Scand 1998;56:202-205.
6. Ellepola AN, Samaranayake LP. Oral candidal infections and antimycotics. Crit Rev Oral Biol Med 2000;11:172-198.
7. McCullough MJ, Savage NW. Oral candidosis and the therapeutic use of antifungal agents in dentistry. Aust Dent J 2005;50:S36-39.
8. Mycek MJ, Harvey RA, Champe PC. Lippincott's illustrated reviews : pharmacology. 2nd ed., Hampton, 2000, Lippincott Williams & Wilkins, pp.337-344.
9. Francois IE, Aerts AM, Cammue BP, Thevissen K. Currently used antimycotics: spectrum, mode of action and resistance occurrence. Curr Drug Targets 2005;6:895-907.
10. Darwazeh AMG, Lamey PJ, Lewis MAO, Samaranayake LP. Systemic fluconazole therapy and in vitro adhesion of *Candida albicans* to human buccal epithelial cells, J Oral Pathol Med 1991;20:17-19.
11. Force RW, Nahata MC. Salivary concentrations of ketoconazole and fluconazole: implications for drug efficacy in oropharyngeal and esophageal candidiasis. Ann Pharmacother 1995;29:10-15.

- ABSTRACT -

The Effects of Fluconazole on Chronic Oral Candidiasis Refractory to Nystatin: Case Report

Eun-Jin Lee, D.D.S., Won-Kyu Park, D.D.S.,M.S.D.,Ph.D.
Hong-Seop Kho, D.D.S.,M.S.D.,Ph.D.

Dept. of Oral Medicine & Oral Diagnosis, School of Dentistry, Seoul National University

Candidiasis, an opportunistic infectious condition caused by the genus *Candida*, is the most common oral fungal infection in humans. The diagnosis of oral candidiasis can often be made based on recognition of its clinical pattern, but at times there is difficulty in making a clinical diagnosis because of its various manifestations.

Several antifungal medications have been developed for managing fungal infections. Despite the availability of several effective antimycotics for the treatment of oral candidiasis, failure of therapy is not uncommon due to the unique environment of the oral cavity, where the flushing effect of saliva and the cleaning action of the oral musculature tend to reduce the drug concentration to sub-therapeutic levels.

In this case report, we present two patients diagnosed with chronic hyperplastic candidiasis and median rhomboid glossitis, which are known as rare forms of candidiasis. In both cases, there was a significant reduction of clinical signs and symptoms when fluconazole was prescribed after the failure of initial nystatin therapy.

Key words : Candidiasis, Fluconazole, Nystatin