뇌교경색 발병후 병발된 난치성 애역의 치험 1례

강백규[1,2] · 이선우[1,2] · 박상무[1] · 한덕진[1,2] · 이정욱[1] · 김혜정[3] · 문병순[1,2] · 이 인[1]*

1 : 원광대학교 한의과대학 내과학교실, 2 : 원광대학교 한의학전문대학원 제3의학과,
3 : 원광대학교 의과대학 가정의학과

Case of Oriental Medicine Therapy on Intractable Hiccup Induced by Pontine Infarction

Baek Gyu Kang[1,2], Sun Woo Lee[1,2], Park Sang Moo[1], Deok Jin Han[1,2], Lee Jung Wook[1], Kim Hye Jung[3], Byung Soon Moon[1,2], In Lee[1]*

1 : Department of Internal Medicine, School of Oriental Medicine, Wonkwang University,
2 : Department of Third Medicine, Professional Graduate School of Oriental Medicine, Wonkwang University,
3 : Department of Family Medicine, School of Medicine, Wonkwang University

Hiccup is one of common symptoms that remains poorly understood. The hiccups coordinating center is located in the brain-stem reticular formation. Hiccups may be derived from 400 medical origins. Stroke is an infrequent cause of intractable hiccups. Intractable hiccups in pontine infarction remain poorly understood. As for treatments of hiccups, physical stimulating methods, pharmacological therapies and surgery are occidental conventional methods. In Pharmacological therapies, antidepressants, gastric motility stimulants, antispastic drugs are commonly used. Oriental medicines and acupuncture are also used frequently to treat hiccups. We have treated a case of intractable hiccup induced by pontine infarction with herbal medication; *Gwakhyangjeonggi-san gami,* acupuncture and moxibustion, and successfully improved. This case showed oriental medicine therapy is effective in intractable hiccup induced by pontine infarction.

Key words : Intractable hiccup, *Gwakhyangjeonggi-san(Houxiangzhengqi-san)*, Acupuncture, Pontine infarction

서 론

呃逆은 흔히 딸꾹질이라고 불리며 한의학에서는 吃逆, 咳逆이라고도 하며 속칭 打嗝, 古稱 噦이라 하는데 이는 氣가 逆하여 上衝되어 喉部에서 짧고 빈발하게 소리를 이어서 내는 것으로 사람으로 하여금 자제하지 못하게 하는 병증이다[1]. 서양의학에서는 hiccups에 해당하며 횡격막과 늑간근의 갑작스런 불수의적 수축의 시작 후 35msec 이내의 성문의 갑작스런 닫힘[2]으로 정의된다.

呃逆의 원인을 한의학에서는 內經靈樞 口問編에서 「寒氣」라 하였고[3], 巢氏諸病源候論에서는 「伏熱, 胃氣虛冷」이라 하였으며[4], 醫學心悟에서는 「痰飮」이라하였고, 東醫寶鑑에서는 「虛, 實, 陰, 陽」으로 나누었다[5]. 서양의학에서는 呃逆의 원인을 성문의 닫힘과 열림을 반복적으로 유발시키는 흥분-억제 과정의 실패로 발생한다고 하며 조절 중추가 뇌간 망상체(brainstem reticular formation)에 위치하고 있다고 본다[2].

대부분의 呃逆은 갑자기 발생하여 수분에서 긴 것은 수 십분 이내로 자연소실하기 때문에 어떠한 치료도 필요지 않으나 이것이 지속되는 경우에는 적절한 치료를 필요로 한다. 특히 48시간 이상 지속되는 경우나, 다양한 치료에도 불구하고 재발되는 경우를 난치성 딸꾹질이라 한다[6]. 48시간 이상 지속되는 연속성 딸꾹질은 식사나 수면 등과 같은 일상생활을 저해하여 탈수, 영양실조, 체중감소, 불면증, 피로 등이 발생하며 심한 경우에는 위식도 역류, 부정맥 등도 생길 수 있다. 치료에 반응하지 않는 난치성 딸꾹질은 생명을 위협할 수도 있어 심각한 문제로 인식되고 있다[7].

한의학적으로 呃逆에 대한 치료는 한약, 침, 뜸 등의 여러 방법이 있으며 서양의학에서도 원인에 따른 다양한 치료법이 있다. 저자는 뇌교경색 발병 후 병발한 난치성 애역에 대해 한의학적 치료를 시행하여 효과를 보았으며, 한의학적인 침 치료가 최근 서양의학의 연구결과와 일맥상통하는 면이 있어 이를 보고하고자 한다.

* 교신저자 : 이 인, 익산시 신용동 344-2 원광대학교 익산한방병원 5내과
· E-mail : leein21@wonkwang.ac.kr, · Tel : 063-859-2805
· 접수 : 2007/12/27 · 채택 : 2008/01/17

증 례

1. 환자 : 박○식, 55세, 남자

2. 주소증 : 뇌교경색 발병 다음날부터 발생한 지속적인 재발성의 딸꾹질

3. 과거력

1) hypertropic cardiomyopathy : 2002년 8월 익산 원광대학교 의과대학병원에서 진단 후 외래치료 중.

2) 고혈압 : 2004년 익산 원광의료원에서 진단 후 현재까지 양약 복용 중.

4. 현병력

2007년 7월 4일 오전 10시경 dizziness, dysarthria 발생하여 익산 원광대학교 의과대학병원 응급의학과 방문. Brain MRI & MRA 상 acute small infarction in Lt. upper paramedian pons 소견 하에 익산 원광대학교 의과대학병원 신경과 입원 중 2007년 7월 5일부터 발생한 呃逆으로 주사제, 경구투여, 자극요법 등을 시행하였으나 증상 호전이 없어 2007년 7월 9일 원광대학교 익산 한방병원 5내과 외래 내원함.

5. 초진소견

내원당시 좌측반신부전마비(G5-/5-)로 tandem gait 검사 시 양성(우측) 소견을 보였으며, 경미한 구음장애와 연하장애가 있었고, 맥은 弦緊 하였고, 舌紅苔少 하였다. 식욕은 정상이며 呃逆으로 인해 식사시 불편감은 있었으나 식사량은 정상이었고 소화도 잘되는 편이었다. 대변도 1회/1일 로 정상이었으나 呃逆으로 인해 하루에 세 시간 이하의 수면시간을 보이고 있었다. Pupil reflex 2+/2+, babinski reflex -/- 의 소견을 보였다.

6. 검사소견

1) Brain MRI & MRA : Acute small infarction in Lt. upper paramedian pons(Fig. 1)

2) 기타 흉부 방사선검사, 일반혈액검사, 생화학검사, 소변검사에서는 정상이었다.

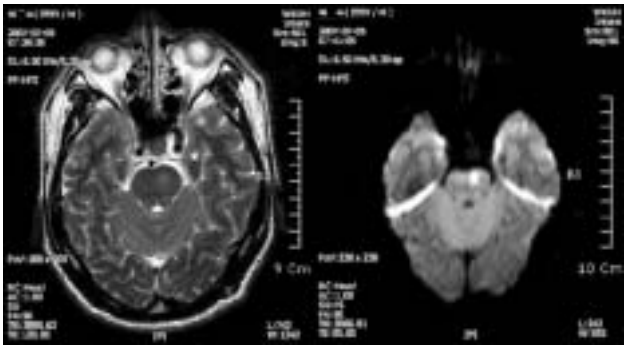

Fig. 1. T2-weighted MR image(left) and diffusion weighted MR image(right) show acute small infarction in Lt. upper paramedian pons.

7. 진단명

1) 난치성 딸꾹질

2) 졸중풍

3) 어둔

4) 고혈압

8. 치료(Table 1)

1) 한약처방

藿香正氣散加味方(藿香, 蘇葉, 甘草, 桔梗, 大腹皮, 大棗, 薑半夏, 白茯苓, 白芷, 白朮, 生薑, 陳皮, 厚朴, 丁香, 山査, 蘇子, 蘿蔔子, 枳蔕, 竹茹, 車前子, 良薑) : 식후 30분, 3회/1일 복용

2) 침치료

兩側-合谷, 足三理, 曲池, 太衝, 中脘, 承漿, 心兪(溫針), 督兪(溫針), 膈兪(溫針)

3) 뜸치료

中脘 間接灸

Table 1. Progress of each therapy

date	acupuncture therapy	moxa therapy	herb medicine
7/9	兩側-合谷, 足三理, 曲池, 太衝, 中脘, 承漿	中脘 間接灸	none
7/11	兩側-合谷, 足三理, 曲池, 太衝, 中脘, 承漿	中脘 間接灸	藿香正氣散加味方
7/12	兩側-合谷, 足三理, 曲池, 太衝, 中脘, 承漿, 心兪(溫針), 督兪(溫針), 膈兪(溫針)	中脘 間接灸	藿香正氣散加味方
7/13	兩側-合谷, 足三理, 曲池, 太衝, 中脘, 承漿, 心兪(溫針), 督兪(溫針), 膈兪(溫針)	中脘 間接灸	藿香正氣散加味方
7/16	兩側-合谷, 足三理, 曲池, 太衝, 中脘, 承漿, 心兪(溫針), 督兪(溫針), 膈兪(溫針)	中脘 間接灸	藿香正氣散加味方

9. 임상경과(Table 2)

내원하여 2회 치료 시 까지 1분에 8회 呃逆 빈도를 보여 변화 없었으나 내원 3회부터 침치료시 心兪, 督兪, 膈兪를 더하여 시행한 결과 치료 후 하루 중에 呃逆이 2시간 반 동안 멈추었다 재발하였으며, 내원 4회 치료 후 저녁식후 재발하지 않았으며 발병 후 처음 숙면을 취하였다. 다음 날 呃逆이 재발하였으나 빈도는 1분에 2~3회 였으며 내원 5회 치료 후 呃逆이 재발하지 않았으며 이후 추적 조사에서 呃逆이 5개월간 재발하지 않았다.

Table 2. Progress state of sign

date	hiccup sign			total sleep time(min)	舌	脈
	frequency	time	shake body			
7/9	8 times	1 minute (all day)	severe	180	舌絳苔少	弦緊
7/11	8 times	1 minute (all day)	severe	180	舌紅苔少	弦緊
7/12	6~7 times	1 minute	moderate	360	舌紅苔少	弦
7/13	2~3 times	1 minute	mild	420	舌淡紅苔少	滑
7/16	none	all day	none	420	舌淡紅苔少	滑

고 찰

呃逆은 누구나 흔히 경험할 수 있는 것으로 흡기가 성문의

닫힘으로 갑자기 중단되면서 횡격막이 수축할 때 발생하는 소리를 말한다[8]. 증상에 따라 딸꾹질을 분류하면 간헐적이고 기간이 짧은 일시적인 딸꾹질(hiccup bout)과 48시간 이상 지속되는 경우나, 다양한 치료에도 불구하고 재발되는 경우인 난치성 딸꾹질(intractable hiccup)로 나눌 수 있다[6]. 연속적인 딸꾹질은 환자를 매우 힘들게 할 뿐만 아니라 치료에 잘 반응하지 않으며 구토, 산염기 및 수액의 불균형 상태를 초래하기도 한다. 딸꾹질의 부작용 중 가장 많고 심한 것은 음식물이나 수분의 섭취를 못해서 생기는 탈수와 체중감소이다. 그 외에 피로와 불면증, 심한 경우 칼륨부족에 의한 심부정맥, 더 나아가서는 사망에까지 이를 수 있다[9].

한의학에서, 呃逆의 원인을 內經에서는 寒氣와 穀氣가 위로 들어가 相亂하여 胃氣逆하는 것으로 보았고[3], 巢는 脾胃俱虛에 風邪를 感해 穀氣가 不能轉化하여 脾胃氣가 逆한데 冷을 만나면 發한다고 하였다[10]. 陳은 吐利와 胃虛로 보았으며[11], 朱는 痰飮과 熱胃火가 주원인이라 하였다[12]. 龔과 王은 伏熱在胃, 氣逆, 胃氣虛冷으로[4], 張은 寒滯, 胃火, 食滯, 脾胃虛寒, 下焦虛寒으로[13], 王은 胃의 寒氣와 飮食太過를 원인으로 삼았다[14]. 이를 총괄하여보면 대부분의 의가가 胃의 降下 作用의 실조로 인한 胃氣逆上을 원인으로 보았다는 것을 알 수 있다[15].

서양의학에서 딸꾹질의 기전은 딸꾹질 반사궁으로 설명할 수 있다. 딸꾹질 반사궁은 구심부, 중추, 그리고 원심부로 나누어져 있으며 구심부는 미주신경과 횡격막 신경 그리고 흉부 교감신경절(제 6번에서 제 12번)로 구성되어 있다. 중추는 뇌간, 중뇌, 망상체, 그리고 시상하부에 위치하여 구심부와 원심부를 연결하고 원심부는 횡격막 신경으로 구성되어 있는데 횡격막 신경은 제 3번 경추에서 제 5번 경추 사이에 위치한다[8]. 따라서 이 반사궁의 어느 부분이라도 자극을 받게 되면 딸꾹질이 일어날 수 있다. 뇌혈관 질환에 의해서도 딸꾹질이 나타나는데 척추동맥, 후하소뇌동맥, 상·중·하 외측연수동맥 중 어떤 혈관의 폐색으로도 발생할 수 있으며, 하행 피질교 또는 피질연수 섬유계(descending cortcopontine or corticomedullary fiber systems)를 포함하여 뇌교 또는 연수의 복측에 병변이 위치하면 연수의 배측(nucleus tractus solitarius)에 위치하며 주로 흡기를 유발하는 배측 호흡그룹이 조절로부터 벗어날 수 있고, 독립 핵(solitary nucleus)에서 근간대성 방출의 자주적 형성을 촉진하게 된다. 이 방출은 스스로를 활성화시킴으로서 더 이상 호흡 중추의 규제를 받는 되먹이기 서보조절(regulatory feedback servo-control)로부터 벗어나 난치성 딸꾹질이 발생한다[2].

한의학에서 呃逆의 치료는 침치료, 뜸치료, 한약처방으로 나눌 수 있는데, 본 연구에서 呃逆의 치료에 사용한 침치료의 혈자리는 合谷, 足三里, 谷地, 太衝, 中脘, 承漿, 心兪, 督兪, 膈兪를 사용하였으며 뜸치료는 中脘을 사용하였고 한약처방은 藿香正氣散加味方을 사용하였다.

본 증례보고에 사용한 藿香正氣散加味方 처방은 藿香, 蘇葉, 甘草, 桔梗, 大腹皮, 大棗, 薑半夏, 白茯苓, 白芷, 白朮, 生薑, 陳皮, 厚朴, 丁香, 山査, 蘇子, 蘿葍子, 柿蔕, 竹茹, 車前子, 良薑으로 구성되어 있으며, 藿香正氣散에 丁香柿蔕湯[16]을 합방하였다. 藿香正氣散은 본래 '傷寒陰證如不分表裏證'에 사용하는 처방으로 먼저 '導引經絡'함으로써 '不致變動'하게 하는 용도로 사용하게 되는데[16], 중풍 초기에도 이와 같은 맥락에서 먼저 調氣하여 變症이 생기지 않도록 經絡을 導引하려는 목적으로 많이 응용되고 있다[17]. 丁香柿蔕湯은 '대병을 앓고 난 뒤에 위가 허하고 차서 딸꾹질이 나는 것을 치료한다[16]고 하였으며 김[18]의 연구에서 지속된 딸꾹질 치료에 유효한 결과를 보여 합방하였다.

침치료에 사용한 혈자리 중에서 서양의학의 딸꾹질 반사궁과 비교하여 보면 心兪, 督兪, 膈兪 혈은 흉부의 교감신경절(제 6번에서 제 12번)과 관련이 있음을 알 수 있다. 心兪는 제5흉추극돌기하 양방 1.5촌에 위치하며 心痛, 心悸亢進, 胸中隔氣 등에 효과가 있으며 심의 背腧穴로서 心氣를 轉輸, 輸注하는 혈이다[19]. 督兪는 제6흉추극돌기하 양방 1.5촌에 위치하며 胃脘部痛, 氣逆, 心內膜炎 등에 효과가 있고 督脈의 氣를 轉輸, 輸注하는 혈이다[19]. 膈兪는 제 7흉추극돌기하 양방 1.5촌에 위치하여 胃痛, 胸滿兩脇痛, 橫隔膜痙攣 등에 효과가 있으며 안으로는 橫隔膜에 응하여 膈胃寒痰을 主한다고 하였다[19]. 최근 연구에 의하면 vagus nerve stimulation을 통하여 난치성 딸꾹질을 치료한 연구결과가 있어[8], 이에 착안하여 저자는 흉부의 교감신경절(제 6번에서 제 12번)의 해부학적 위치와 혈자리의 문헌적 고찰을 통하여 心兪, 督兪, 膈兪 혈을 선별할 수 있었으며 風寒邪가 비위에 침입한 것으로 판단하여 온침을 시행하였다. 임상경과에서 心兪, 督兪, 膈兪를 자침한 시점부터 증상 호전이 있음을 관찰할 수 있었다.

난치성 딸꾹질 치료에 쓰이는 양방치료는 약물적치료와 신경차단으로 나눌 수 있다[20]. 약물적 치료로는 chlorpromazine, haloperidal, phenytoin, valproic acid, metoclopramide, carbamazepine, amitriptyline, baclofen 등이 주로 쓰이며, 약물투여를 중단할 경우 딸꾹질 증상이 재발하는 단점이 있다[20]. 신경차단은 즉각적인 효과를 얻을 수 있으나 호흡곤란 등 심각한 부작용이 나타날 수 있다[20]. 본 증례에서는 5회의 치료로 딸꾹질 증상이 소실되었으며 치료 후 5개월간 딸꾹질 증상의 재발이 없어 치료 효과에서 더 우수한 결과를 보여주고 있다.

결 론

본 증례를 통해 난치성 딸꾹질의 치료에 한의학적 치료가 유효하였다고 사료된다. 藿香正氣散에 丁香柿蔕湯을 합방하여 사용하여 딸꾹질에 대한 효과를 확인하였으며, 서양의학에서 연구된 vagus nerve stimulation이 한의학의 침치료에서 心兪, 督兪, 膈兪 혈위의 치료 효과를 입증하는데 실마리를 제공하였고, 문헌상 胃脘部痛, 氣逆, 횡격막痙攣 등의 주치증을 고증한 후 증례를 통하여 한의학적인 치료효과를 확인할 수 있었다. 향후 뇌졸중으로 인한 난치성 딸꾹질뿐만 아니라 말초성은 물론 뇌종양, 뇌농양, 뇌염, 뇌막염, 다발성 경화증 등 중추성 신경계 질환에 동반되는 딸꾹질[6]의 치료에 응용할 수 있을 것으로 사료된다.

감사의 글

이 논문은 2006년도 원광대학교의 교비 지원에 의해서 수행

되었습니다.

참고문헌

1. 圓光大學校 韓醫科大學 脾系內科學敎室 編. 신비계내과학. 원광대 출판사, p 169, 2005.
2. Al Deeb, S.M., Sharif, H., Al Moutaery, K., Biary, N. Intractable hiccups induced by brainstem lesion. J Neurol Sci, 103: 144-150, 1991.
3. 楊維傑. 黃帝內經素問 譯解. 臺灣, 台聯國風出版社, pp 207-262, 1971.
4. 龔廷賢. 萬病回春. 서울, 행림서원, pp 156-158, 1982.
5. 程國膨. 醫學心悟. 서울, 성보사, pp 191-192, 1987.
6. Launois, S., Bizec, J.C., Whitelaw, W.A., Cabane, J., Derenne, J.P. Hiccups in adults: an overview. Eur Respir J. 6: 563-575, 1993.
7. Rousseau, P. Hiccups. South Med J. 88: 175-181, 1995.
8. Payne, B.R., Tiel, R.L., Payne, M.S., Fisch, B. Vagus nerve stimulation for chronic intractable hiccups: case report. J Neurosurg. 102(5):935-937, 2005.
9. Samuels, L. Hiccup: a ten year review of anatomy, etiology, and treatment. Can Med Assoc J. 67: 315-322, 1952.
10. 巢元方. 諸病源候論校釋. 北京, 人民衛生出版社, pp 630-631, 1983.
11. 陳無擇. 三人極一病症方論. 北京, 人民衛生出版社, pp 156-157, 1983.
12. 朱震亨. 丹溪心法附與. 서울, 大星文化社, p 348, 1982.
13. 張介賓. 景岳全書. 서울, 翰成社, pp 368-373, 1983.
14. 王肯堂. 六科准龜. 서울, 東明社, pp 166-167, 1975.
15. 최병갑, 이시형, 애역에 관한 동서의학적 고찰. 대한동의병리학회지 12(2):21-26, 1998.
16. 許俊. 동의보감. 서울, 남산당, pp 482-485, 1994.
17. 이홍석, 인창식, 고형균. 곽향정기산 약침액이 유해산소로 손상된 Glioblastoma 세포주의 유전자발현에 미치는 영향. 대한침구학회지 22(6):111-123, 2005.
18. 김도형, 김로사, 김승은, 고창남, 박동원. 딸꾹질 환자의 정향시체탕 치험 2례. 한방성인병학회지 6(1):20-26, 2000.
19. 崔容泰. 鍼灸學. 서울, 集文堂, pp 480-484, 2000.
20. 신철호, 서석주, 최형규, 김두식, 류시정, 장태호. 난치성 딸꾹질의 치료 경험. 대한통증학회지 17: 88-91, 2004.