척수공동증 의증으로 인한 감각장애 환자 치험 1례

박상무* · 강백규 · 한덕진 · 이정욱 · 김회영[1] · 이 인 · 김강산

원광대학교 한의과대학 한방내과학교실, 1 : 광동한방병원 한방내과

Case Report of Sensory Disturbance with Suspicious Syringomyelia

Sang Moo Park*, Baek Gyu Kang, Deok Jin Han, Jung Wook Lee, Hoi Young Kim[1], In Lee, Kang San Kim

Department of Internal Medicine, School of Oriental Medicine, Wonkwang University,
1 : Department of Internal Medicine, Kwangdong Oriental Medicine Hospital

Syringomyelia is a rare disorder that causes a cyst to form in spinal cord. This cyst, called a syrinx, can damage to the spinal cord and cause symptoms such as motor weakness, pain, sensory disturbance, etc. We experienced a case of tactile hypesthesia suspecting syringomyelia in 16 year old male patient. Syringomyelia in T2/3 level was diagnosed by magnetic resonance imaging. Hypesthesia was similar to mamokbulin in oriental medicine. And we assumed these symptoms induced by conditions called kiheo in analyzing patient's symptoms and signs. We treated the patient by acupuncture, herbal medicine improving kiheo, and other methods. In the result, the symptoms had withdrawn. This case suggested possibility to treat syringomyelia in oriental medicine, but single case is insufficient for evidence.

Key words : Syringomyelia, Sensory disturbance, Tactile hypesthesia, mamokbulin(痲木不仁), kiheo(氣虛)

서 론

척수공동증(syringomyelia)은 척수 내에 낭성 공동(cystic cavity)이 형성되는 병변으로 중심관(central canal)이 침범되어 척수수종(hydromyelia) 형태를 취하거나 척수 자체에 공동화(syrinx)를 형성하여 척수공동증 형태로 나타나기도 한다[1]. 임상적 증상으로는 진행성의 상/하지 근 위약, 감각장애, 만성 통증 등이 나타난다. 이 장애를 가진 환자들은 그 증상과 징후가 모호하여 진단을 받지 못하는 경우가 많으나 오늘날에는 자기공명영상법(MRI, magnetic resonance imaging)의 개발 덕분에 진단이 늘어나는 추세이다. 발병 원인은 주로 두개-척수의 기형인 키아리 1형 기형(Chiari I malformation), 지주막염과 같은 감염, 척수 종양, 외상 등에 의한 것으로 보고 있으나, 발병기전은 아직 불명확하고 가설들이 분분하여 지배적인 이론이 없다. 중심척수증후군(Central cord syndrome)을 잘 보이며 이로 인하여 나타나는 증상은 해리성 감각장애와 상지 건반사의 소실이다. 또한 병변이 확대되면서 경직, 하지마비, 방광과 장운동의 장애, 호너(Horner) 증후군까지 보일 수 있다[2]. 치료법의 경우 외과적 수술이 위주이며 기전에 대한 가설들을 기반으로 공동 절개술, 공동 단락술, 감압술 등이 선택되고 있다.

척수공동증에서 나타나는 증상들로 미루어 한의학적인 병증에 대입해 보면 근력 약화는 痿證, 筋痿, 四肢不用에, 통증과 감각장애의 경우에는 痺證, 痲木, 不仁에 해당한다. 痿證의 원인은 肺熱, 陽明虛, 燥金 등으로 인하여 나타나는 것으로 보았으며 痺證은 風寒濕 三氣가 합쳐져서 된다고 했고 痲木不仁은 氣虛, 濕痰, 死血 등에 의한 것으로 보았다. 특히 痲木에서 痲는 아프고 가려운 것은 알지 못하나 氣가 미세하게 흐르는 것은 느낄 수 있는 것으로 氣虛에 기인한다고 보았으며, 木은 아프고 가려운 것은 물론 氣가 흐르는 것도 느끼지 못하는 것으로 濕痰이나 死血에 의한다[3,4]고 보았는데, 척수공동증에서 나타나는 해리성 감각장애와 유사한 특징을 가진다.

본 증례에서는 특발성 척수공동증이 의심되는 자기공명영상 소견을 가진 환자가 호소하는 감각장애를 氣虛에 의한 痲木不仁으로 보고 한의학적 치료를 통하여 유의할만한 결과를 얻었기에 보고하는 바이다.

대 상

1. 환자 : 한 ○ ○ (M/16)

* 교신저자 : 박상무, 전북 익산시 신용동 344-2 원광대학교 익산한방병원
· E-mail : zemekis@gmail.com, · Tel : 063-859-0264
· 접수 : 2007/10/30 · 채택 : 2008/07/09

2. 주소증 및 초진소견

1) 右側 手部 振顫

2) 右側 上肢 筋力 弱化

3) 感覺障碍(右側 上肢, 背部) : 촉각의 불완전한 소실, 온·통각과 심부감각은 보존(Fig. 1)

4) 自汗, 多汗

5) 大便糖薄(無痛)

6) 舌 - 淡紅, 舌苔 - 少, 脈 - 滑

Fig. 1. Dermatome presenting hypesthesia

3. 발병일 : 2006년 7월 11일

4. 과거력

1) 1994년 Outcar TA 후 頭部 찰과상으로 Local 병원 입원 치료(3일)

2) 1995년 서울 Local 병원에서 편도선 절제술

5. 가족력 : 別無

6. 음주 및 흡연 : 別無

7. 현병력

2006년 7월 11일 식사 중 우측 손의 振顫을 느껴 2006년 7월 12일 원광대학교 부속 원광의료원 신경과 내원 후 Brain MRI 및 상지 NCV(motor, sensory), F-wave 검사 시행 받았으나 별다른 소견을 발견하지 못함. 이후 신경과 및 Local 한의원에서 치료받았으나 증상에 개선이 없었고 2006년 8월경부터는 우측 상지의 근력 약화와 우측 상지에서 상체에 걸친 감각저하 보임. 2006년 9월 22일 본원 5내과 내원하여 상기 증상들을 호소하였음. 2006년 9월 25일부터 본원 5내과 외래 경유하여 입원.

8. 입원 시 활력징후 및 혈당 수치

BP 130/90 mmHg, Pulse 64 회/min, R 20 회/min, BT 36.5℃. 단 Blood glucose는 신경과에서 충분한 evaluation이 이루어진 관계로 측정에서 제외함.

9. 검사소견

1) 진찰(2006.09.26)

(1) DTR : Biceps tendon reflex ++/++, Brachioradialis tendon reflex ++/++, Knee jerk ++/++, Ankle jerk ++/++

(2) Spurling test -/-, Jackson test -/-

(3) ASIA(American spine injury association) 척도의 Light touch score 97(우측 41, 좌측 56), Pin prick score 112.

2) 임상병리검사(2006.09.26)

ALP(304 IU/ℓ, 참고치 66~220)의 상승과 BUN(6.6 ㎎/㎗, 참고치 8~20)의 하락 외 특이소견 없음.

3) Brain MRI(2006.07.12) : Normal brain MRI

4) Cervical MRI extended(2006.09.26) (Fig. 2, 3)

(1) Possible idiopathic focal syringomyelia in T2/3 level

(2) No cerebellar tonsillar herniation

Fig. 2. T2-weighted magnetic resonance imaging at cervical and thoracic spine (06.09.27)

Fig. 3. T2-weighted magnetic resonance imaging at cervical and thoracic spine(06.09.27)

10. 임상경과 및 치료

1) 입원기간

2006년 9월 25일~2006년 10월 16일, 2006년 11월 14일~2006년 12월 15일 총 2회

2) 鍼治療

(1) 시술부위 및 방법

中渚(TE3), 後谿(SI3), 陽陵泉(GB34), 懸鐘(GB39), 太衝(LR3) 및 上白, 中白, 下白과 척추 주위 및 감각장애가 있는 부위의 阿是穴을 1일 1~2회 우측으로 취하였다. 刺針의 深度는 經穴에 따라 2~20 ㎜로 直刺하였고, 감각장애 부위의 阿是穴은 부위에 따라 斜刺 혹은 橫刺하였다. 20분간 留鍼하였고 전침 자극을 시행한 외에 별도의 手技法은 시행하지 않았다. 刺針 시간은 오전 11시에서 12시 사이였으며 경우에 따라 오후 3~4시 사이에 추가로 刺針을 하였다.

(2) 재료

0.30 ㎜ X 30 ㎜ (동방침구제작소) 의 stainless steel 1회용 毫鍼을 사용하였다.

3) 灸治療

1일 1회 中脘(CV12), 關元(CV4)에 간접구를 시행하였다.

4) 부항치료

(1) 1일 1회, 우측 上肢와 背部로 건식부항을 시행하였다.

(2) 2일 1회, 背部 위주로 척추 주위의 穴位 네 곳에서 습식부항을 시행하였다.

5) 물리치료

감각장애 부위에 대하여 ICT(Interferential current therapy), TDP(Teding diancibo pu), Ultrasound 치료를 시행하였다.

6) 한약치료

(1) 입원기간 중 2첩을 120 cc/pack으로 하여 매일 식후 2시간에 1pack씩 3회 복용.

(2) 첫 입원 당시에는 주로 脾胃虛寒으로 인한 氣虛에 대하여 한약을 사용하였음.

① 補中益氣湯(黃芪 6 g, 甘草, 白朮, 人蔘 4 g, 訶子, 肉荳蔻, 乾薑 3 g, 當歸, 陳皮 2 g, 升麻, 柴胡 1.5 g)

② 理中湯(白朮 6 g, 人蔘, 乾薑 4 g, 甘草, 訶子, 肉荳蔻 3 g)

③ 歸元飮(白朮 12 g, 訶子, 肉荳蔻 8 g, 白芍藥, 山藥, 人蔘, 白茯苓, 白扁豆, 生薑 4 g, 甘草, 烏梅, 五味子, 破古紙, 木香 2 g)

(2) 두 번째 입원시에는 감각장애 및 氣虛에 대한 한약을 사용하였음.

① 三氣飮(熟地黃 10 g, 杜沖, 牛膝, 當歸, 枸杞子, 白茯苓, 白芍藥, 肉桂, 細辛, 白芷, 甘草, 獨活, 秦艽, 桂枝 4 g, 黃芩, 黃連 2 g)

② 補中益氣湯合烏藥順氣散(黃芪, 烏藥 6 g, 甘草, 白朮, 人蔘, 枳殼, 白殭蠶, 乾薑, 大棗, 訶子, 肉荳蔻 4 g, 川芎, 白芷 3 g, 當歸, 陳皮, 桔梗 2 g, 升麻, 柴胡 1.5 g)

7) 임상경과

원광의료원 신경과에서의 evaluation 결과(Brain MRI, 임상병리검사 결과)를 검토하여 振顫의 원인 중 중추신경계질환, 간질환, 갑상선질환, 전해질 이상, Wilson's disease 등을 배제하였다. 우측 상지의 근육(상완이두근, 삼두근)의 근력 약화는 보이나 근 위축은 보이지 않는 상태였다. 감각장애는 우측 上肢, 우측 背部에서 나타났으며 촉각이 저하되어있고 온·통각은 보존된 상태였다. 이상의 소견으로 인하여 경추 또는 흉추 수준에서의 척수손상을 의심하여 2006년 9월 27일 Cervical MRI extended를 시행하였다. 그 결과 Possible idiopathic focal syringomyelia in T2/3 level 소견을 보여 원광의료원 신경외과 진료를 통하여 수술 필요 여부를 타진하였으나 보존적 치료와 지속적인 관찰을 권유받았다.

이들 결과에 의하여 환자의 증상이 척수공동증에 의한 것으로 간주하여 한방치료를 시행하고 증상의 변화 정도를 VAS(Visual analog scale)로 측정하였다. 10월 1일까지 환자의 주소 증상에 변화가 없었으나 10월 2일부터는 우측 어깨 부위의 감각장애가 입원 당시의 80%로 완화되었다. 10월 3일에는 우측 背部의 감각장애도 완화되었다. 10월 8일부터 우측 振顫의 발생 빈도가 다소 줄어들었으며 근력도 Fair에서 Good로 회복되었다. 10월 11일부터는 振顫과 감각장애 증상이 완화되어 약 60% 정도의 증상이 남아있다고 표현했다. 10월 12일부터는 振顫이 미약해져 잘 보이지 않게 되었으며 감각장애가 호전되어 나타나지 않았다(각각 입원 당시에 비하여 20%와 40%로 표현). 10월 13일부터는 근력 약화 증상이 호전되어 정상적인 근력을 보였다. 10월 15일에는 振顫 및 감각장애와 근력약화가 소실되어 퇴원하였다(Table 1). 퇴원 시 ASIA scale의 감각기능 점수는 우측이 41점에서 56점으로 나타나 정상이었다(Fig. 4, 5).

Table 1. The Clinical Symptom Progress during 1st Admission

	9/25	10/2	10/3	10/8	10/11	10/12	10/13	10/15
Motor weakness (Rt. U/Ex)	Fair	Fair	Fair	Good	Good	Good	Normal	Normal
Rt. hand tremor	10	10	10	9	6	2	2	-
Tactile hypesthesia (Rt. U/Ex)	10	8	8	8	6	4	-	-
Tactile hypesthesia (Rt. back)	10	10	8	8	6	4	-	-

Rt : right, U/Ex : upper extremities. * : scored by manual muscle test, ** : scored by visual analog scale

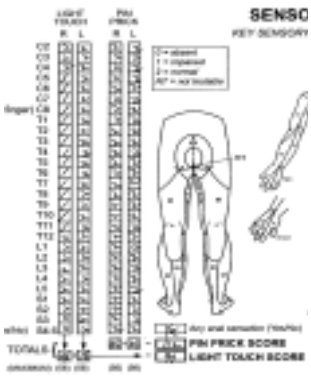

Fig. 4. ASIA scale(06.9.26)



Fig. 5. ASIA scale(06.10.15)

2006년 11월 14일 우측 상지의 감각장애와 통증이 나타나 다시 외래를 거쳐 입원하였다. 통증은 주로 수면 중에 우측 前腕部로 나타났으며 감각장애의 경우는 전 입원 당시와 동일한 양상으로 나타났으며 ASIA scale에서의 감각기능 점수도 우측만 41점으로 동일했다. 11월 21일까지는 증상에 큰 변화가 없었다. 11월 22일부터 우측 背部와 上肢의 감각장애가 40%로 감소하였으며 통증도 40%로 감소하였다. 11월 24일부터 수면시의 우측 上肢 통증이 소실되었다. 이후 12월 1일에는 감각장애가 20% 정도로 감소하였고 12월 14일 감각장애 증상이 호전(ASIA scale상 우측 41→56)되고 통증이 소실되어 퇴원하였다(Table 2).

Table 2. The Clinical Symptom Progress during 2nd Admission

	11/14	11/21	11/22	11/24	11/28	12/1	12/5	12/14
Tactile hypesthesia (Rt. U/Ex)	10	8	4	4	4	2	2	-
Tactile hypesthesia (Rt. back)	10	8	4	4	4	2	2	-
Rt. U/Ex pain	10	6	4	-	-	-	-	-

Rt : right, U/Ex : upper extremities. * : scored by visual analog scale

고 찰

척수의 공동화는 1546년 Estienne에 의해 처음 기술되었으며 Chiari 변형과의 관계는 1804년 Portal에 의해 주목되었다. Ollivier d'Angers는 제4뇌실과의 연속성을 지닌 척수의 공동화를 1824년 기술하였고 3년 후 이를 척수공동증(Syringomyelia)라

명명하였다[5].

척수공동증은 척수 내에 낭성 공동(cystic cavity)이 형성되는 병변으로 중심관(central canal)이 침범되어 척수수종(hydromyelia) 형태를 취하거나 척수 자체에 공동화(syrinx)를 형성하여 척수공동증 형태로 나타나기도 한다. 척수공동증은 보통 하부 경추 분절에 자주 발생되며 이들은 위쪽으로 뇌간에 연장되어 연수공동증(syringobulbia)이 되거나 아래쪽 종말끈(filum terminale)에까지 확장되기도 한다[1].

Chiari 기형, 뇌 기저부 또는 척수의 지주막염, 척수외상 후, 척수종양 등에서 발생하나 특발성으로 발생하는 경우도 있으며 이를 뇌척수액 순환로와의 소통 여부로 교통성과 비교통성으로 나누기도 한다.

척수공동증의 정확한 발병기전은 아직 알려져 있지 않아 가설 수준에 머물러 있는데, Gardner의 "수역동학 가설(hydrodynamic theory)"[1,6], Williams의 "두개-척수 압력 해리 가설"[7]이 있고 Ball과 Dayan은 Virchow-Robin space내에 동맥을 통해 척수로 뇌척수액이 유출된다고 주장했으며[8], 다소 유사한 개념으로, 척수의 후근을 따라 수액이 척수내로 들어간다는 설이 Albouker에 의해 제안되었다[9]. 그러나 외상 후 생긴 척수공동의 경우는 척수 손상후의 조직괴사와 척수내 출혈이 척수내 낭종으로 발전된다고 설명되었지만 이 이론은 매우 미미한 척수 손상 후에 생기는 척수의 공동을 설명할 수는 없다[10]. "척수내 박동압(intramedullary pulse pressure) 이론"은 박동압이 뇌척수액 공간으로 전달되는 중 공간에 폐쇄가 생기면 대신 척수를 통해 전달되면서 척수 내 팽창이 생겨 공동이 생긴다고 하며, 완전히 폐쇄되지 않고 공간이 좁아진 경우 좁아진 공간에서의 벤츄리(Venturi) 효과에 의하여 생긴 뇌척수액 압력감소로 척수내 압력과 뇌척수액 압력 사이에 불균형이 생겨 척수가 팽창한다고도 한다[11]. 또한 최근에는 척수공동증 환자에서 뇌척수액의 흡수과정에 결함이 있다는 보고도 있다[12].

상기 원인 가설이나 병리적 특징으로 인해 척수공동증에 대한 치료방법으로는 대개 외과적 수술요법이 사용된다. 수술요법으로는 키아리 기형과 같은 척수공동증의 발생 원인을 교정하는 방법이 있고, 또한 척수공동증 자체에 대한 치료방법이 있다. 일반적인 수술의 적응증은 신경학적 장애의 진행과 방사선학적으로 확인된 척수공동의 확대이며, 수술시기는 신경학적 장애(특히 상지마비)가 발생한 경우는 가능한 조기수술을 권하는 추세이다[13]. 이는 신경아교 반흔(glial scar)의 형성, 척수연화증(myelomalacia)과 같은 척수의 비가역성 변화가 일어날 수 있기 때문이다.

척수공동증으로 인한 신경학적 장애는 공동의 크기와 부위, 2차적인 신경아교증에 의존한다. 일차성 감각장애, 근위축 및 근력약화, 운동장애, 장경로(long tract) 기능 장애, 피부의 영양 장애, 신경성 관절병증, 통증, 이상감각(dysesthesia). 통증과 이상감각은 매우 흔한 호소증상으로 보고되며 14.5~85% 정도이다[5]. 이외에도 뇌간증후, 수두증과 같은 임상증상을 보이기도 한다[1]. 발생양상은 보고 저자에 따라서 다양한데 황 등[14]은 12명의 척수공동증 환자에서 첫 증상이 근력 약화 6례, 분절성 감각 장애 3례, 체간이나 사지 부위의 통증이 3례, 보행 장애가 3례라고 보고했으며 증상의 부위는 양측성 4례, 편측성 8례로 보고했다. Cohodarevic[5] 등은 27명의 척수공동증 환자에서 첫 증상이 통증 16례, 운동장애와 감각장애가 8례, 통증을 동반한 운동-감각 장애가 3례였으며 양측성이 17례, 편측성이 10례였다.

상기 환자는 뇌 및 척수의 자기공명영상에서 키아리 기형을 보이지 않았고 감염이나 종양을 시사하는 소견이나 병력 조사에서의 의미 있는 외상력도 없었다. 따라서 특발성 척수공동증의 가능성이 높았으며 병소의 크기와 증상의 양상으로 볼 때 외과적 수술요법의 단계가 아니라는 판정을 받았다.

첫 번째 입원 당시 환자는 내원 이후 振顫과 근력 저하를 주소 증상으로 호소하였으나 진찰을 계속하면서 감각 장애가 추가로 발견되었다. Nogues 등은 100명의 척수공동증 환자를 대상으로 신경학적 또는 EMG 검사를 한 결과 22명에서 하나 이상의 불수의적 움직임이나 비정상적인 자세가 나타났으며 이 중 5명에서 手部 振顫(hand tremor)이 나타났다고 보고했다. 이들은 振顫의 양상이 주로 활동시, 손을 뻗친 자세를 유지할 때 나타났고 휴식과 수면 중에는 소실되었다고 한다[15]. 본 증례에서도 주로 손을 뻗치거나 힘을 줄 경우에 振顫이 나타났으며 안정시에는 나타나지 않아 유사한 양상을 보였다. 근력저하는 elbow flexion & extension, wrist extension에서 Fair 수준으로 나타났으며 병변의 위치와 일치하지 않았고 근 위축의 증거도 없었다. 감각장애의 경우 본 증례에서는 전반적인 감각의 둔함을 호소할 뿐 침구 시술시에 통증을 호소하였고 온각도 남아있어 해리성 감각장애의 양상을 보이지 않았다. 증상의 부위는 공동의 위치인 T2~4 분절과 일치하지 않았고, 복부는 정상이었으며 배부로만 나타났다. 척수공동증에 의한 전형적인 감각장애는 중심척수 증후군이라 하는 임상양상을 보인다. 즉 통각 및 온도 감각은 소실되며 관절 위치 감각은 보존되는 소위 "해리성 감각소실" 형태를 보인다[1]. 그러나 31%에서 100%까지 보고된 비율이 다양하며, 어떤 저자들은 감각 소실이 척수공동증에서 반드시 해리되는 것은 아니라고 강조하고 있다. 다른 저자들은 질병 초기에 나타난 해리성 감각소실은 후에 촉각과 고유감각의 장애로 진행된다고 보고하고 있다[5]. 또한 병변의 위치에 관계없이 증상이 나타나는 부위가 다양한 양상을 보인다.

두 번째 입원 당시에는 근력 약화와 진전은 없었으며, 주로 통증과 감각장애를 호소하였다. 통증의 경우 척수공동증의 초기 증상으로 나타나며 재채기와 기침에 의해 가중될 수 있다. 통증은 상지나 흉곽에서 가장 흔하게 보이며, 소수의 환자들은 하지의 통증을 나타내기도 한다. 여러 종류의 통증이 다양한 표현과 강도를 동반하여 일어날 수도 있다. 캐나다 척수공동증 네트워크(CSN)의 조사 참여자들은 1996년 연례회의에서 통증의 유병률이 97.5%라고 밝혔으며, 47%의 참여자들은 전혀 일을 할 수 없을 정도로 난치성 통증에 압도당했다. 환자 중 90%는 스트레스, 활동, 통증 사이에 연관이 있다고 밝혔다. 이 조사에서 가장 흔한 주소증상은 머리/목 부위(90%), 어깨/팔(75%), 가슴/복부(50%)였다[5]. 본 증례의 환자는 우측 上肢 부위의 통증을 호소하였다. 그러나 통증부위와 이상감각의 부위는 완전히 일치하지 않았는

데, 보고에 의하면 통증 부위와 감각 이상 부위를 비교했을 때 26%만이 완벽한 일치를 보였고, 대다수(67%)가 부분적으로 일치, 2명은 완전한 불일치를 보였다고 한다[5]. 감각장애는 첫 입원시와 동일하였으며 감각해리도 나타나지 않았다.

한의학적으로 감각장애는 痺, 不仁, 痲木 등으로 표현된다. 痺症의 경우 "風寒濕三氣雜至合而爲痺也 風氣勝者 爲行痺 寒氣勝者 爲痛痺 濕氣勝者 爲着痺"[3]라 했으며 대개 痛痺와 같이 통증이 있는 경우를 많이 가리키며 "風之爲病 當半身不遂 或但臂不遂者 此爲痺"[3]라 하여 단마비(monoplegia)를 가리키는 경우도 있는데 이는 신경학적 질환에서 마비와 중추신경성 통증이 동시 혹은 이어져 발생하는 일이 많기 때문에 양자의 의미로 혼용된 것으로 보인다. 한편 "着痺者, 着而不移, 世稱爲痲木不仁之類足也.", "肌痺卽着痺, 濕痺也, 留而不移, 汗多, 四肢緩弱, 皮膚不仁, 精神昏塞, 令名痲木"[4]에서처럼 着痺를 痲木不仁과 같은 의미로 쓰기도 했다.

不仁의 경우에는 "痛痒不知 寒熱不知 灸刺 不知 是謂 不仁也", "痛者 寒氣多也 有寒故 痛也, 其不痛 不仁者 病久入深 榮衛之行澁 經絡時踈 故 不痛 皮膚不營 故爲不仁"[3]라 하여 통증이 없는 감각장애로 분류하였다. 痲木은 "衛氣不行 則爲痲木", "諸痺之中 着痺 卽痲木不仁也"[3] 등으로 역시 감각장애의 계통으로 보인다. "痲是氣虛 木是濕痰 死血. 盖痲 猶痺也. 雖不知痛痒 尙覺氣微流行 在手 多兼風濕 在足 多兼寒濕, 木則非 惟不知痛痒 氣亦不覺流行"[3]은 痲를 통각이 없으나 촉각은 남아있고, 木을 통각과 촉각 모두 없는 상태로 표현하여 해리성 감각장애와 유사한 일면을 보이기도 한다.

不仁은 주로 內經 時代 이후 唐宋代까지 주로 사용되었으며, 痲木 또는 痲木不仁은 金元代 이후부터 일반적으로 사용된 용어이다. 醫家들의 痲木不仁 原因說을 모았을 때 대다수에서 痲의 原因은 氣虛, 木의 원인은 濕痰死血로 귀결되었으며 七情, 濕邪 등으로 인한 營氣, 衛氣의 不行 또한 원인으로 보았다[16].

중의학에서는 척수공동증을 痿證으로 보고 本은 腎精虧損, 督脈空虛, 標는 絡脈瘀阻, 失于榮養으로 설명한다. 腎精虧損, 督脈空虛는 溫照不全 또는 寒邪凝滯로 이어져 통증이 발생하며, 腎精虧損, 絡脈瘀阻는 絡行不暢하여 痲木不仁이 발생한다. 때문에 그 치료는 塡精益髓充養督脈이 기본이며 養血活血通絡이 治標한다[17]. 王 등은 상기이론에 의거하여 척수공동증 60예에 人蔘, 鹿茸, ▯ 絲子, 龜甲, 何首烏 등을 위주로 한 약물 및 督脈 주위 穴位에 대한 침구치료를 병행하여 91.67%의 치료율을 얻었다고 보고하였다[18].

諸家의 이론을 참고할 때 본 증례의 환자는 舌淡紅하고 自汗이 있었으며 잦은 泄瀉를 보였으며, 증상의 양상을 관찰할 때 감각이 모두 소실되지 않고 온통각과 촉각의 일부가 보존되었으므로 痲木不仁 중에서도 痲에 가까워 중의학에서의 관점인 腎精虧損보다는 氣虛에 의한 痲木不仁으로 辨證하였다.

첫 입원에서는 환자가 잦은 泄瀉와 自汗, 多汗을 호소하였기 때문에 脾胃虛寒으로 인한 氣虛라고 보았으며 脾胃 문제의 해결을 통하여 氣虛를 교정하기 위해 補中益氣湯, 理中湯, 歸元飮 등의 처방을 사용하였으나, 두 번째 입원에서는 통증이 나타났기 때문에 痺證으로 보아 痺證의 痛治藥인 三氣飮을 사용한 후 통증이 해소된 후로는 다시 氣虛에 의한 痲木不仁의 치료를 위하여 補中益氣湯에 烏藥順氣散을 합방하여 사용하였다. 鍼治療에 대해서는 척추의 병을 주로 다스리는 董氏鍼法의 上白, 中白, 下白을 사용하고 上肢痲痺에 사용하는 中渚(TE3), 後谿(SI3), 筋會穴인 陽陵泉(GB34), 髓會穴인 懸鐘(GB39), 通絡活血하는 太衝(LR3) 및 척추 주위의 阿是穴을 사용하였다. 동시에 補益元氣하는 中脘(CV12), 關元(CV4)에 대한 灸法을 통하여 脾胃의 氣虛를 치료하였다.

상기 治法들은 모두 氣虛에 인한 氣不通으로 나타난 감각장애를 치료하기 위해 補氣와 理氣를 겸하였다. 환자가 호소하던 振顫, 근력약화의 경우 입원 치료를 통해 증상이 완전히 소실되었으며 감각장애의 경우 호전 후 재발을 보였으나 재입원하여 치료한 뒤에는 다시 증상이 소실되어 정상적인 일상생활로의 복귀가 가능해졌다. 따라서 氣機의 疏通에 의하여 증상의 회복이 가능하였다고 보여진다.

척수공동증에 대한 한의학적 치료 보고는 극히 적으며 김 등은 척수공동증으로 인한 下肢痲痺, 小便不通을 치료[19]하였다고, 황 등은 척수공동증으로 인한 上肢痲痺를 치료[20]하였다고 각각 보고하였으며 이들은 모두 운동장애 증상을 위주로 痿證에 대한 치료를 시행하였다. 본 증례의 경우 첫 입원에서만 振顫과 上肢痲痺를 보였고, 두 차례 모두 감각장애를 위주로 痲木不仁에 기반한 치료를 하여 기존에 보고된 사례들과 차이점을 가졌다.

본 증례의 결과만으로 척수공동증에 대하여 한의학적 치료가 가지는 의의를 설정하기는 힘들다. 우선 환자의 증상이 척수공동증만으로 일어났다고 하기에는 병소와 증상의 관계가 완전히 일치하지 않는다. 또한 감각장애의 양상이 척수공동증의 전형적인 양상을 벗어나 있는 관계로 본 증례의 경과와 자연 경과를 비교하기 힘들다. 감각장애라는 증상이 환자가 주관적인 느낌을 호소할 뿐 임상의가 직접 환자에 대하여 평가를 하기 힘들고 특이적인 평가척도가 드물다는 점도 문제가 된다. 본 증례에서도 환자의 주관적 호소에 의존할 뿐 감각장애에 대해 정량적인 평가를 할 수는 없었다. ASIA scale에서 Light touch score가 46점(우측)에서 정상인 56점으로 회복되었으나 이 역시 환자의 주관적 느낌에 의존한 것이었다. 그러나 기타 감각장애의 원인을 배제하였을 때 유일하게 가능한 원인으로 남아있기 때문에 인과관계가 있는 것으로 가정할 수밖에 없다. 기존의 보고 증례도 척수공동증 또는 감각장애 증상에 한의학적 치료가 유효할 것으로 보고 있으며 현재로서는 결과의 평가에 환자의 주관적 호소를 이용할 수밖에 없기 때문에 효과를 완전히 부정할 수는 없다.

따라서 척수공동증에 의한 감각장애에 대해 치료 경험의 보고가 축적될 경우 명확한 형태의 결론을 얻어낼 수 있을 것으로 보인다.

결 론

본 증례는 척수공동증 의증이 있는 환자에서 나타난 감각장애를 척수공동증에 의한 증상으로 보고 한의학의 痲木不仁으로

간주한 후 氣虛로 변증하여 三氣飮, 補中益氣湯合烏藥順氣散을 사용하고, 척추질환에 사용할 수 있는 穴位 및 阿是穴들을 刺針하고, 기타 치료법들을 활용하여 증상의 호전을 얻어냈다. 단일 증례만으로 척수공동증 및 감각장애에 대한 한의학적 치료가 효과적이라고 평가하기는 힘들지만 현재까지 보고된 증례가 매우 드물고 치료 결과의 축적이 필요하리라 사료되어 이에 대한 치료 경험을 문헌 고찰과 보고하는 바이다.

감사의 글

이 논문은 2005년도 원광대학교의 교비 지원에 의해서 수행되었습니다.

참고문헌

1. Kenneth W. Lindsay, Ian Bone 著, 이광우 編. 임상신경학 4판. 서울, EPUBLIC. pp 562-564, 2006.
2. E. Braunwald 외 著. 대한내과학회 해리슨내과학 편집위원회 譯. Harrison's 내과학 15판 제2권. 서울, MIP. p 2502, 2507, 2003.
3. 許浚 著, 元秦喜 譯. 精校註譯 東醫寶鑑. 서울, 新宇文化社. 外形篇 431, 雜病篇(上) p 224, 225, 228, 230, 2004.
4. 고성규. 마목과 이상감각과의 연관성에 관한 연구(1). 대한한의학회지 18(1):251-266, 1997.
5. Cohodarevic, T., Mailis, A., Montanera, W. Syringomyelia : Pain, Sensory Abnormalities and Neuroimaging. J Pain. 1(1):54-66, 2000.
6. Gardner, W.J. Hydrodynamic mechanism of syringomyelia : Its relationship to myelocele. J Neurol Neurosurg Psychiatry. 28: 247-259, 1965.
7. Williams, B. Pathogenesis of syringomyelia. Lancet. 2(7784): 969-970, 1972.
8. Ball, M.J., Dayan, A.D. Pathogenesis of syringomyelia. Lancet. 2(7781):799-801, 1972.
9. Aboulker, J. Syringomyelia and intra-rachidian fluids. X. Rachidian fluid stasis. Neurochirugie. 25(1):98-107, 1979.
10. 조병문, 박세혁, 오세문, 이규호. Chiari 제1기형과 동반된 척수공동증의 대공 감압술에 의한 치료. J Korean Neurosurg Soc. 26(8):1149-1153, 1997.
11. Greitz, D. Unraveling the riddle of syringomyelia. Neurosurg Rev. 29(4):251-263, 2006.
12. Proceedings of the international symposium syringomyelia 2007 abstracts of free papers. Br J Neurosurg. 21(5):425-462, 2007.
13. 정대진, 김성민, 김훈, 심영보, 박용기, 최선길. 외상성 척수공동증의 치료를 위한 지주막하강 재건술. J Korean Neurosurg Soc. 29(2):255-260, 2000.
14. Hwang, J.Y., Kim, Y.J., Oh, S.H., Kang, J.K., Kim, Y.S. Observation between Clinical Outcomes and the Size of the Syrinx with Magnetic Resonance Image. J Korean Neurosurg Soc. 40(3):169-174, 2006.
15. Nogues, M.A., Leiguarda, R.C., Rivero, A.D., Salvat, F., Manes, F. Involuntary movements and abnormal spontaneous EMG activity in syringomyelia and syringobulbia. Neurology. 52(4):823-834, 1999.
16. 정석희, 이종수, 김성수, 신현대. 마목에 관한 문헌적 고찰. 대한한의학회지 9(1):137-144, 1988.
17. 王殿華, 陳金亮. 脊髓空洞症的中医病机治則探討. 遼宁中医雜志 33(1):25-26, 2006.
18. 王殿華. 龜鹿益髓膠囊配合針灸治療脊髓空洞症60例. 中医雜志 48(6):530-531, 2007.
19. 김경호, 윤종화, 김갑성. 척수공동증으로 인한 양하지마비 환자에 대한 임상보고. 동국대 한의학연구소 논문집. 2(2):153-161, 1993.
20. 황의형, 김정연. 척수공동증 환자 치험 1례. 한방재활의학과학회지 15(3):187-194, 2005.