

소아에서 부승모판막(Accessory Mitral Valve Tissue)에 의한 좌심실 유출로 협착

- 1예 보고 -

이정은* · 이상호* · 최준영* · 양준호*

Left Ventricular Outflow Tract Obstruction Caused by Accessory Mitral Valve Tissue in a Child

- A case report -

Chung Eun Lee, M.D.*, Sang-Ho Rhie, M.D.*, Jun-Young Choi, M.D.*, Jun-Ho Yang, M.D.*

Accessory mitral valve tissue is a very rare congenital cardiac malformation and it is an uncommon cause of left Ventricular outflow tract obstruction (LVOTO). The pathogenetic mechanism of subaortic obstruction is thought to be systolic ballooning of the abnormal valve tissue into LVOT. We are reporting a case of an accessory mitral valve tissue that was associated with LVOTO, and this was completely relieved after trans-aortic surgical excision of the accessory tissue.

(Korean J Thorac Cardiovasc Surg 2008;41:363-365)

- Key words:**
1. Mitral valve
 2. Ventricular outflow tract obstruction, left
 3. Accessory mitral valve

증례

4세 남자 환아가 청진상 심잡음이 확인되어 내원하였다. 본원에서 실시한 심초음파에서 좌심실 앞쪽 벽에 섬유성막(fibrous membrane at anterior wall of left ventricle)에 의한 대동맥 판막하 협착이 관찰되었고, 좌심실-대동맥 사이 평균 압력차(mean pressure gradient)는 14~16 mmHg이었다(Fig. 1). 심장 단층촬영(cardiac CT) 상에서는 심실중격에 연결된 섬유혈관 구조물(fibrovascular structure)이 관찰되어 섬유혈관 구조물에 의한 대동맥판막하 협착(subaortic stenosis)으로 진단하고수술을 결정하였다.

수술은 심폐바이패스하에서 대동맥절개(aortotomy)를 통

해 시행하였으며 수술 시야에서 확인한 결과 판막끈(chorda)을 가지고 있으며, 좌-우 관상동맥판엽(LCC-RCC)의 직하방에서 앞승모판엽(anterior mitral leaflet)의 앞쪽으로 연결되어 있는 부승모판막첨(accessory mitral valve leaflet)을 확인하고 부승모판막을 절제하였다(Fig. 2, 3). 수술 후 집중 치료실에서의 생체활력징후는 안정적이었고 수술 후 1일째 일반 병실로 전실하였다. 수술 후 시행한 심초음파 소견에서 좌심실-대동맥 사이 압력차가 없이 좌심실 유출로 협착은 해소되었고, 승모판막 폐쇄부전 등의 다른 이상 소견도 관찰되지 않았다. 조직 검사 상에서는 점액 조직(fibromyxoid tissue)으로 진단되었다. 수술 후 6일째 별다른 문제 없이 퇴원하였다.

*경상대학교 의과대학 흉부외과학교실, 경상대학교 건강과학원
 Department of Thoracic and Cardiovascular Surgery, Gyeongsang National University School of Medicine,
 Gyeongsang National University Institute of Health Sciences
 논문접수일 : 2008년 1월 2일, 심사통과일 : 2008년 2월 11일
 책임저자 : 이상호 (660-702) 경남 진주시 칠암동 90번지, 경상대학교병원 흉부외과
 (Tel) 055-720-8124, (Fax) 055-750-8138, E-mail: sangho@gnu.ac.kr
 본 논문의 저작권 및 전자매체의 지적소유권은 대한흉부외과학회에 있다.

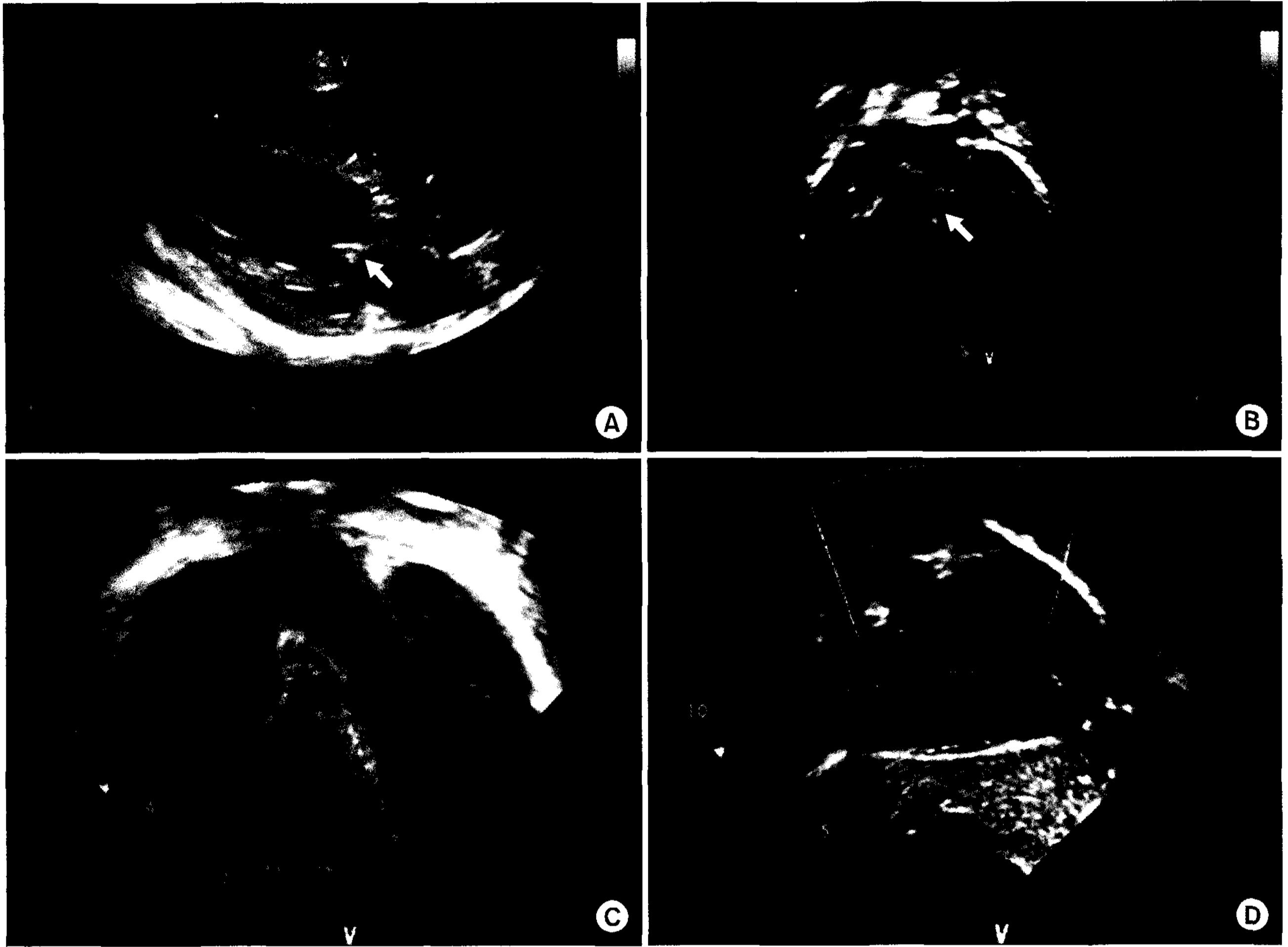


Fig. 1. Preoperative (A, B) and postoperative echocardiogram (C, D). Preoperative echocardiogram show subaortic stenosis (arrow in A, B), which was relieved after excision (C, D).

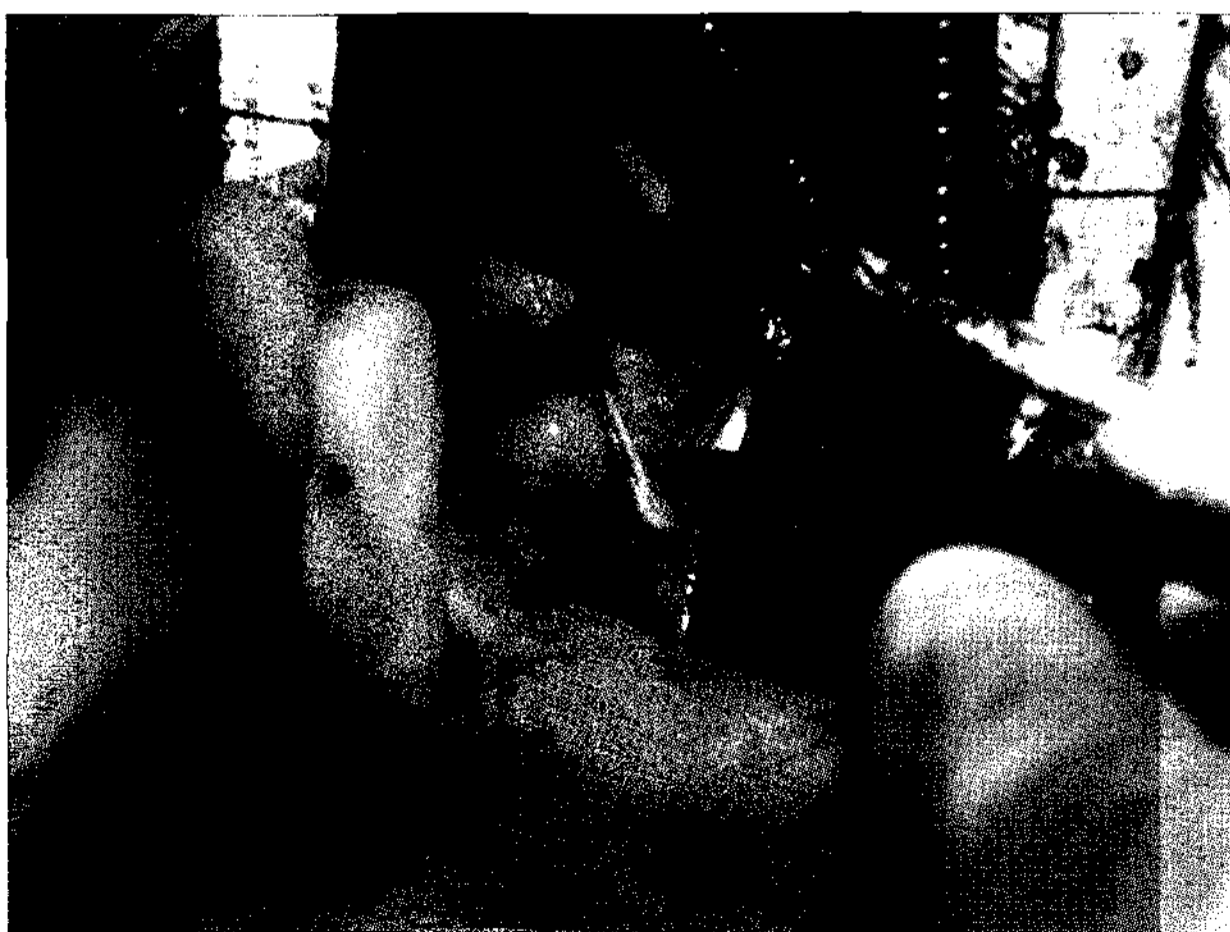

Fig. 2. Operative findings shows accessory mitral valve leaflet tissue.

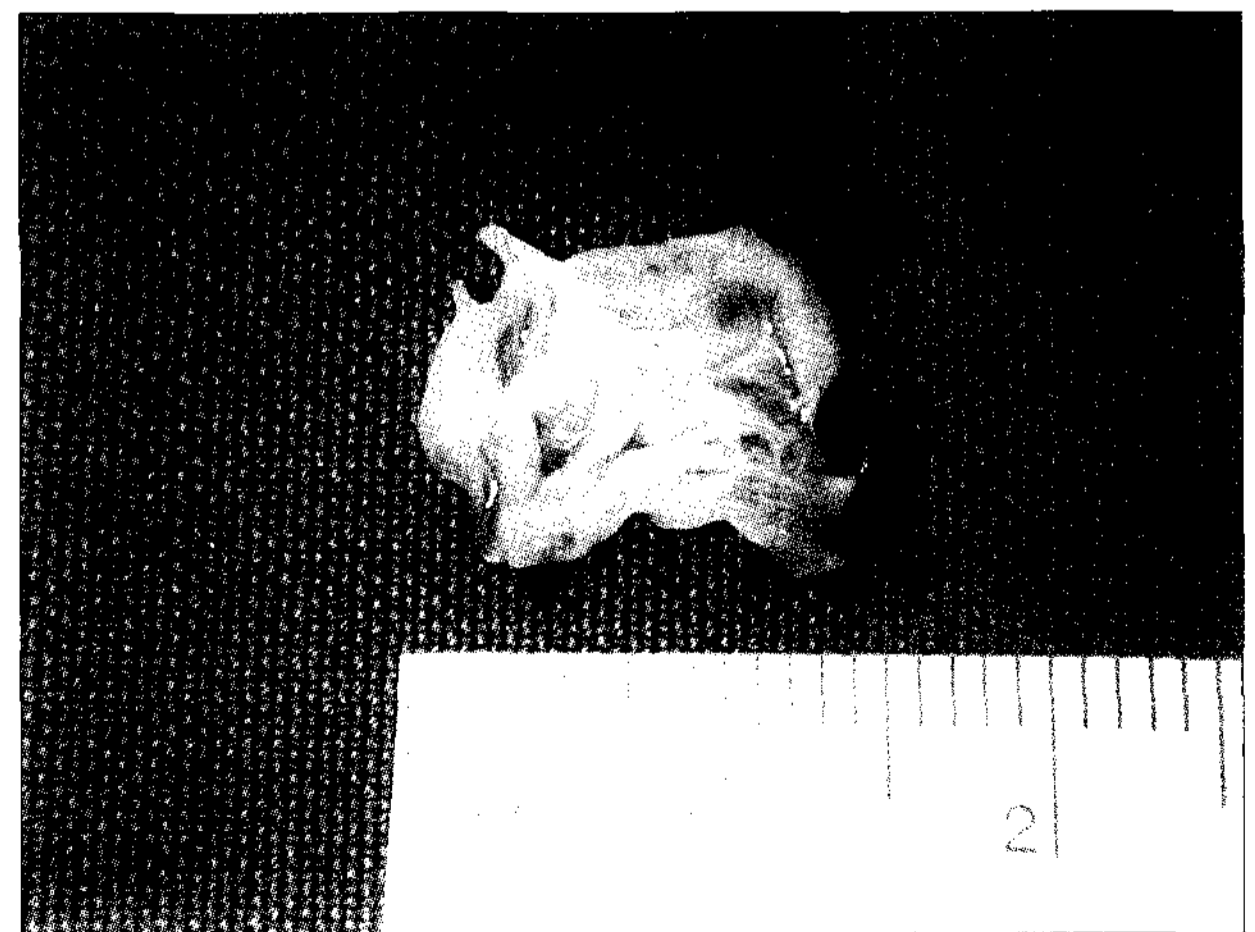

Fig. 3. Macroscopic findings of accessory valve leaflet.

고찰

부승모판막(accessory mitral valve tissue)은 심장내막융기(endocardial cushion)의 발생과정(embryonic development)에서 생기는 매우 드문 기형이다. 1963년 McLean에 의해 처음으로 부승모판막이 좌심실 유출로 협착의 원인이라고 보고되었으며[1], 국내에서는 아직 보고된 바가 없다. 보고된 증례들의 2/3에서 다른 선천성 심기형과 동반한다[2,3]. 좌심실 유출로에서 심수축기 시에 부승모판막이 낙하산처럼 펴지며 잡아당기고 있어서 앞승모판막(anterior mitral valve tissue)이 좌심실 유출로 쪽으로 당겨지면서 유출로 협착을 유발하는데 부승모판막에 의한 좌심실 유출로 협착은 전체의 1/3에서만 증상이 발생하나 증상의 발생 시기는 신생아기 또는 유아기 초기부터 나타난다[4].

임상적 경과를 좌심실 유출로에서 섬유성 조직(fibrous tissue)이 점차 침착되어 좌심실 유출로가 좁아지면서 압력차(pressure gradient)가 점차 증가되는 것으로 임상적으로는 대동맥판막 협착(aortic stenosis)과 구분이 어렵다[5,6]. 또한 심초음파에서도 진단이 어려운 경우가 많으며 수술 중에는 심장이 이완된 상태로 비어있으므로 기형 판막을 미처 발견하지 못해 좌심실 유출로 협착이 남게 되는 경우도 있다[7]. 본 증례는 심초음파나 심장 단층촬영에서는 이상 구조물이 부승모판막 조직임을 확진

하지 못하였지만 수술장에서 부승모판막첨(accessory mitral valve leaflet)을 확인하고(Fig. 3) 제거하여 좌심실 유출로 협착을 치료할 수 있었다.

참고 문헌

1. McLean LD, Culligan JA, Kane DJ. *Subaortic stenosis due to accessory tissue on mitral valve.* J Thorac Cardiovasc Surg 1963;45:382-7.
2. Iba Y, Saito S, Kawai A. *Mitral valve prolapse associated with accessory mitral valve.* Circulation 2005;111:107.
3. Uslu N, Gorgulu S, Yildirim A, Eren M. *Accessory mitral valve tissue: report of two asymptomatic cases.* Cardiology 2006;105:155-7.
4. Tanaka H, Okada K, Yamshita T, Nakagiri K, Matsumori M, Okita Y. *Accessory mitral valve causing left ventricular outflow tract obstruction and mitral insufficiency.* J Thorac Cardiovasc Surg 2006;132:160-1.
5. Aoka Y, Ishizuka N, Sakomura Y, et al. *Accessory mitral valve tissue causing severe left ventricular outflow tract obstruction in an adult.* Ann Thorac Surg 2004;77:713-5.
6. Prifti E, Frati G, Bonacchi M, Vanini V, Chauvaud S. *Accessory mitral valve tissue causing left ventricular outflow tract obstruction: case reports and literature review.* J Heart Valve Dis 2001;10:774-8.
7. Costa J, Almeida J, Barreiros F, Sousa R. *Accessory mitral valve as cause of left ventricular obstruction in the adult.* J Thorac Cardiovasc Surg 2003;125:1531-2.

=국문 초록=

부승모판막(accessory mitral valve tissue)은 매우 드문 선천성 심장병이며, 좌심실 유출로 협착(left ventricular outflow tract obstruction)의 드문 원인 중의 하나이다. 심수축기시에 부승모판막이 낙하산처럼 펴지며 잡아당기고 있어서 앞승모판막첨(anterior mitral valve leaflet)이 좌심실 유출로 쪽으로 당겨지면서 유출로 협착을 유발한다. 저자들은 본 환자에서 심초음파 검사를 통해 대동맥판막하 협착(subaortic stenosis)의 진단 하에 수술을 하였으며, 수술 중 부승모판막을 확인하고 수술을 하였기에 증례 보고를 하는 바이다.

중심 단어 : 1. 승모판막
2. 좌심실 유출로 협착
3. 부승모판막