

결핵성 림프절염에 이차적으로 발생한 결핵성 요근 농양 1예

가톨릭대학교 의과대학 대전성모병원 ¹내과학교실, ²영상의학교실, ³외과학교실

박미연¹, 박진영¹, 유지연¹, 김승수¹, 김명숙¹, 김지창², 안창준³

A Case of Tuberculous Psoas Abscess Caused by Tuberculous Lymphadenopathy

Mi Youn Park, M.D.¹, Jin Young Park, M.D.¹, Ji Youn Yu, M.D.¹, Seung Su Kim, M.D.¹, Myung Sook Kim, M.D.¹, Ji Chang Kim, M.D.², Chang Joon Ahn, M.D.³

Departments of ¹Internal Medicine, ²Radiology, ³Surgery, Daejeon St. Mary's Hospital, The Catholic University of Korea College of Medicine, Daejeon, Korea

A tuberculous psoas abscess is a frequently described complication of tuberculous spondylitis. Although rare, a tuberculous psoas abscess can develop without any demonstrable spinal involvement. In patients with no evidence of spondylitis, the abscess may result from direct spread from the involved lymph node or via a hematogenous route. The treatment of a psoas abscess is either drug therapy or surgical intervention in conjunction with drug therapy. Image-guided percutaneous drainage in conjunction with drug therapy is also a safe and effective treatment for a tuberculous psoas abscess. We report an unusual case of bilateral tuberculous psoas abscesses without any concomitant spinal involvement. The tuberculous psoas abscess may have formed by fistulization between the necrotic lymph node and psoas sheath. The diagnosis was confirmed by computed tomography and a histology examination of the biopsy sample. The patient improved after administering anti-tuberculous agents for 2 years along with surgical and percutaneous drainage of the abscess. (*Tuberc Respir Dis* 2008;65:517-521)

Key Words: Tuberculosis, Psoas abscess, Lymphadenopathy

서 론

결핵성 요근 농양은 매우 드문 질환으로, 대부분 결핵성 척추염과 동반되어 발생한다. 그러나, 드물게는 결핵성 척추염의 동반 없이 발생하는 경우도 있으며¹, 혈행성 전파나 인접 림프절염의 직접적인 침범이 발생 원인으로 알려져 있다. 본 저자들은 결핵성 척추염의 동반 없이, 인접 림프절염의 직접적인 침범으로 발생하였을 것으로 판단되는 결핵성 요근 농양 1예를 경험하였기에, 문헌고찰과 함께 보고하는 바이다.

증 례

환 자: 조○○, 33세, 남자
주 소: 내원 3개월 전부터 축지된 우측 서혜부 종괴, 하부 요통, 우측 하지 방사통

현병력: 내원 14개월 전 타 병원에서 폐결핵을 진단받고 약 8개월 간 항결핵 약제로 치료받은 기왕력이 있는 환자로, 내원 3개월 전부터 축지된 우측 서혜부의 압통을 동반한 다발성 종괴와 하부 요통, 우측 하지로의 방사통을 주소로 내원하였다.

과거력: B형간염 보균자

사회력: 특이소견 없었다.

가족력: 특이소견 없었다.

이학적 소견: 내원 시 혈압 130/70 mmHg, 맥박수 84회/분, 호흡수 20회/분, 체온은 36.1°C였고, 만성 병색소견을 보였다. 의식은 명료하였고, 지남력 장애는 없었으며 결막에 빈혈 소견이나 황달 소견은 관찰되지 않았다. 구강의 이상 소견은 없었고, 경부에서 종괴나 림프절은

Address for correspondence: **Myung Sook Kim, M.D.**
Department of Internal Medicine, Daejeon St. Mary's Hospital, The Catholic University of Korea College of Medicine, 520-2, Daeheung-dong, Jung-gu, Daejeon 301-723, Korea
Phone: 82-42-220-9114, Fax: 82-42-252-6807
E-mail: kims@catholic.ac.kr

Received: Aug. 29, 2008

Accepted: Oct. 7, 2008

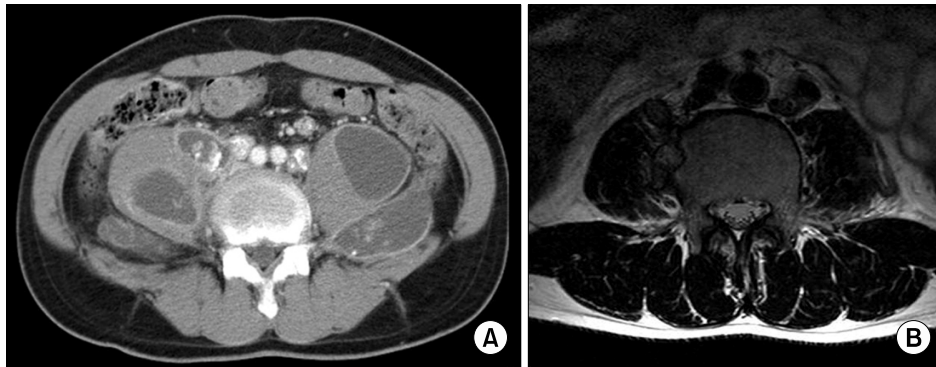


Figure 1. (A) Abdomen dynamic CT show multiple large necrotic regions in both psoas muscle and well enhancing calcified enlarged lymph nodes in both iliac chains. Both psoas muscles diffusely enlarged with bulging contour due to multiple psoas abscess. Abdominal dynamic CT also shows communication between the calcified, enhancing lymph node and the right psoas abscess, (B) T2-weighted axial image show multiple psoas abscess and focal bony erosion at right lateral aspect of L4 body. The focal bony erosion at L4 body may be due to inflammation of psoas abscess.

촉지되지 않았다. 흉부청진 상 호흡음은 깨끗하였고, 심음은 규칙적이며 심잡음은 들리지 않았다. 복부진찰 상 간이나 비장은 만져지지 않았으나, 하복부의 압통이 촉지되었다. 우측 서혜부에 압통을 동반한 다발성의 림프절이 촉지되었다.

검사 소견: 내원 당시 시행한 말초혈액검사 상 백혈구 $5,200/\text{mm}^3$ (호중구 68.9%, 림프구 18.9%, 단핵구 8.3%, 호산구 3.5%), 혈색소 12.6 g/dl, 헤마토크리트 38.2%, 혈소판 $252,000/\text{mm}^3$ 이었다. 혈청 생화학검사 상 포도당 89 mg/dl, BUN 14.5 mg/dl, Cr 0.72 mg/dl, 총 단백 7.8 g/dl, 알부민 3.7 g/dl, AST 24 IU/L, ALT 13 IU/L, 총 빌리루빈 0.3 mg/dl, 직접 빌리루빈 0.1 mg/dl, ALP 181 IU/L, γ -GTP 18 IU/L, amylase 60 U/L이었다. 혈청 전해질검사 상 나트륨 139 mEq/L, 칼륨 4.2 mEq/L, 칼슘 9.1 mg/dl, 인 4.0 mg/dl이었다. C 반응성 단백질은 1.75 mg/dl (0~0.5 mg/dl)이었고, 혈액 배양검사 상 균은 배양되지 않았다. HBsAg (+), HBsAb (-), HIV (-)이었다. 양측 요근 농양에서 초음파 경하 흡인검사를 시행하였으며, 세차레에 걸쳐 우측에서 480 mL, 좌측에서 310 mL를 흡인하였다. 결핵균 도말검사 및 배양검사를 포함한 미생물학적 검사, 세포학적 검사 그리고 결핵균 중합효소 연쇄반응 검사(PCR) 등에서 양측 모두 특이 소견은 없었으며, adenosine deaminase (ADA) 검사 상 우측 요근 농양은 335 U/L, 좌측 요근 농양은 346 U/L로 측정되었다.

방사선 소견: 단순 흉부방사선사진 상 우상부 폐야에 진구성 폐결핵 소견이 보였고, 활동성 병변은 관찰되지

않았다. 단순 흉요추 방사선사진 상 장간막의 석회화(mesenteric calcification) 소견 이외에 다른 특이 소견은 보이지 않았다. 복부 전산화단층촬영 상 양측 요근에 다발성 농양이 관찰되었고 이로 인해 요근은 전반적으로 팽창되어 있었다. 가장 큰 크기의 농양은 우측 요근 농양으로 직경 7×7 cm로 측정되었다. 양측 장골 부위와 서혜부 부위에서는 조영증강이 잘 되는 림프절들이 보였으며, 대동맥 주위, 위 주위에서는 다발성의 석회화된 림프절들이, 우측 서혜부 부위에서는 최대 직경 3.0×2.7 cm 크기의 괴사된 림프절이 보였다. 뿐만 아니라 우 장골동맥 주변의 괴사된 림프절과 요근 농양 사이에 직접적인 연결 (communication)이 관찰되어 결핵성 림프절염이 요근 농양의 원인임을 강력히 시사해 주었다(Figure 1A).

조직검사 소견: 내원 시 우측 서혜부 림프절을 절제하여 조직검사를 시행하였고, AFB 염색은 음성이었다(Figure 2A).

치료 및 경과: 복부 전산화단층촬영 소견과 우측 서혜부 림프절 조직검사 결과에 의거하여 결핵균에 의한 양측성 다발성 요근 농양으로 진단하고 내원 3일째부터 항결핵 약제를 이용한 약물치료를 시작하였으며, 증상의 조절과 농양의 배농을 위해 초음파 경하 경피적 배액술을 세차레 시행하였다. 이후 하부 요통과 우측 하지로의 방사통은 호전되었고 항결핵 약제에 대한 부작용은 없었다. 약물치료 40일 후, 호전되었던 하부 요통과 우측 하지로의 방사통이 재발하여 시행한 복부 전산화단층촬영 상, 양측 요근의 다발성 농양의 크기가 약간 감소되고 농양

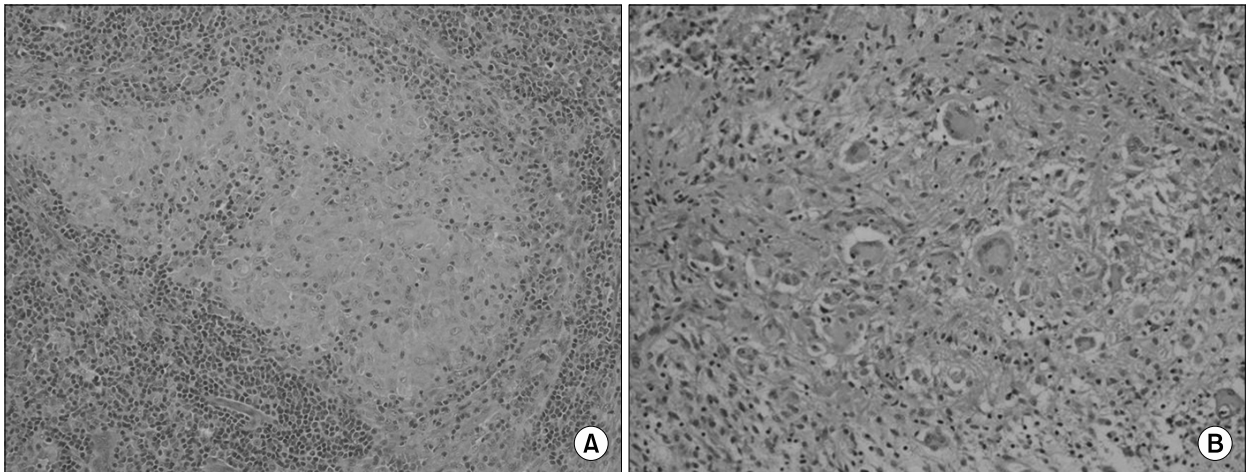


Figure 2. (A) Right inguinal lymph node biopsy showing chronic granulomatous inflammation with collection of epithelioid cells and cuffing of lymphoplasmic cells (H&E stain, $\times 200$). (B) Psoas abscess biopsy showing chronic granulomatous inflammation with caseous necrosis and Langhans' giant cells consistent with tuberculosis (H&E stain, $\times 100$).

안쪽의 석회화가 증가된 소견 이외에 큰 변화는 보이지 않았으나 증상은 점점 악화되어 약물치료 45일째 수술적 절개 및 배농을 시행하였다. 농양에서 재차 시행한 균 배양검사 상 원인균은 동정되지 않았으나, 요근 농양의 조직검사 상 건락성 괴사를 동반한 만성 육아종성 염증이 관찰되어 약물치료를 지속하기로 결정하였다(Figure 2B). 수술적 절개 및 배농 후 10일째, 즉 약물치료 55일째 시행한 복부 초음파검사 상, 가장 큰 우측 요근 농양은 직경 5.4 \times 9.1 cm, 좌측 요근 농양은 직경 3.9 \times 10 cm으로 확인 되었으나 약물치료 4개월 후 하부 요통과 우측 하지로의 방사통이 다시 재발하여 시행한 복부 초음파검사 상, 가장 큰 우측 요근 농양은 직경 6.4 \times 10.2 cm, 좌측 요근 농양은 직경 4.5 \times 12.9 cm으로 크기가 증가되어, 초음파경하 경피적 배액술을 두 차례 더 추가로 시행하였고, 척추결핵에 의한 농양 형성을 감별하기 위해 요추부 자기공명영상 촬영을 시행하였다. 요추부 자기공명영상에서 림프절 병증을 동반한 다발성의 양측 요근 농양이 보였고, L4 체부에 국소적인 골 미란(erosion)이 관찰되었으나 결핵성 척추염의 증거는 없었다(Figure 1B). L4 체부에서 관찰된 골 미란은 주변의 농양 및 연조직 염증에 의한 이차적인 변화에 의한 것으로 판단되었다.

치료 6개월 후 시행한 복부 전산화 단층 촬영 상 양측 요근 농양의 크기가 현저하게 감소하였으며, 농양 안쪽으로 석회화가 증가된 소견을 보이고 있었고, 서혜부의 조영증강 되는 림프절의 크기와 수도 감소하였다. 석회화된

림프절은 큰 변화가 없었다. 약물치료 2년 후 시행한 복부 전산화단층촬영 상 이전에 관찰되던 요근 농양들은 석회화를 남기고 완전히 치유되었고, 요근주위와 복부에 다수의 석회화된 림프절들이 관찰되었다. 이후 환자는 약물치료를 종료하였다. 환자는 2년의 항결핵 약제 치료과정 중, 하부 요통과 우측 하지로의 방사통의 재발로 여섯 차례의 경피적 배액술을 시행하였고 한 차례의 수술적 절개 및 배농을 시행하였다. 치료 종료 후 현재까지 증상의 재발이나 요근 농양의 재발의 증거는 없었다.

고 찰

요근 농양(psoas abscess)은 임상적으로 드문 질환으로 20세기 초에는 *Mycobacterium tuberculosis*가 주요한 원인균으로 간주되었으나, 이후 결핵의 유병률이 감소하면서 비결핵성 박테리아 감염에 의한 요근 농양이 증가하였다^{1,3}. 그러나 최근 후천성 면역결핍증의 증가로 인해 산업화된 국가에서 결핵성 요근 농양이 다시 증가하고 있는 추세이다⁴.

요근 농양의 발생 기전은 1) 인접한 구조물(예, 크론병, 골수염으로부터 형성된 농양)로부터의 직접적인 확장, 2) 혈행성 파종, 3) 화농성 림프절염, 4) 혈종 형성 후 파종을 일으키는 외상 등으로 알려져 있다^{2,3,5}. 결핵성 요근 농양은 대부분 척추결핵 또는 Pott's disease와 연관되어 발생하는데, 척추의 피질골(cortical bone)이 파괴되고 골외막

(periosteum)이 상승하면서 부척추 농양(paraspinal abscess)을 형성하며 이러한 염증성 종괴는 골외막을 뚫고 요근 농양을 형성하게 된다^{3,5,6}. 하지만 척추 결핵의 증거 없이 결핵성 요근 농양이 발생하는 경우도 드물게 보고되고 있으며^{7,9}, 이때 요근 농양은 혈행성 전파 또는 림프절염의 직접적인 침범을 통해 발생하게 된다^{9,10}. Fitoz 등⁷은 척추 결핵의 동반없이 발생한 결핵성 요근 농양의 증례를 보고 하였는데, 복부 전산화단층촬영 상 요근 농양과 과사되고 석회화된 림프절과의 교통이 발견되어, 결핵성 림프절염과 요근막(psoas sheath) 사이의 누공에 의한 교통이 요근 농양의 발생원인일 것이라고 설명하였다. 본 증례의 경우도 복부 전산화단층촬영과 요추부 자기공명영상 검사 상 척추 결핵의 증거는 없으면서 요근 농양과 과사된 림프절과의 교통이 관찰되어, 결핵성 림프절염이 요근 농양의 원인이었음을 시사해 준다.

결핵성 요근 농양의 정확한 진단을 위해서는 농양에 대한 조직검사 또는 균 배양검사가 필요하지만, 방사선학적으로 복부 단순방사선촬영 상 요근 부위에 석회화가 관찰되고 복부 전산화단층촬영 상 불규칙하고 두꺼운 그리고 석회화된 농양 테두리와 소방형성의 소견이 관찰된다면 결핵성 요근 농양을 강하게 의심해 볼 수 있다^{1,3,4,11}.

결핵성 요근 농양의 치료는 항결핵 약제와 수술적 또는 경피적 배액술로 이루어진다³. 농양이 다방성으로 존재하는 경우 수술적 배액술이 필요한 것으로 되어있으나, 최근 위험성이 낮고, 시술이 간편한 경피적 배액술의 성공적인 시행보고가 증가하고 있다^{1,3,10,12}. 과도한 골연조직 감염이 동반되어 있는 경우에도 항결핵 약제와 더불어 수술적 또는 경피적 배액술이 좋은 효과를 보여주고 있고^{3,6,10}, 재발은 거의 발생하지 않으나, 치료 초기 3개월 내에 항결핵 약제 치료를 불완전하게 한 경우 약 29%에서 재발이 보고되었다¹¹. 항결핵 약제의 사용기간은 6~12개월 동안 지속하도록 권장하고 있다^{1,13,14}. 본 증례는 내원 14개월 전 폐결핵으로 약 8개월 간의 항결핵 약제를 복용한 기왕력이 있는 자로 결핵성 림프절염과 요근농양의 재발 그리고 지속적인 증상의 재발로 수술적 그리고 경피적 배액술과 함께 2년간 항결핵 약물치료를 시행하였다.

결핵성 요근 농양은 척추 결핵과 동반되어 발생하는 빈도가 높으나 척추 결핵의 동반 없이도 발생할 수 있으며, 이러한 경우 과사된 림프절의 직접적인 침범이 요근 농양 형성의 원인일 수 있으므로 이에 대한 고찰이 필요하리라 사료된다.

요 약

저자들은 항결핵 치료 6개월 후 척추 결핵의 동반없는, 결핵성 림프절염에 의해 이차적으로 발생한 양측성 다발성 결핵성 요근 농양 환자 1예를 경험하였다. 환자는 한 차례의 수술적 절개 및 배액술 그리고 여섯 차례의 경피적 배액술과 2년간의 약물치료를 통해 완치되었고 이후 재발은 없어 이에 문헌 고찰과 함께 보고하는 바이다.

참 고 문 헌

- Mückley T, Schütz T, Kirschner M, Potulski M, Hofmann G, Bühren V. Psoas abscess: the spine as a primary source of infection. *Spine* 2003;28:E106-13.
- Walsh TR, Reilly JR, Hanley E, Webster M, Peitzman A, Steed DL. Changing etiology of iliopsoas abscess. *Am J Surg* 1992;163:413-6.
- Harrigan RA, Kauffman FH, Love MB. Tuberculous psoas abscess. *J Emerg Med* 1995;13:493-8.
- Torres GM, Cernigliaro JG, Abbitt PL, Mergo PJ, Hellein VF, Fernandez S, et al. Iliopsoas compartment: normal anatomy and pathologic processes. *Radiographics* 1995;15:1285-97.
- Sanal HT, Kocaoglu M, Sehrioglu A, Bulakbasi N. A rare cause of flank mass: psoas abscess due to extensive primary thoracolumbar tuberculous spondylodiskitis. *AJNR Am J Neuroradiol* 2006;27:1735-7.
- Dinç H, Ahmetoğlu A, Baykal S, Sari A, Sayil O, Gümele HR. Image-guided percutaneous drainage of tuberculous iliopsoas and spondylodiskitic abscesses: Midterm results. *Radiology* 2002;225:353-8.
- Fitoz S, Atasoy C, Yagmurlu A, Akyar S. Psoas abscess secondary to tuberculous lymphadenopathy: case report. *Abdom Imaging* 2001;26:323-4.
- Perros P, Sim DW, MacIntyre D. Psoas abscess due to retroperitoneal tuberculous lymphadenopathy. *Tubercle* 1988;69:299-301.
- Younes M, Ben Ayèche ML, Béjia I, Ben Hamida R, Dahmène J, Moula T. Tubercular abscess of the psoas without associated spinal involvement: a case report. *Rev Med Interne* 2002;23:549-53.
- Dahniya MH, Hanna RM, Grexa E, Cherian MJ, Niaz MN, Badr S, et al. Percutaneous drainage of tuberculous iliopsoas abscesses under image guidance. *Australas Radiol* 1999;43:444-7.
- Tanomkiat W, Buranapanitkit B. Percutaneous drainage of large tuberculous iliopsoas abscess via a subinguinal

- approach: a report of two cases. *J Orthop Sci* 2004;9:157-61.
12. Atkin G, Qurashi K, Isla A. Laparoscopic drainage of bilateral tuberculous psoas abscesses. *Surg Laparosc Endosc Percutan Tech* 2005;15:380-2.
 13. Ludwig B, Lazarus AA. Musculoskeletal tuberculosis, *Dis Mon* 2007;53:39-45.
 14. Jutte PC, Rutgers SR, Van Altena R, Uges DR, Van Horn JR. Penetration of isoniazid, rifampicin and pyrazinamide in tuberculous pleural effusion and psoas abscess. *Int J Tuberc Lung Dis* 2004;8:1368-72.
-