

금속 코일 색전술로 치료된 기관지 확장증이 동반된 기관지 동맥류 1예

인하대학교 의과대학 ¹내과학교실, ²영상의학교실

정현정¹, 조재화¹, 박병도¹, 류정선¹, 광승민¹, 이흥렬¹, 전용선²

A Case of Bronchial Artery Aneurysm with Bronchiectasis and Successful Coil Embolization

Hyun Jung Chung, M.D.¹, Jae Hwa Cho, M.D.¹, Byoung Do Park, M.D.¹, Jeong Seon Ryu, M.D.¹, Seung Min Kwak, M.D.¹, Hong Lyeol Lee, M.D.¹, Yong Sun Jeon, M.D.²

Departments of ¹Internal Medicine, ²Radiology, Inha University College of Medicine, Incheon, Korea

Bronchial artery aneurysm (BAA) is a rare entity that requires early diagnosis and immediate treatment due to the possibility of a life-threatening massive hemorrhage through rupture. The standard treatment is a surgical resection of the aneurismal artery. However, various embolization techniques, including coil embolization, are currently used as the optimal treatment because they are less invasive. A 65-year-old woman was referred for the treatment of intermittent hemoptysis. A chest CT scan showed an approximately 2 cm sized vascular mass with strong contrast enhancement originating from the right bronchial artery on the bronchiectatic parenchyma. On the angiogram, the inferior portion of the bronchial artery with a hypertrophic aspect and a huge bronchial artery aneurysm was detected on the left side branch. The bronchial artery aneurysm was embolized successfully with coils at the proximal and distal portion of the aneurysm. After coil embolization, the selective bronchial angiogram confirmed complete occlusion. We report this case of a bronchial artery aneurysm that was treated successfully with coil embolization. (*Tuberc Respir Dis* 2008;65:546-549)

Key Words: Bronchial artery aneurysm, Bronchiectasis, Coil embolization

서 론

기관지 동맥류는 전세계적으로 약 72예 정도 보고되는 매우 드물지만¹ 과열 시 치명적인 대량 객혈이 발생할 수 있는 질환이다. 발생 과정은 잘 알려져 있지 않으나 그 병인은 기관지확장증 또는 결핵 등의 반복적인 기관지와 폐의 염증에 의한 것으로 알려져 있는데, 이는 염증이 존재하는 동안 폐로 유입되는 기관지동맥의 혈류가 증가되어 동맥의 확장을 유도하고 이것이 동맥류를 형성한다는 가설이 뒷받침하고 있다². 기관지 동맥류는 증상이 없는 경우가 대부분이나³ 증상을 나타내는 경우 객혈, 토혈, 중

격동내 혈종 및 대동맥 박리와 유사한 흉부의 찢어지는 듯한 극심한 통증 등을 호소할 수 있다^{4,6}. 대량 객혈의 위험성 때문에 기존에는 진단 즉시 수술적 치료가 원칙이었으나⁷, 최근에는 경도관(transcatheter) 기법이 발전함에 따라 기관지동맥 색전술이 우선적으로 제시되고 있는 추세이다⁴. 저자들은 반복적인 객혈을 주소로 내원한 환자에서 기관지 확장증을 동반한 기관지 동맥류를 진단하여 이를 수술적 치료가 아닌 금속 코일 색전술을 통해 우측 기관지 동맥의 혈액 공급을 차단하여 치료에 성공한 1예를 경험하였기에 문헌고찰과 함께 보고하는 바이다.

증 례

환 자: 박○○, 여자, 65세

주 소: 간헐적인 소량의 객혈 악화

현병력: 내원 3년 전부터 반복적으로 있던 간헐적인 소량의 객혈이 내원 4일 전부터 그 횟수가 증가되어 내원하였다.

과거력: 과거력상 10년 전 진단받은 고혈압 외에는 특

이 논문은 인하대학교의 지원에 의하여 연구되었음.

Address for correspondence: **Jae Hwa Cho, M.D.**

Department of Internal Medicine, Inha University Hospital,
7-206, 3-ga, Sinheung-dong, Jung-gu, Incheon 400-711,
Korea

Phone: 82-32-890-3490, Fax: 82-32-882-6578

E-mail: jaehwa.cho@inha.ac.kr

Received: Oct. 2, 2008

Accepted: Oct. 21, 2008

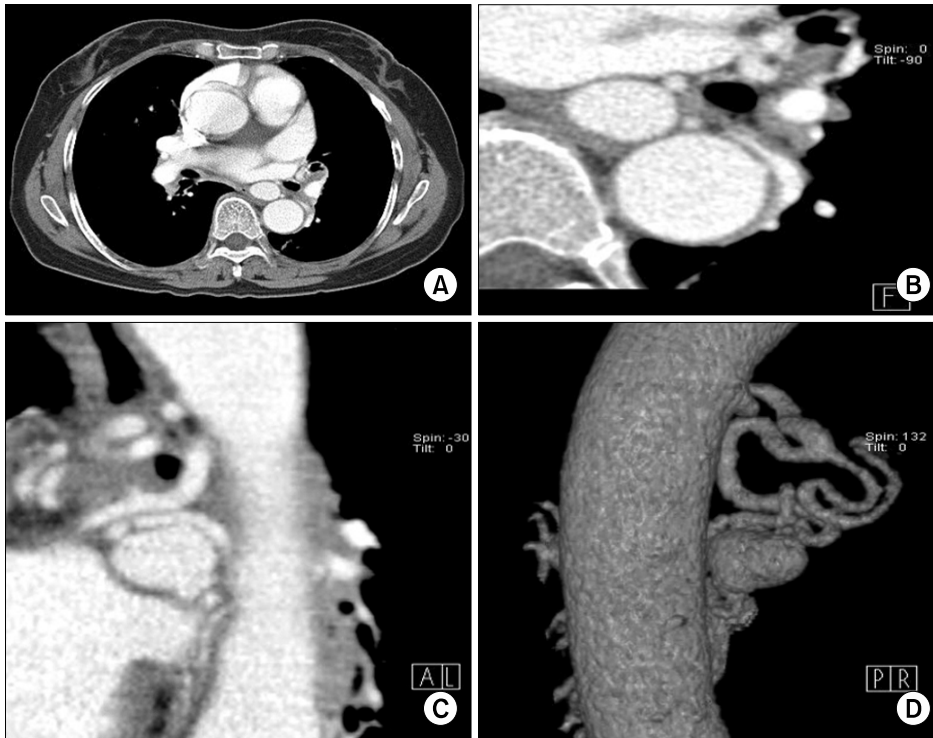


Figure 1. (A, B) Chest CT shows a huge bronchial artery aneurysm (BAA) in Rt. bronchial artery. About 2 cm sized, well-defined, mass is noted in right middle lobe area on axial image. (C) On oblique coronal MPR view, right bronchial artery is originated from thoracic aorta, and BAA is seen in left side of its branch. (D) VRT image demonstrates vascular structure between Rt. bronchial artery and BAA.

이 병력 없었다.

사회력: 특이사항 없었다.

가족력: 특이사항 없었다.

이학적 소견: 내원 당시 활력징후는 혈압 130/90 mmHg, 맥박 64회/분, 호흡 20회/분, 체온 36.9°C였다. 흉부 청진상 특이 소견 없었으며 심음은 정상이었다.

검사실 소견: 일반 혈액 검사에서 백혈구 8,200/mm³ (다핵구 70.7%, 림프구 22.6%), 헤모글로빈 11.6 g/dL, 혈소판 301,000/mm³, 일반 화학 검사에서 BUN/Cr 16.1/0.7 mg/dL, AST/ALT 21/16 IU/L, Na/K/Cl 143/3.8/104 mEq/L으로 정상소견이었으며, 혈액 응고 검사에서 PT/aPTT 13.4/30.8 sec으로 정상이었다. 심전도에서는 경도의 좌심실 비대 외에는 특이소견 없었다.

방사선 소견: 흉부 방사선 촬영에서는 이상소견 없었다. 조영 증강 흉부 전산화 단층촬영에서 양측 폐로 기관지 확장증이 동반되어 있었으며, 우측 기관지 동맥이 매우 구불구불하고 비후되어 있었으며 우중엽 내측부위로 약 2 cm 크기의 조영 증강을 보이는 혈관성 종괴가 관찰되어 기관지 동맥류를 시사하였다(Figure 1). 대동맥조영상 대동맥의 전방에서 기시한 두 개의 우측 기관지 동맥이 관찰되었고, 그 중 하방 우측 기관지 동맥이 비후되어 있었으며 그 좌측 분지에서 기관지 동맥류를 형성하였음을 확인

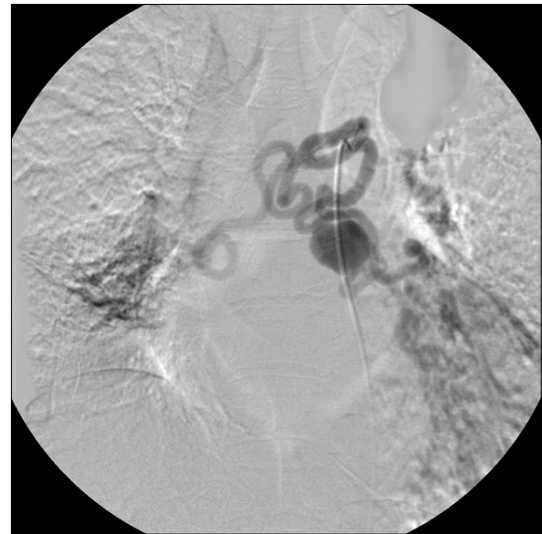


Figure 2. Selective right bronchial angiogram shows bronchial artery hypertrophy and huge bronchial artery aneurysm.

하였다(Figure 2). 이에 기관지 동맥류 원위부와 양측 기관지 동맥 분지부위에 대해 0.6×2 cm 크기의 Tordano 코일 12개와 0.5×2 cm 크기의 코일 1개와 0.4×2 cm 크기의 코일 1개를 이용하여 동맥류와 양측 기관지 동맥 갈림(bronchial artery bifurcation) 부위에 전색전술을 시행

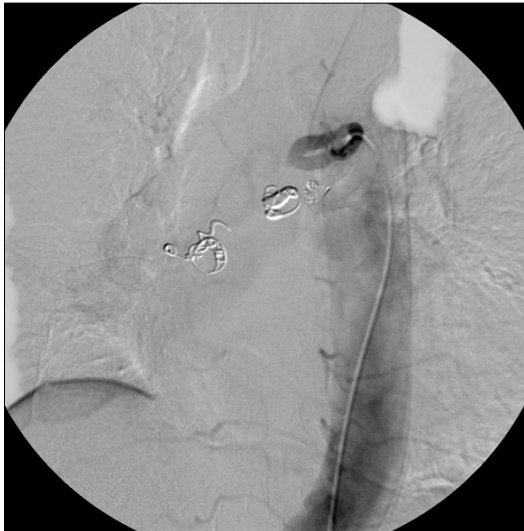

Figure 3. A bronchial artery aneurysm is successfully embolized with coils at proximal and distal portion of aneurysm (aneurysm is not seen).

하였고 시술 후 동맥류가 더 이상 관찰되지 않는 것을 확인하였다(Figure 3). 4주 후 시행한 흉부 전산화 단층촬영상 기관지확장증은 큰 변화가 없었으나, 우측 기관지 동맥의 비후 및 동맥류의 조영 증강이 소실된 소견을 보였다(Figure 4).

치료 및 경과: 이후 환자는 증상이 소실된 채 현재 외래 추적관찰 중이다.

고 찰

기관지 동맥류는 Jacobi⁸에 의해 1930년 매독환자에서 발견되어 기술된 이래 전 세계적으로 72에 정도로 드물게 보고되는 질환이다¹. 발생 원인은 선천적인 원인과 후천적 원인으로 나눌 수 있다. 선천적 원인으로서는 폐분리증과 폐발육부전 등이 있다³. 후천적인 원인은 기관지 확장증이나 결핵, 규폐증, 기타 감염 등에 의한 반복적인 기관지와 폐의 염증 외에도 베체트병, 수포성 기종의 미란(erosion of emphysematous bullae), 감염된 종양, 혹은 드물게 흉관 삽입 등의 외과적 수술 후 혹은 전신성 폐혈관 단락(systemic to pulmonary shunt) 등이 있다¹⁹. 이외에도 전신 혈관성 장애를 보이는 Osler-Weber-Rendu증후군, 동맥경화증, 혈관벽의 진균성 동맥변성 등에서도 보고되었다^{1,3,9,10}. 또한 뚜렷한 선행인자 없이 발생한 기관지 동맥류도 드물게 보고되고 있다⁹. 본 증례에서는 환자가

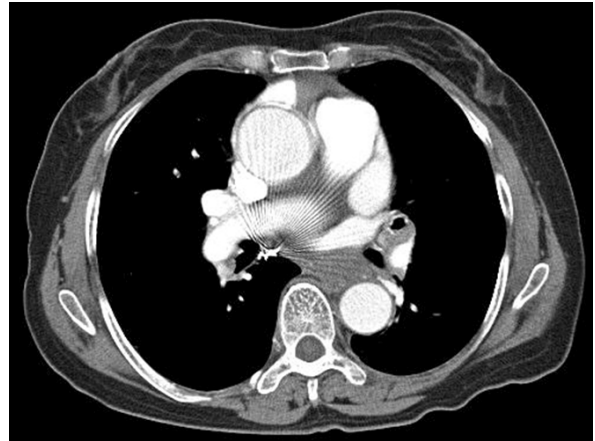


Figure 4. Follow up chest CT was performed 4 weeks later after embolization. Metal stent coils' shadowing is seen. No more bronchial artery aneurysm is detected.

알고 있는 과거력은 없었으나 폐의 조영 증강 전산화 단층촬영상 기관지확장증이 관찰되어 기관지확장증에 의한 반복적인 염증이 원인이 되어 폐동맥류가 발생한 것으로 추정할 수 있다.

기관지 동맥류는 위치에 따라 종격동내 동맥류와 폐내 동맥류로 나눈다. 종격동내 기관지 동맥류는 대체로 증상이 없지만 과열하면 외부 압박에 의한 상대정맥 증후군을 동반한 혈종격동, 식도의 미란으로 인한 각혈, 대동맥박리와 유사한 흉통 등이 유발될 수 있다³⁶. 폐내 기관지 동맥류는 진단 당시 기침, 가래와 함께 객혈이 주로 발생된다³⁶.

기관지 동맥류는 과열되기 전까지는 증상이 없을 수 있으나⁵⁹ 일단 과열될 경우에는 대량 객혈, 혈흉, 저혈량 쇼크 등의 치명적 결과를 초래하므로 진단시 증상이 없다 하더라도 즉시 치료하는 것이 원칙이다. 진단은 대량 객혈의 응급 상황에서는 주로 혈관조영술을 바로 시행하게 되나 대부분은 무증상의 환자들이 흉부 단순 촬영이나 컴퓨터 전산화 단층 촬영에서 우연히 발견하게 되는 경우가 많다. 확진은 선택적 기관지 혈관 조영술을 통해 이루어진다⁵⁹. 진단이 되면 즉시 치료가 이루어져야 하는데 외과적 절제와 경피적 색전술 또는 이들의 병합 요법을 적용할 수 있다^{3,11}. 이는 환자의 신체 상태에 따라 어떤 치료를 시행할 것인가를 결정하게 된다. 수술적 치료는 혈역학적으로 안정된 환자에서 조영제 과민반응이 있거나 수질동맥(medullary artery)이 존재하는 경우, 색전술이 불가능하면서 해부학적 형태가 완전한 경우 선택하게 된다^{9,11}. 코일 색전술은 수술적 적응이 되지 않는 내과적 질환이

동반되거나 대량 객혈 혹은 반복되는 객혈의 치료로서 유용하며^{1,9,12}, 혈역학적으로 불안정하거나 폐기능이 저하된 대량 객혈이나 반복되는 객혈의 치료로 고려된다^{3,6}. 최근에는 수술적 치료에 비해 덜 침습적이며 진단과 동시에 치료가 가능하다는 장점 때문에 기관지 동맥류의 치료에 우선적으로 고려되고 있는 추세이다. 그러나 코일 색전술은 동맥류와 동맥사이의 분절이 짧은 경우 시술과 관련한 합병증이 발생할 수 있고 시술이 실패할 가능성이 있으며⁵ 재발의 가능성이 있어 외과적 절제로 근치적 치료를 하는 것이 권장된다³. 최근에는 다양한 종류의 코일이나 스텐트를 사용하거나 젤라틴이나 NBCA 등의 색전물질을 이용한 색전술이 보고되고 있으나 아직 장기간의 예후 관찰이 부족하며 부작용이나 합병증에 대한 통계도 부족한 실정이다^{1,2,11-13}.

국내에서는 기관지확장증을 동반한 기관지동맥류에 대해 수술적인 방법으로 치료한 예가 Choi 등⁶에 의해 보고된 예가 있으나, 비침습적인 색전술을 이용하여 치료한 예는 아직 없다.

본 증례의 경우 간헐적인 소량의 객혈을 주소로 내원한 환자에서 시행한 컴퓨터 전산 단층화 촬영 및 기관지조영술에서 기관지확장증을 동반한 기관지동맥류를 진단하고 코일 색전술을 시행하여 치료에 성공한 증례를 경험하였기에 보고한다.

요 약

기관지 동맥류는 드문 질환이나 과열되면 대량출혈이 일어나므로 응급으로 치료가 필요한 질환이다. 진단 즉시 수술적 치료가 원칙이나 최근 경도자 방법이 발전하여 기관지동맥색전술이 추천되고 있다. 반복적인 객혈로 내원한 환자에서 기관지확장증을 동반한 기관지동맥류를 진단하여 금속코일 색전술을 통해 치료에 성공한 1예를 보고하는 바이다.

참 고 문 헌

1. Aburano H, Kawamori Y, Horiti Y, Kitagawa K, Sanada J, Matsui O. Bronchial artery aneurysm embolization with NBCA. *Cardiovasc Intervent Radiol* 2006;29:

- 1141-3.
2. Sakai T, Razavi MK, Semba CP, Kee ST, Sze DY, Dake MD. Percutaneous treatment of bronchial artery aneurysm with use of transcatheter coil embolization and thoracic aortic stent-graft placement. *J Vasc Interv Radiol* 1998;9:1025-8.
3. Choi HJ, Ok KS, Jung SM, Lee YM, Kang YK, Jin JY, et al. A case of bronchial artery aneurysm presenting with massive hemoptysis. *Tuberc Respir Dis* 2002;52: 86-91.
4. Yanagihara K, Ueno Y, Kobayashi T, Isobe J, Itoh M. Bronchial artery aneurysm. *Ann Thorac Surg* 1999;67: 854-5.
5. Kalangos A, Khatchaturian G, Panos A, Faidutti B. Ruptured mediastinal bronchial artery aneurysm: a dilemma of diagnosis and therapeutic approach. *J Thorac Cardiovasc Surg* 1997;114:853-6.
6. Choi SY, Ahn C, Min SK, Han JJ, Ahn JH, Won T. A giant bronchial artery aneurysm in bronchiectatic patient: one case report. *Korean J Thorac Cardiovasc Surg* 2004;37:951-4.
7. Tanaka K, Ihaya A, Horiuchi T, Morioka K, Kimura T, Uesaka T, et al. Giant mediastinal bronchial artery aneurysm mimicking benign esophageal tumor: a case report and review of 26 cases from literature. *J Vasc Surg* 2003;38:1125-9.
8. Jacobi M. Aneurysm of the bronchial arteries. *Am Heart J* 1930;5:795-80.
9. Hong SA, Ha TH, Lyu JW, Kim YK, Lee YM, Kim KU, et al. A case of bronchial artery aneurysm demonstrating hilar mass. *Tuberc Respir Dis* 2007;62:62-6.
10. Servois V, Denys A, Silbert A. Mycotic aneurysm of the bronchial artery: a rare cause of hemoptysis. *AJR Am J Roentgenol* 1992;159:428.
11. Sancho C, Domínguez J, Escalante E, Hernandez E, Cairols M, Martinez X. Embolization of an anomalous bronchial artery aneurysm in a patient with agenesis of the left pulmonary artery. *J Vasc Interv Radiol* 1999;10:1122-6.
12. Cearlock JR, Fontaine AB, Urbaneja A, Spigos DG. Endovascular treatment of a posttraumatic bronchial artery pseudoaneurysm. *J Vasc Interv Radiol* 1995;6: 495-6.
13. Sbrano H, Mitchell AW, Ind PW, Jackson JE. Peripheral pulmonary artery pseudoaneurysms and massive hemoptysis. *AJR Am J Roentgenol* 2005;184:1253-9.