

하악전돌증환자에서 악교정수술후 저작근의 부피 및 교합력의 변화

설정은 · 이명환 · 김창수 · 홍종락

성균관대학교 의과대학 삼성서울병원 구강악안면외과

Abstract (J. Kor. Oral Maxillofac. Surg. 2008;34:300-305)

EFFECT OF MANDIBULAR SET BACK SURGERY ON VOLUMETRIC CHANGE AND BITE FORCE OF MASSETER MUSCLE

Jung-Eun Seol, Myung-Hwan Lee, Chang-Soo Kim, Jongrak Hong

Department of Oral and Maxillofacial Surgery, Samsung Medical Center, Sungkyunkwan University School of Medicine

Purpose: The purpose of our study was to evaluate the volume of pre- and post operative masseter muscle and bite force in mandibular prognathic patients treated with SSRO with the use of the 3D CT imaging technique and occlusal force meter.

Materials and methods: The study group consisted of 12 patients with mandibular prognathism (5 males and 7 females) who underwent mandibular setback surgery (BSSRO) in the Department of Oral and Maxillofacial Surgery, Samsung medical center. Bite force was measured at pre op, post op 3, 6 and 12 months by occlusal force meter(GM10, Nagano Keiki, Japan) The preoperative CT examination of subjects was performed between one month prior to operation and one year after to operation. And muscle volume was measured.

Result: As compared to preoperative measurements at 1 year postoperatively the masseter & internal pterygoid muscle volume were diminished ($p<0.05$) The bite force steadily recovered, so at postoperatively 6 months reached the preoperative level. And at 1 year after operation, the maximum bite force was significantly greater than preoperative levels. No significant correlation was presented between masseter muscle and bite force ($p>0.05$), internal pterygoid muscle and bite force ($p>0.05$).

Conclusion: In this study, the results showed that volume and bite force of the masticatory muscles decreased significantly immediate after orthognathic surgery for mandibular set-back. However, reduction of maximum bite force disappears within 6 months after surgery.

Key words: Bite Force, Volume, Masseter Muscle

I. 서 론

하악전돌증 환자에서 하악의 후퇴를 위한 악교정수술은 올바른 교합관계의 설정을 통한 악구강계의 기능 향상을 목적으로 시행하여왔다. 악교정수술은 심미적인 개선 뿐 아니라 저작계의 기능 개선에도 목적을 갖는다¹⁾. 악교정 수술을 통해 재설정된 하악의 위치에 대한 구조적 기능적 변화에 대한 연구가 진행되어 왔으며, 생역학적 저작 효율과 연하 등에 있어서 향상된다는 결과가 있었다^{2,3)}. 그러나 이러한 연구는 저작 효율의 개선을 객관적으로 입증하기 보다는 설문조사를 통한 주관

적 만족도의 조사에 한정되어, 저작 효율에 영향을 줄 수 있는 저작근의 변화나 관절 기능의 개선 등에 관한 연구는 제한적이었다. Harada 등⁴⁾은 일반인과 하악전돌증 환자에서 교합접촉면적을 측정하여 보다 객관적인 저작 능력 향상에 대한 결과를 발표하였는데, 하악전돌증 환자는 일반인에 비해 적은 교합력과 교합접촉면적을 보이며, 하악 후퇴술 후에는 술 전보다 교합력과 교합접촉면적이 향상된다고 보고하였다. 이후 몇몇 연구에서 증가된 교합력의 원인에 대해 저작근을 비롯한 악구강계와 연관하여 연구되었다.

하악 후퇴술을 비롯한 악교정 수술은 안면의 형태 및 저작계 모두에 영향을 주게 된다. 저작계에 영향을 줄 수 있는 요소에는 측두하악관절⁵⁾, 교합, 레버암의 길이 그리고 저작근의 변화⁶⁾를 들 수 있는데 위 요소들에서 특히 저작근은 악교정수술 후 많은 변화를 보이는 구조 중 하나이고 저작근의 상태는 환자의 저작력과 외향적인 요소에 영향을 준다. Aiji 등⁷⁾은 하악전돌증 환자에서 교근의 형태가 정상인에 비해 유의성 있는 차이를 보였다고 보고하였고 이전 연구들에서도 하악전돌증 환

홍종락

135-710 서울 강남구 일원동 50

성균관대 삼성서울병원 구강악안면외과

Jongrak Hong

Dept. of OMFS, Samsung Medical Center, Sungkyunkwan Univ. School of Medicine

#50 Irwon-dong, Gangnam-gu, Seoul, 135-710, Republic of Korea

Tel: +82-2-3410-2420 Fax: +82-2-3410-0038

E-mail: hongjr@skku.edu

* 이 연구는 삼성서울병원 임상의학연구개발사업(CRS105-79-3)의 지원으로 이루어졌음.

자와 정상인간에 기능적 활성도와 교합력에서의 유의성 있는 차이를 보고하였다^{8,11)}. Katsumata 등¹²⁾은 근육이 수술 중에 박리, 재위치되고 술 후 악간 고정 기간 중 근육의 사용이 줄면서 저작근의 위축이 발생한다고 보고하였다. 몇몇 연구들에서 악교정수술 후의 여러가지 기능적요소들(교합력, 운동범위, 근전도 활성, 형태)의 변화들을 측정하였다^{8,13,14)}. 그렇지만, 근육의 형태에 관한 이전 연구들은 횡단면에서의 넓이에 관한 것이었고 악교정 수술 후 근육의 부피 변화에 관한 연구는 거의 찾아볼 수 없으며, 근육의 기능적인 측면과 형태적인 측면을 동시에 측정한 연구는 찾을 수 없었다. 근육의 형태 변화는 교합력의 변화와 술 후 안모 변화를 이해 하는데 중요한 역할을 한다. 이에 본 연구에서는 3D CT image와 교합력 측정기를 사용하여 하악 전돌증 환자의 수술 전과 후의 저작근의 형태와 교합력의 변화를 측정하고자 하였다.

II. 연구대상 및 방법

1. 연구대상

2005년 1월부터 2006년 3월까지 삼성서울병원 구강악안면외과에 내원한 환자 중 하악전돌증 진단을 받고 양측성 하악지 시상분할 골절단술을 시행한 12명(남자 5명, 여자 7명)의 환자를 대상으로 연구를 시행하였다. 평균나이는 23.3 세였고 12명 모두 술 전과 술 후에 교정 치료를 받았다. 연구 대상 환자는 모두 전신적 질환이 없었고 두개 안면적인 기형이 존재하지 않았다.

2. 수술 방법

수술은 양측성 하악지 시상분할 골절단술(Modified Epker's method)이 사용되었고 하악각 절제술 또한 함께 시행되었다.

술 중에는 수술용 스플린트(surgical splint)를 사용하여 상하악간의 교합관계를 확인하고 근심골편을 재위치 시켜 양측 각각 한 개씩의 고정판(mini-plate)을 사용하여 고정시켰다. 악간고정은 술 후 1주일 간 적용되었다.

3. 교합력의 변화와 교근 및 내측익돌근의 부피 변화 측정

교합력은 교합력 측정계(GM10, Nagano Keiki, Japan. Fig. 1)를 사용하여 수술 전, 수술 후 3개월, 6개월, 12개월에 측정하였다. 측정은 환자가 시선은 정면을 두고 머리는 머리 받침에 의해 지지 되지 않은 채로 앉아서 진행되었다. 교합력 측정계를 각각 좌우 제1대구치의 교합면에 위치시킨 후 환자에게 최대 교합력으로 측정계를 물도록 지시하여 세 번 측정하였고 측정된 교합력 중 제일 높은 값의 교합력을 선택하여 좌우 평균값을 기록하였다.

CT 촬영은 수술 한 달 전과 수술 후 1년경에 시행되었고 2.5mm 두께로 잘린 이미지를 CT 촬영기에 연결된 컴퓨터를 통해 저장, 3차원적 이미지로 재건되었다. 근육이 잘 식별될 수 있도록 적절한 밝기를 선택하여 (Fig. 2) 각 횡단면에서의 단면적을 이미지 분석프로그램을 활용하여 계산하였다. 각 단면적을 모두 합하고 그 합과 2.5(slice thickness)를 곱하여 근육의 부피를 얻었다. 위의 방법으로 술 전과 술 후 1년 교근과 내측익돌근의 부피를 계산하였고 변화량을 살펴보았다 (Fig. 3).

4. 하악각과 하악지의 길이 측정

각 환자에서 술 전, 술 후 12개월에 측면 두부 방사선 사진을 촬영하여 경조직 및 연조직을 트레이싱한 후 하악각과 하악지의 길이 측정을 위한 기준점과 기준선을 표시하였다. 각 기준점과 기준선은 다음과 같다 (Fig. 4).



Fig. 1. Occlusal force-meter(GM10, Nagano Keiki, Japan).

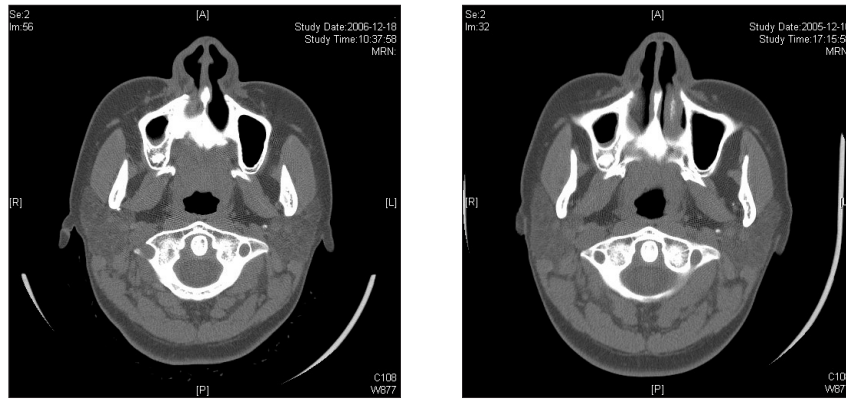


Fig. 2. Preoperative and Postoperative CT scans of patients. CT images were adjusted with the optimal window level.

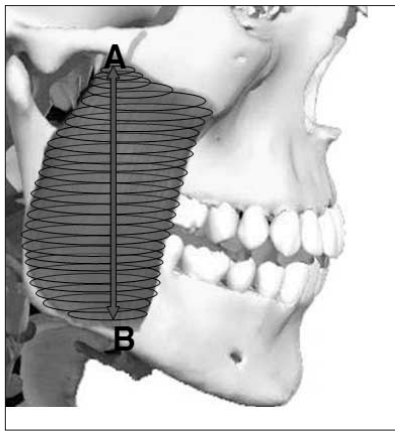


Fig. 3. Muscle volume (cm³) = [(A+.....+B)] X slice thickness.

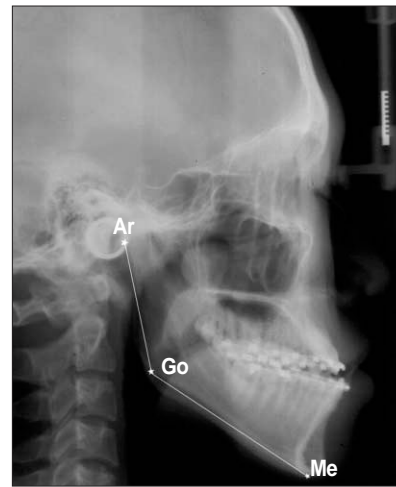

Fig. 4. Ar: articulare Go: gonion Me: menton Ramus height: Ar~Go Gonial angle: Ar~Go~Me.

1. Ar(articulare): 하악과두 후면과 측두골 하연의 교차점
2. Go(gonion) : ramal plane(Ar.에서 하악지 후면에 그은 접선)과 mandibular plane(Me.에서 하악하연에 그은 접선)이 이루는 각도를 반분하는 선이 하악과 만나는 점
3. Me(menton) : symphysis outline에서 최하방점
4. 하악각: 1과 2를 이은선과 2와 3을 이은선이 이루는 각
5. 하악지의 길이: 1과 2를 이은선의 길이

III. 연구결과

최대교합력의 변화, 교근 및 내측익돌근의 부피 변화는 Table 1, 2에 나타내었다. 술 전 교근의 평균 부피는 17.0cm³였고 술 후 1년경에는 술 전에 비해 10명의 환자에서 부피가 감소되었고 2명의 환자에서는 술 전에 비해 증가되었다. 교근 평균 부피는 통계적으로 유의성있게 감소하였고 (p<0.05) 내측익돌근의 부

피 또한 평균 7.5 cm³에서 7.0cm³로 유의성 있게 감소하였다 (p<0.05). 12명의 환자 중 1명의 환자에서는 내측익돌근의 부피가 증가되었다. 최대교합력의 변화는 Table 3에 나타내었다. 최대교합력은 서서히 회복되어 술 후 6개월경에는 술 전의 최대교합력의 수준에 도달하였다. 그리고 술 후 1년경에는 술 전의 값에 비해 유의성 있게 증가한 것으로 나타났다. 교근의 부피 변화와 최대교합력의 변화 및 내측익돌근의 부피 변화와 최대교합력의 변화간에는 상관관계가 없었다(p>0.05). 하악지의 길이는 술 전에 비해 술 후 1년에는 평균 4.2mm 감소하였고 하악각의 크기는 술 전에 비해 술 후 1년 평균 5.3° 증가하였다. 두 변수에서의 변화 모두 통계적으로 유의성 있게 나타났다. 하악지의 길이 변화와 교근, 내측익돌근의 부피 변화 사이에는 양의 상관관계를 보였고 하악각의 크기 변화와 교근, 내측익돌근의 부피 변화 사이에는 음의 상관관계를 나타냈으나 변화량간의 통계학적 유의성은 없었다.

Table 1. Changes of masseter muscle volume

| | Pre-op(cm ³) | Post-op(cm ³) | ΔPre-post(cm ³) | ΔPre-post(%) |
|-------|--------------------------|---------------------------|-----------------------------|--------------|
| Mean | 17.0 | 15.8 | -1.2 | -7.2 |
| SD | 3.7 | 4.5 | 2.4 | 14.3 |
| Range | 13.1~25.2 | 10.7~25.8 | -7.4~2.5 | -41~17.7 |

Table 2. Changes of internal pterygoid muscle volume

| | Pre-op(cm ³) | Post-op(cm ³) | ΔPre-post(cm ³) | ΔPre-post(%) |
|-------|--------------------------|---------------------------|-----------------------------|--------------|
| Mean | 7.5 | 7.0 | -0.5 | -7.0 |
| SD | 1.9 | 2.1 | 0.9 | 12.8 |
| Range | 6.1~11.6 | 4.2~10.9 | -2.4~0.8 | -34.8~12.0 |

Table 3. Changes of maximum bite force

| | Pre (N) | 3Mo (N) | 6Mo (N) | 12Mo (N) | Δ3Mo-Pre | Δ6Mo-Pre | Δ12Mo-Pre |
|-------|-------------|------------|-------------|-------------|----------|----------|-----------|
| Mean | 348.7 | 236 | 367 | 437 | -33 | 10 | 30 |
| SD | 135.0 | 137 | 150 | 187 | 27 | 39 | 38 |
| Range | 191.0~568.0 | 60.0~469.5 | 127.5~649.5 | 164.5~687.0 | -69~15 | -44~93 | -6~91 |

Table 4. Changes of ramus height and gonial angle

| | ramus height(mm) | | gonial angle(°) | |
|-------|------------------|------------|-------------------|------------|
| | pre-op | post-op 1Y | pre-op | post-op 1Y |
| Mean | 54.3 | 49.6 | 130 | 139 |
| SD | 5.3 | 5.0 | 7.0 | 6.0 |
| Range | 39~66 | 41~61 | 121~138 | 129~146 |

IV. 총괄 및 고찰

영상 기술의 발전에 따라 다양한 변수들을 사용하여 저작근의 형태에 관해 측정되어왔다^{15,16}. 이전 연구들에서는 근육의 양적 변수로서 횡단면의 면적이 자주 사용되었는데 Yuasa 등은 근육의 양적인 측면을 측정하기 위해서는 근육의 부피를 변수로 사용하는 것이 가장 적절하다고 하였다^{16,17}. 이에 본 연구에서는 교근 및 내측익돌근의 부피 변화를 측정하여 악교정수술 후 저작근들의 형태학적인 변화를 알아보고자 하였고 수술 전, 수술 후 최대교합력의 변화를 측정 기능적인 측면에 대해서도 대해서도 알아보고자 하였다.

Lamey PJ 등은 평균 교근의 부피는 15.2cm³, 평균 내측익돌근의 부피는 5.6cm³로 보고하였다. 이번 연구에서는 수술 전 평균 교근의 부피는 17.0cm³, 평균 내측익돌근의 부피는 7.5cm³로 이전 보고에 비해 약간 높게 측정되었다. 이는 인종간의 차이와 측정 방법에 따른 오차, 연구대상 남녀 수적비율의 차이가 영

향을 미친 것으로 생각된다. 수술 후 1년경 측정된 저작근의 부피는 교근과 내측익돌근 모두 수술 전에 비해 유의성 있게 감소되었는데 이와 같은 결과에 대해 여러가지 요소들을 원인으로 생각해 볼 수 있다. 첫 번째로 악교정수술 후 저작계의 생물역학적인 개선을 생각할 수 있다. 두 번째로는 악교정수술 후에 안모의 골격적인 변화가 영향을 미친 것으로 볼 수 있다. 세 번째로 저작근은 수술 중에 박리 및 재위치, 일부 절제 등의 다양한 과정을 거치게 되고 또한 수술 후 일주일에서 이주일간의 약간 고정기간을 갖게 되는데 이것이 교근과 내측익돌근의 위축을 일으킬 수 있다고 가정할 수 있다.

첫 번째 요소를 살펴보면, Van Sprosen 등¹⁸은 최대교합력이 근육의 횡단면적, 근육의 방향성, 모멘트 길이(moment arm)에 의해 결정된다고 하였다. 이번 연구에서 근육의 부피는 감소한 데 반해 최대 교합력은 수술 전에 비해 수술 후 1년에는 유의성 있게 증가되었다. 이는 저작계의 생역학적 개선에 의해 같은 일을 수행함에 있어서 근육의 힘이 덜 든다는 것을 의미한다.

Throckmorton 등¹⁸⁾은 수술로 인한 변화가 하악을 후퇴시켜 모멘트 길이가 감소함으로써 각각의 근육에 기계적인 이점을 줄 수 있다고 보고한 바 있고 술 후에 교합의 개선으로 접촉점이 증가된 것 또한 근육의 효율성에 기여한 것으로 고려할 수 있다.

두번째 요소로 골격의 변화를 생각해 볼 수 있다. Weijjs 등¹⁵⁾이 근육과 골격과의 상관관계를 측정하였는데 하악각과 근육의 부피는 음의 상관관계를 하악지의 길이와는 양의 상관관계를 보였다. 이에 본 연구에서 골격적인 변화가 근육의 변화에 영향을 미치지 않았을까 가정하여 하악각의 변화, 하악지의 길이의 변화 또한 측정하였다. 하악지의 길이는 술 전 평균 59mm에서 술 후 평균 49.8mm로 감소하였고 하악각은 술 전 137.1°에서 술 후 137°로 증가하여 하악지의 길이 감소와 하악각의 증가가 저작근의 부피 감소, 위축에 한 요소로 고려될 수 있었다.

Katsumata 등¹²⁾은 하악 후퇴술 후에 CT 이미지로 술 전과 후의 횡단면적의 변화를 보고한 바 있다. 술 후 3개월경에 술 전에 비해 유의성 있는 감소를 보였고 6개월경, 1년경에는 3개월에 비해서는 증가된 수치를 보였다. 이번 연구에서 술 후 3개월에는 최대교합력이 술 전에 비해 감소되었다. 이에 술 후 3개월경에는 술 중 여러가지 스트레스 요소, 술 후 약간고정에 의한 위축을 한 요소로 생각해볼 수 있지만 술 후 1년 경 최대 교합력의 증가와 Katsumata의 보고 등을 고려하면 세 번째 요소는 더 이상 중요한 요소로 고려될 수 없어 보인다.

최대교합력의 경우 대부분의 환자들이 술 후 6개월경에는 감소된 수치를 보이지만 거의 술 전의 수치를 회복하였고 이 후에는 90%이상의 환자들이 술 전에 비해 높은 수치를 나타내었다. 이는 술 후 6개월경에는 하악지시상골절단술을 받은 환자들이 음식을 씹는데 별다른 불편감을 느끼지 못하고 임상적으로 특별한 음식조절을 권고하지 않아도 될 것으로 생각된다. Ellis 등¹⁹⁾은 술 전 교정치료가 다른 일반적인 교정치료와는 달리 부정교합상태를 악화시키므로 술 전 교정치료 중에는 교합력의 감소가 나타난다고 하였다. Shiratsuchi 등²⁰⁾은 하악후퇴술 후 2개월경 최대교합력의 유의성있는 감소를 보고하였는데 이번 연구에서 또한 술 후 3개월 경 술 전에 비해 평균 33%의 감소를 보였다. Masayasu 등¹⁾은 술 후 교합력의 감소에 대해 영향을 미칠 수 있는 여러 요소들을 제안하였는데 수술 과정이 저작근의 박리와 반흔화되는 것이 원인이 될 수 있다고 지적하였다. 그리고 근육이나 측두하악관절부위에 통증 또한 한 요소로 제안하였다. 하지만 술 후 교합점이 증가하고 술 후 교정으로 인한 교합의 안정성증가 등으로 술 후 6개월 경 대부분의 환자가 술 전의 최대 교합력을 회복했을 뿐 아니라 술 후 1년경에는 술 전의 값보다 더 높은 수치를 보였다. 모멘트 길이의 감소로 인한 기계적요소의 이점과¹⁸⁾ 치아와 측두하악관절의 민감도가 증가하는 것¹⁹⁾ 또한 최대교합력의 증가 원인으로 보고 있다.

Raustia 등²¹⁾은 술 전, 후 전측두근과 교근의 근전도를 측정하여 근활성도를 평가하였는데 술 후 1년경에는 술 전에 비해 월

등히 높아진 것을 관찰하였고 근활성도의 증가로 교합력이 증가되었다고 결론지었다. 이번 연구에서는 술 후 1년경 최대교합력이 술 전에 비해 증가하였고 교근과 내측익돌근의 부피는 감소하였다. 하지만 최대교합력의 증가는 근육의 부피 증가를 추측할 수 있고 근전도의 증가 또한 이를 예상할 수 있게 한다. 근육의 부피와 가장 연관성있는 횡단면의 단면적에 대한 Katsumata의 보고¹²⁾에 따르면 술 후 3개월까지는 단면적의 감소를 보이다가 3개월 후에는 서서히 증가하는 양상을 보였다. 이에 따라 본 연구에서는 이 결과가 단순한 부피의 감소가 아니라 술 후 감소 후 점차 회복되는 과정중의 결과로 추측해 볼 수 있다. 하지만 이에 대한 확실한 결론을 위해서는 좀 더 긴 추적 관찰이 필요할 것이다.

V. 결 론

본 연구에서 저작근의 부피 및 최대 교합력은 수술 후 유의성 있는 감소가 관찰되었다. 하지만 최대 교합력의 감소는 술 후 6개월경 대부분 술 전의 수준을 회복하였고 술 후 1년경에는 술 전에 비해 더 높은 최대교합력이 측정되었다. 교근과 내측익돌근 또한 하악지시상골절단술을 통한 하악 후퇴술 후 비가역적인 위축을 겪는 것으로 보인다.

참고문헌

1. Iwase M, Sugimori M, Kurachi Y, Nagumo M: Changes in bite force and occlusal contacts in patients treated for mandibular prognathism by orthognathic surgery. *J Oral Maxillofac Surg* 1998;56:850-855; discussion 855-856.
2. Astrand P: Chewing efficiency before and after surgical correction of developmental deformities of the jaws. *Sven Tandlak Tidsskr* 1974;67:135-145.
3. Lundberg M, Nord PG, Astrand P: Changes in masticatory function after surgical treatment of mandibular prognathism. Cineradiographic study of bolus position. *Acta Odontol Scand* 1974;32:39-49.
4. Harada K, Watanabe M, Ohkura K, Enomoto S: Measure of bite force and occlusal contact area before and after bilateral sagittal split ramus osteotomy of the mandible using a new pressure-sensitive device: a preliminary report. *J Oral Maxillofac Surg* 2000;58:370-373; discussion 373-374.
5. Karabouta I, Martis C: The TMJ dysfunction syndrome before and after sagittal split osteotomy of the rami. *J Maxillofac Surg* 1985;13:185-188.
6. Wessberg GA, O'Ryan FS, Washburn MC, Epker BN: Neuromuscular adaptation to surgical superior repositioning of the maxilla. *J Maxillofac Surg* 1981;9:117-122.
7. Arijji Y, Kawamata A, Yoshida K, Sakuma S, Nawa H, Fujishita M, et al: Three-dimensional morphology of the masseter muscle in patients with mandibular prognathism. *Dentomaxillofac Radiol* 2000;29:113-118.
8. Bakke M, Michler L: Temporalis and masseter muscle activity in patients with anterior open bite and craniomandibular disorders. *Scand J Dent Res* 1991;99:219-228.
9. Bakke M, Tuxen A, Vilmann P, Jensen BR, Vilmann A, Toft M: Ultrasound image of human masseter muscle related to bite force, electromyography, facial morphology, and occlusal factors. *Scand J Dent Res* 1992;100:164-171.
10. Hsu CW, Shiao YY, Chen CM, Chen KC, Liu HM: Measurement

- of the size and orientation of human masseter and medial pterygoid muscles. Proc Natl Sci Counc Repub China B 2001;25:45-49.
11. Ueda HM, Ishizuka Y, Miyamoto K, Morimoto N, Tanne K: Relationship between masticatory muscle activity and vertical craniofacial morphology. Angle Orthod 1998;68:233-238.
 12. Katsumata A, Fujishita M, Ariji Y, Ariji E, Langlais RP: 3D CT evaluation of masseter muscle morphology after setback osteotomy for mandibular prognathism. Oral Surg Oral Med Oral Pathol Oral Radiol Endod 2004;98:461-470.
 13. van Spronsen PH, Weijs WA, Valk J, Prah-Andersen B, van Ginkel FC: Relationships between jaw muscle cross-sections and craniofacial morphology in normal adults, studied with magnetic resonance imaging. Eur J Orthod 1991;13:351-361.
 14. Weijs WA: The functional significance of morphological variation of the human mandible and masticatory muscles. Acta Morphol Neerl Scand 1989;27:149-162.
 15. Weijs WA, Hillen B: Relationships between masticatory muscle cross-section and skull shape. J Dent Res 1984;63:1154-1157.
 16. Xu JA, Yuasa K, Yoshiura K, Kanda S: Quantitative analysis of masticatory muscles using computed tomography. Dentomaxillofac Radiol 1994;23:154-158.
 17. Gionhaku N, Lowe AA: Relationship between jaw muscle volume and craniofacial form. J Dent Res 1989;68:805-809.
 18. Throckmorton GS, Finn RA, Bell WH: Biomechanics of differences in lower facial height. Am J Orthod 1980;77:410-420.
 19. Ellis E, 3rd, Throckmorton GS, Sinn DP: Bite forces before and after surgical correction of mandibular prognathism. J Oral Maxillofac Surg 1996;54:176-181.
 20. Shiratsuchi Y, Kouno K, Tashiro H: Evaluation of masticatory function following orthognathic surgical correction of mandibular prognathism. J Craniomaxillofac Surg 1991;19:299-303.
 21. Raustia AM, Oikarinen KS: Changes in electric activity of masseter and temporal muscles after mandibular sagittal split osteotomy. Int J Oral Maxillofac Surg 1994;23:180-184.