

만성경화성 하악골골수염의 임상적검토 - 외측피질골제거술 및 동주요법(국소화학요법) 병용의 증례에 관하여 -

黒岩裕一朗 · 松浦宏昭 · 阿部 厚 · 加藤麥夫 · 有地淑子* · 栗田賢一

아이치학원대학 치학부 구강외과학제1강좌, *아이치학원대학 치학부 치과방사선학강좌

Abstract (J. Kor. Oral Maxillofac. Surg. 2008;34:350-354)

CLINICAL OBSERVATIONS ON MANDIBULAR CHRONIC OSTEOMYELITIS - COMBINATION THERAPY OF DECORTICATION AND INTRA-ARTERIAL INFUSION CHEMOTHERAPY -

KUROIWA Yuichiro, MATSUURA Hiroaki, ABE Atsushi, KATO Mugio, ARIJI Yoshiko*, KURITA Kenichi

First Department of Oral and Maxillofacial Surgery, School of Dentistry, Aichi-gakuin University

**Department of Oral and Maxillofacial Radiology, School of Dentistry, Aichi-gakuin University*

Mandibular chronic osteomyelitis with diffuse osteosclerosis is recognized as an intractable infectious disease. We employed decortication and intra-arterial infusion of antibiotics in 6 cases.

Decortication on the affected mandible was performed with retrocatherization to the superficial temporal artery of affected side under general anesthesia. Antibiotics, IPM/CS or FOMX was used through the artery for 4-11 days. In addition, we administered FOMX, PIPC intravenously for 8-17 days. CT and MRI were taken postoperatively. The postoperative follow-up period ranged from 1 year and 6 months to 2 years and 5 months.

Postoperative MR showed that bone marrow signal was recovered to approximately normal in 4 cases. High signal area of bone marrow and osteosclerosis image remained in 2 cases, but showed improvement.

The results were satisfactory without recurrence in all of 6 cases.

Key words: Chronic osteomyelitis, Diffuse osteosclerosis, Intra-arterial infusion, Antibiotic, Decortication

I. 서 론

근년의 항생제의 발달 및 구강 위생의 향상으로 만성 하악골골수염은 비교적 드문 질환이 되었지만, 내성균의 출현 등으로 구강 영역에서 가장 난치성이 강한 감염증으로 인식되고 있다. 치료로는 외과적 요법¹⁻³⁾을 중심으로 다양한 치료법이 검토되고 있으나^{4,8)} 일치된 견해가 확립되어 있지 않다. 금번 본 구강외과에서 치원성의 미만성골경화형 만성 하악골골수염 6 증례에 대해 외측 피질골제거술 및 항생제의 동맥내 주입 요법(이하 동주요법이라 한다)을 동시에 시행하여 양호한 치료 결과를 얻어 이를 보고한다.

II. 대상 및 방법

1998년부터 2002년의 5년간 본 과의 진단으로 외측 피질골제거술 및 동주요법을 동시에 시행하여 수술후 1년 이상 경과 관찰을 실시한 치원성의 미만성골경화형 만성 하악골골수염 6 증례를 대상으로 하였다. 증례는 23세부터 58세의 6명으로, 남녀 각 3명씩이었다(Table 1). 초발 증상에서 외과적 치료에 이르기까지의 기간은 5개월로부터 2년 3개월(평균 17.5개월)로, 이전 항생제의 내복 및 정맥내 투여를 실시하였지만 증상의 개선이 보이지 않거나 재발을 반복한 경우에 외과적 및 동주요법의 적용이 가능하다고 판단하여 시행하였다. 만성 하악골골수염의 진단은 모든 증례에 있어 파노라마 X선사진, CT, MR소견을 기초로 이루어졌다.

모든 증례는 전신 마취하에서 병소부위의 외측 피질골제거를 구강내부 또는 구강외부로부터 어프로치하였다. 피질골의 제거 범위는 수술 중의 소견을 비롯하여 MR소견을 참고로 하여 화상에서 골경화를 나타내는 부위는 가급적 제거하였지만 뼈의 강도 유지를 우선적으로 고려하여 특히 관절돌기부 등의

黒岩裕一朗

464-8651 愛知名古屋市千種末盛通 2-11

愛知院大部顎口腔外科講座

Yuichiro Kuroiwa

Department of OMFS, Aichi-gakuin University, School of Dentistry

2-11 suemori-dori, chikusa-ku, Nagoya, Aichi, 464-8651, JAPAN

Tel: +81-52-751-7181 Fax: +81-52-751-7181

E-mail: kuroiwayuichiro@yahoo.co.jp

※ This article is based on a study first reported in Japanese Journal of Oral & Maxillofacial Surgery, Vol. 52, pp 322 - 325, June 2006.

Table 1. 증례

증례	연령	성별	부 위	원인치	병년기간	외측관절제술 시행까지의 주된 처치
1	42	여	좌측하악체부~하악각부	「567	1년2개월	「56 근관치료→MINO내복→「56 발치→「7 발치→CAM내복
2	35	남	좌측하악각부	「4	10개월	「4 근관치료→CFPN-PI내복→MINO내복→MINO링겔정주
3	38	여	좌측하악체부~하악각부	「7	2년	「7 근관치료→「78 발치→TAPC내복
4	58	남	좌측하악체부~하악각부	「6	5개월	「67 발치→「5 발치→TAPC내복
5	23	남	우측하악지부~관절돌기부	8ㄱ	1년3개월	CFPN-PI내복→8ㄱ 발치→MINO내복
6	54	여	우측하악체부~하악각부	6ㄱ	2년3개월	6ㄱ 발치→골수염소파술→MINO내복

Table 2. 치료 및 MRI 소견의 변화

증례	외과적치료	동주사용 약제 및 1일 사용량	투여기간	정주사용 약제 및 1일 사용량	투여기간	수술후경과 관찰기간	MRI소견의 변화
1	외측피질골제거술	FOMX 1g	8일	FOMX 2g PIPC 2g	2일 6일 (총8일간)	1년7개월	골수 신호는 거의 정상이 됨.
2	외측피질골제거술	IPM/CS 500mg	8일	FOMX 2g MINO 200mg	8일 8일 (총16일간)	2년5개월	골수 신호는 거의 정상이 됨.
3	외측피질골제거술	IPM/CS 500mg	4일	FOMX 2g	16일	1년7개월	골수 신호는 개선 경향을 보임.
4	외측피질골제거술	IPM/CS 500mg	6일	FOMX 2g ASPC 2g	11일 6일 (총17일간)	1년5개월	골수 신호는 거의 정상이 됨.
5	외측피질골제거술	IPM/CS 500mg	10일	FOMX 2g	10일	2년3개월	골수 신호는 거의 정상이 됨.
6	외측피질골제거술	IPM/CS 500mg	11일	ASPC 2g	8일 8일 (총16일간)	1년6개월	골수 신호는 개선 경향을 보임.

골경화부는 잔존시켰다. 골수부에서도 육아나 병적 골수는 충분히 소파하여 제거하였다. 동시에 환측 귀앞의 피부 절개를 통해 천측두동맥을 명시하여 역행성으로 카테터를 삽입하여, 카테터의 첨단이 악동맥 분기부에서 약간 중추 측에 위치하는 것을 목표로 하였다. 모든 증례에 있어 카테터에서 인디고카르민을 주입하여 해면골로부터 충분한 양이 누출되는 것을 확인한 후 고정하였다.

동주카테터에서 수술 당일부터 현대형 약제 주입 펌프로 24시간 지속적으로 항생제 투여를 개시하였다. 항생제는 이미페넴·시라스타틴(이하 IPM/CS라 한다) 또는 Flomoxef(이하 FOMX라 한다)를 사용하여 4~11일간 투여하였다. 동시에 경정맥적으로도 8~17일간 FOMX, Piperacillin (PIPC) 등의 투여를 실시하였다(Table 2). 동주는 10일간의 시행을 예정하였으나 루트 트러블이나 혈액생화학적인 간기능 이상을 인지하였을 경우에는 즉시 중지하였다. 항생제의 혈중 투여 종료후에는 2증례에 한해 수주일간 세균계 항생제의 내복 투여를 계속했지만, 이후 및 다른 증례에는 항생제를 투여하지 않았다.

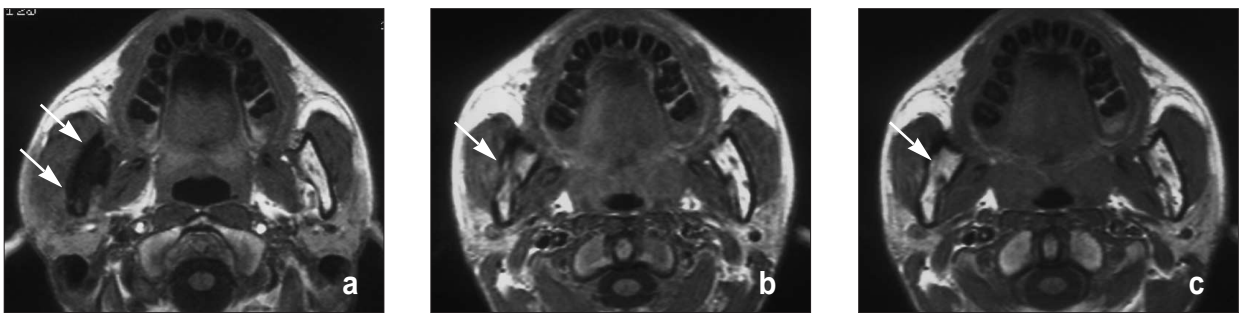
수술후는 정기적으로 CT 및 MRI로 화상 진단을 실시하였다. 경과 관찰 기간은 1년 6개월 에서 2년 5개월간이었다.

III. 결 과

수술후 경과와 평가는 자각적·타각적으로 재발을 의심하게 하는 증상의 유무 및 MR화상에서의 골수염 소견의 변화를 기초로 시행하였다. 치료 후 6 증례 모두가 동통 및 종창 등 골수염 재발을 시사하는 자각적 및 외 타각적 증상의 동반없이 경과하였다. 수술후 MR화상에서는 6 증례 모두 골수부위의 신호 이상의 경시적인 개선이 인지되어 약 1년에서 1년 6개월 후에는 6증례 중 4증례에서 골수부위의 신호가 거의 정상적으로 변화하여 골경화상도 나타나지 않았다(Fig. 1, 2). 2증례에서는 수술후 1년 이상 경과후에도 지방 억제상에서 골수부위의 고신호역이나 골경화상이 잔존하고 있었지만, 이상부위의 범위의 축소가 분명하였고(Fig. 3), 6 증례 모두 개선이 인지되었다(Table 2).

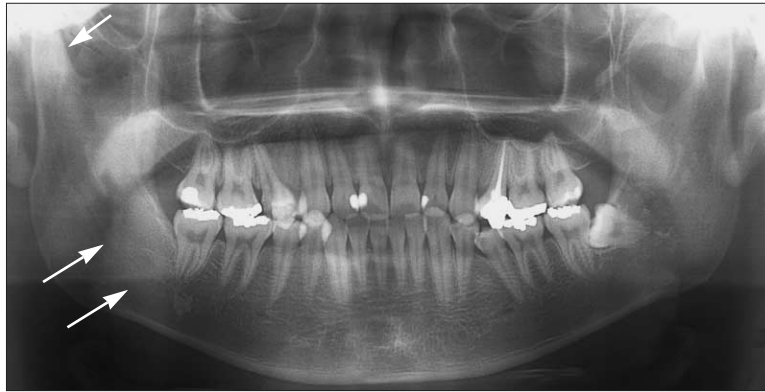

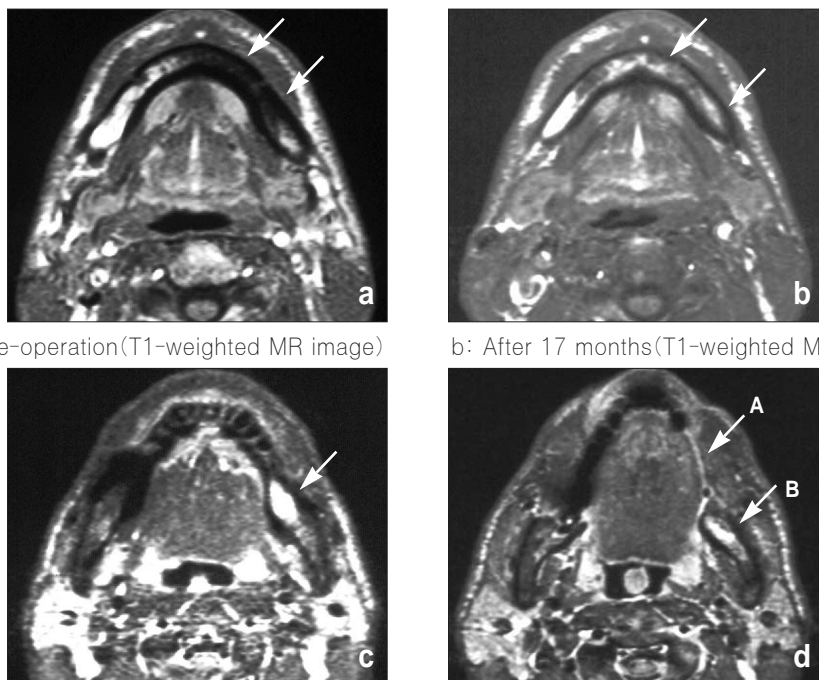
Fig. 1. Pre-operative X-P findings (case No.5).
There is osteosclerosis in the circumference of the mandibular right third molar area.



a: Pre-operation b: After 6 Months c: After 14 months

Fig. 2. Post-operative MR images (T1-weighted MR image; case No.5)

a: Lower signal area on the MR image. b: Signal had improved markedly. c: Signal had become approximately normal.



a: Pre-operation(T1-weighted MR image) b: After 17 months(T1-weighted MR image)

c: Pre-operation(Fat-suppressed MR image) d: After 17 months(Fat-suppressed MR image)

Fig. 3. MR images (case No.3)

a: Lower signal area on the MR image. b: Signal had become approximately normal.
c: Higher signal area on the left mandible. d: There is defect of cortical bone.(Because of decortication.) (A)
Area of higher signal remains slightly. (B)

IV. 고 찰

만성 하악골골수염은 근년 항생제의 발달, 의료의 진보 및 구강 위생 상태의 향상등으로 인해 발생 자체가 감소하고 있지만, 난치성 질환으로서의 인식은 이전과 변함이 없다. 특히 미만성으로 골경화를 보이는 경우는 항생제에 의한 이행이 불량하기 때문에 극심한 난치성으로 인식되고 있다. 치료법으로는 외과적 요법^{1,3,9)}을 비롯하여 동주요법을 포함한 화학요법^{7,10,11)}이나 고압산소요법^{8,12)}등 다양한 방법이 고안 및 검토되고 있다. 이러한 보고에 의하면 완치율은 근년 향상되고 있지만, 아직도 그 치료법은 확립되어 있지 않다¹³⁾.

본 과에서는 만성 골수염에 대하여 원인치아의 발치, 약 4-8주간의 항생제의 장기 투여를 시행함과 동시에 재발하는 증례에 대해 외측 피질골제거술 등의 외과적 수술을 적용하고 있다. 이번 통계 기간중 만성 골수염으로 진단된 9증례는 전부 외측 피질골제거술 적응대상으로, 이 중 6증례에 동주요법을 병용하였다. 본 보고의 6증례 중 3증례에 원인치아 주위에 적은 범위였지만 육아나 병적 골수가 인지되어 화농형 골수염을 보이는 부위가 존재하고 있었지만, 대부분은 경화형 골수염으로 화농형 골수염부위를 포함한 외측 피질골의 제거를 시행하였다.

동주요법은 본래 악성종양에 대한 화학요법의 한 방법으로¹⁴⁾ 구강악안면영역에서도 천측두동맥을 이용한 동주요법이 폭넓게 시행되고 있다. 이는 河合 등¹⁵⁾에 의해 처음으로 치성감염증에 항생제 투여로 동주요법이 이용되어 항생제가 병소부위에 고농도로 분포하는 것이 인지되어 고도의 내성균 감염증 치료에 대한 유효성이 보고되었다. 이후 악골 골수염에 동주요법을 이용한 예가 다수 보고^{10,16-18)} 되었다.

만성 경화성 골수염의 염증유발성균에 대해 越後¹⁹⁾는 편성염기성균인 *Propionibacterium acnes*(이하 *P. acnes*라 한다)을 분리 배양하여 염증유발성균으로서의 가능성을 시사하고 있다. Jacobsson 등²⁰⁾은 *P. acnes* 및 *Peptostreptococcus intermedius*의 검출하였고 그 후에도 *P. acnes*를 중심으로 많이 검출되어져 근래에는 *P. acnes*로 인한 단독 혹은 혼합 감염으로 추정되고 있다. 이러한 배경으로 골수염에 대한 동주요법에 있어서 염기성균에 넓은 항균 스펙트럼과 강한 항균력을 가지는 Oxacephem 계의 Latamoxef(LMOX)를 이용한 보고^{10,16-18)}를 많이 접할 수 있게 되었다. 대다수의 만성 골수염의 증례는 항생제의 장기 투여로 내성 획득이나 균교대 현상을 초래할 가능성이 높다. 또한 이번 증례에서는 염증유발성균의 검색을 실시하지 않고 염기성균에 대한 보다 광범위한 항균 스펙트럼 및 항균력을 지닌 Carbapenem계 항생제인 IPM/CS를 5증례에 사용하여 좋은 성적을 얻었다. 이처럼 강력한 약제를 사용함으로써 보다 높은 효과를 기대할 수도 있으나, 내성균 발생의 요인이 되는 안이한 연속 투여가 문제시된다. 본 과에서도 1증례에 대해 Oxacephem 계의 FMOX를 사용하고 있지만, 현재로서는 증상의 재발이 나타나지 않고 양호한 경과를 보이고 있어 사용 약

제에 대해서는 향후 검토의 필요성이 있다고 사료된다.

골수염에 있어 단순 X선화상이나 CT화상에서는 골량의 소실 및 침가가 있어야 비로소 골변화로써 파악되므로 질환 초기에는 묘출되기 어렵다. 그러나 MR화상은 골수에 부종성 변화가 발생한 부위의 T1강조상에서 저신호, 지방 억제상에서 고신호를 나타내어 정상적인 지방골수와 명료한 콘트라스트를 보임으로써 조기의 변화를 파악할 수 있다. 또한 만성 골수염에서는 병소와 정상부의 경계가 한층 명료하게 나타나므로 외과적 수술에서의 범위 설정에도 유용하다고 한다²¹⁾. 이러한 이유로 근년 골수염의 진단에 MRI가 많이 사용되게 되었다. 지금까지는 하악골외측 피질골제거술 파노라마 X선사진이나 CT화상에서의 골경화상의 범위를 수술 중의 조건으로 판단하여 제거 범위를 설정하였다. 그러나 X선화상에서는 파악하기 어려운 골경화 부위의 존재와 함께 육안으로는 골경화 부위와 정상 부위의 경계가 불명료하여 제거가 불충분한 이유로 재발의 원인이 되는 경우가 종종 있었다⁹⁾. 본 과에서는 제거술을 시행함에 있어 MR화상으로 골경화 부위를 충분히 검토한 다음 제거 범위를 설정함으로써 병소가 충분히 제거되는 등 양호한 결과를 가져오는 하나의 요인으로 작용하고 있다.

만성 경화성 하악골골수염에 대한 외과적 요법에는 피질골제거술, 접시모양형성술, 골천공술 등의 비근치적 방법과 악이단술 등의 근치적 방법이 있지만, 근년에는 수술후의 기능장애나 심미성을 중시한 결과 근치적 방법은 기피하는 경향이 있다. 비근치적 방법으로는 주로 피질골제거술이 선택되고 있지만, 피질골제거술 시술후 62.5%로 매우 높은 재발율이 보고된 시설도 있다⁹⁾. 본 과가 인식한 바로는 만성 하악골골수염에 대해 동주요 항생제 투여를 실시한 후에 재발한 증례가 9증례 중 3증례 있고^{10,16,18,22-24)}, 단독적인 동주요법의 시행에도 재발율은 높다. 본 과와 마찬가지로 피질골제거와 동주요법을 병용한 보고¹⁷⁾에서는 2증례 중 2증례 모두 재발 없이 양호한 결과를 보였다.

전술한 바와 같이 피질골제거 수술후의 높은 재발율은 병소의 불충분한 제거가 그 원인으로 생각되지만, 특히 병소가 설측 피질골이나 관절 돌기에 퍼진 경우에는 수술전에 MR상에서 병소의 범위를 충분히 확인하였다하더라도 비근치적 방법으로 완전히 제거하는 것은 곤란하리라 생각된다. 그러나 완전한 병소제거는 시행될 수 없다 하더라도 경화골을 제거함으로써 양호하지 못한 항생제의 조직 이행은 호전되어, 피질골제거술에 동주요법을 병용하는 상승효과는 크다고 여겨진다. 5증례에서 병소가 관절 돌기부위까지 미치고 있어 병소제거를 충분히 실시하기 위해 외측 피질골제거술에서는 구강외 어프로치를 선택하였다. 그러나 이번 결과로 구강내 어프로치를 선택하여 제거할 수 없는 병소부위가 발생하여도 동주요법의 병용으로 충분한 치료 효과를 기대할 수 있다고 생각된다. 이후에도 외과적 수술이 필요하다고 판단되는 증례에 대해서는 적극적으로 동주요법을 병용하여 완치율의 향상을 목표로 하고자 한다.

V. 결 론

본 구강외과는 만성 경화성 하악골골수염의 6증례에 대해 외측 피질골제거술과 동주요법을 병용하여 양호한 결과를 얻었으므로 이에 약간의 고찰을 더하여 보고하였다.

본 논문의 요지는 제30회 일본구강외과학회 중부지방회(2005년 6월 11일, 鹽尻)에서 발표하였다.

참고문헌

1. Hjørting-Hansen E: Decortication in treatment of osteomyelitis of the mandible. *Oral Surg* 1970;29:641-655.
2. Jacobsson S: Diffuse sclerosing osteomyelitis of the mandible. *Int J Oral Surg* 1984;13:363-385.
3. Montonen M: Decortication in the treatment of diffuse sclerosing osteomyelitis of the mandible. *Oral Surg* 1993;75:5-11.
4. 石田洋一, 塚本高久, 他: 急激な骨の吸収・破壊をきたした上顎骨骨髓炎の1例. *日口診誌*1999;12:178-181.
5. 佐藤文彦, 深野英夫, 他: 高齢者における下顎骨骨髓炎の1症例. *愛院大歯誌*1998;36:285-289.
6. 松本 憲, 西山知英, 他: 下顎骨骨髓炎の治療とその成績に関する研究. *阪大歯誌*1996;41:370-374.
7. 和田 健, 祥子, 他: び慢性硬化性下顎骨骨髓炎に対するウロキナーゼと抗菌薬を用いた動注療法の試み. *日口外誌*1997;43:413-415.
8. 水城晴美, 柳澤繁孝, 他: 顎骨骨髓炎における高圧酸素療法の治療経験. *口科誌*1998;37:998-1003.
9. 吉井 尚, 麻柄真也, 他: 慢性下顎骨骨髓炎に関する臨床的 検討 第1報: 過去25年間の外科的療法施行例について. *日口診誌* 2000;13:80-84.
10. 越後成志, 手島貞一: 抗生物質動注療法. *歯科ジャーナル* 1990;31:151-155.

11. 谷江勇一, 長井昭彦, 他: 慢性化膿性骨髓炎に対する持続的灌流法による一治験例. *口科誌*1988;37:702-709.
12. Mainous EG, Hart GB, et al: Hyperbaric oxygen treatment of mandibular osteomyelitis. *J Am Dent Assoc* 1973;87:1426-1430.
13. 吉井 尚, 麻柄真也, 他: 慢性下顎骨骨髓炎における外科的療法施行例の検討-X線所見と患者背景, 治療成績について. *歯薬療法*2000;19:14-21.
14. Sullivan RD, Daly JF: The treatment of head and neck cancer with the continuous arterial infusion of methotrexate and the intermittent intramuscular administration of citrovorum factor. *Ann Otol* 1961;70:428-443.
15. 河合 幹, 服部孝範, 他: 妊婦にみられた高度耐性菌感染症に対する抗生物質動脈内注入療法による1治験例. *日口外誌* 1973;19:444-446.
16. 副島 涉, 後藤昌昭, 他: 抗生物質の動脈内注入療法による慢性下顎骨骨髓炎の治療経験. *日口外誌*1987;33:1245-1251.
17. 鈴木 明, 大谷瑞夫, 他: 抗生物質の動脈内注入法による難治性下顎骨骨髓炎の2治験例. *愛院大歯誌*1989;27:1071-1079.
18. 佐藤 敦, 越後成志, 他: 抗生物質の全身投与と動脈内注入療法を併用した慢性硬化性下顎骨骨髓炎の1例. *東北大歯誌* 1996;15:18-27.
19. 越後成志: 慢性硬化性下顎骨骨髓炎に関する臨床的実験的研究. *東北大歯誌*1985;4:153-171.
20. Jacobsson S, Dahlen G, 196 et al.: Bacteriologic and serologic investigation in diffuse sclerosing osteomyelitis (DSO) of the mandible. *Oral Surg* 1982;54:506-512.
21. 久富美紀, 遷海淳一, 他: MRIによる顎骨炎症の描出能について. *岡山歯誌*1998;17:229-237.
22. 小川祐司, 高木 忍, 他: 當科における慢性下顎骨骨髓炎の臨床的検討. *日口外誌*1995;41:139-144.
23. 坂本泰宏, 津山泰彦, 他: 慢性下顎骨骨髓炎に対する動注療法の臨床的検索(抄). *日口外誌*2003;49:863.
24. Nakajima T, Yagata H, et al.: Surgical treatment of chronic osteomyelitis of the mandible resistant to intraarterial infusion of antibiotics:report of cases. *J Oral Surg* 1977;35:823-827.