

하악전돌증에 있어서 전산화단층촬영을 이용한 하악지의 형태학적 평가

차두원 · 장지영 · 이상한*

대구파티마병원 치과, *경북대학교 치의학전문대학원 구강악안면외과교실

Abstract (J. Kor. Oral Maxillofac. Surg. 2008;34:370-375)

MORPHOLOGICAL EVALUATION OF MANDIBULAR RAMUS IN MANDIBULAR PROGNATHISM BY COMPUTED TOMOGRAPHY

Duwon Cha, Ji-Young Jang, Sang-Han Lee*

Department of Dentistry, Daegu Fatima Hospital,

**Department of Oral & Maxillofacial Surgery, School of Dentistry, Kyungpook National University*

Sagittal split ramus osteotomy (SSRO) is widely used in treatment of dentofacial deformities. But, many complications can occur including unfavorable fractures during osteotomy. To prevent these complications, it is necessary to understand comprehensively the anatomy of the mandibular ramus. The purpose of this study was to evaluate the morphology of the mandibular ramus in mandibular prognathism patients by computed tomography comparing with normal control group.

The study group consisted of 33 skeletal class III patients (20 males, 13 females) and the control group consisted of the 52 patients without dentofacial deformities (32 males, 20 females). The mean age of study group was 22.0-year old, and that of control group was 37.1-year. For the CT examination, following scan parameters was used: 1mm slice thickness, 0.5 second scan time, 120kV and 100mA/s. The axial scans of the head were made parallel to the mandibular occlusal plane.

The anteroposterior length of the ramus, the distance from anterior border of the ramus to lingula, the relative distance from the anterior border of the ramus to lingula compared to the anteroposterior length of the ramus, the thickness of anterior and posterior cortical plate, the thickness of medial cortical plate of the ramus at lingula level, the thickness of cancellous bone of the ramus at lingula level were measured.

The skeletal class III mandibular prognathism patients exhibited shorter anteroposterior length of the ramus, thicker anterior and posterior cortical plate, thinner mediolateral cancellous bone thickness. The lingula has a relative stable anteroposterior position in ramus in all groups. There was higher possibility of fusion of medial and lateral cortical plate at lingula level in the mandibular prognathism group.

In conclusion, the mandibular prognathism patients have narrow rami with scanty cancellous bone, which means that careful preoperative examination including CT scan can prevent undesirable fractures during osteotomy.

I. 서 론

하악전돌증은 가장 잘 알려진 악안면부의 형태 이상 중의 하나로, 일반적으로 Angle씨 III급 골격성 부정교합을 의미한다. 이러한 하악전돌증의 치료에는 많은 술식들이 있지만, 가장 흔히 사용되어지는 술식들 중의 하나가 하악지 시상 분할 골절 단술(Sagittal Split Ramus Osteotomy)이다. Trauner와

Obwegeser¹⁾는 하악지 S자 절흔의 하방에 수평 골절단을 하여 외측 하방의 피질골까지 연결하였으며, Dal Pont²⁾는 하악지 내측 수평 골절단을 전방으로 연장하여 하악 제1대구치와 제2대구치 사이의 수직 골절단과 연결하여 근심 골편과 원심 골편의 접촉 면적을 증가시켰다. Hunsuck³⁾은 내측 골절단이 하악 소철의 직후방에서 이루어지게 하여 내측 익돌근과 교근이 근심 골편에 부착되도록 하였다. Epker⁴⁾는 술후 부종을 줄이기 위해 교근의 박리를 최소화 하고 원치 않는 골절을 방지하기 위해 하악 대구치 부위의 수직 골절단을 하악 하연까지 시행할 것을 주장하였다. Wolford 등⁵⁾은 하악지 소철의 상방에서 수평 골절단하는 것이 시상 분할을 용이하게 할 수 있다고 하였고 골편의 협착 피질골 파절을 방지하기 위해 하악골 하연의 골절단선을 더 설측에 위치시켜야 한다고 하였다.

Trauner와 Obwegeser¹⁾에 의해 대중화된 하악지 시상 분할 골

차 두 원

701-600 대구광역시 동구 신암동 576-31

대구파티마병원 치과

Duwon Cha

Department of Dentistry, Daegu Fatima Hospital

576-31, Sinam-Dong, Dong-Gu, Daegu, 701-600, Republic of Korea

Tel: +82-53-940-7390 Fax: +82-53-954-7417

E-mail: chaduwon@gmail.com

절단술은 많은 장점이 있지만, 합병증 또한 많이 있다. 하악지 시상 분할 골절단술은 대부분의 하악 기형의 치료에 사용되어 질 수 있고, 골 절단면의 접촉 면적이 크다는 등의 장점이 있으나⁶⁾, 과도한 종창과 출혈, 술중 측두하악관절의 외상, 하치조 신경의 손상, 하악 근심편과 원심편의 분리시 원치 않는 골절 등의 합병증^{7,8)}이 유발될 수 있다. 그 중에서 골절단 중 원치 않는 골절은 술후 지연 유합 또는 부정 유합 뿐만 아니라 술중의 여러 가지 어려움을 야기할 수 있다.

따라서, 하악지에 대한 해부학적 이해를 통해 이러한 합병증을 감소시키려는 연구들이 계속되어져 왔다^{9,10)}. Smith 등⁹⁾은 50개의 사체 하악골 하악지에서의 실제 거리를 측정하였으며, Tom 등¹⁰⁾은 48개의 사체 하악골에서 하악 소설로부터 내외측 피질골이 유합되는 부위까지의 거리를 보고하였다. Muto 등¹⁵⁾은 골격성 III급 하악전돌증 환자군과 정상 대조군의 비교를 통해 하악지의 형태적 특징을 전산화단층촬영을 통하여 분석하여 하악지의 두께와 하악지 망상골의 분포에 대해 보고하였다.

한편, 국내에서도 김 등¹⁰⁾은 한국인에서 242개의 사체 하악골을 이용하여 무치악, 유치악, 혼합치열기 등으로 나누어 하악 소설의 위치와 피질골의 두께 등에 대하여 보고하였고, 김 등¹²⁾은 전산화단층사진을 이용하여 하악지에 대한 시상면과 측면, 관상면에서의 구조를 분석하였으며, 김과 이¹³⁾는 한국인에 있어서 정상 성인 사체의 하악골을 대조군으로 하여 악안면 기형 환자를 하악골 왜소증군과 하악골 전돌증군으로 분류하여 하악지의 해부학적 연구를 보고하였다. 우 등¹⁴⁾은 한국인 성인 건조 하악골 65개를 대상으로 하악 소설과 하악공의 해부학적 위치를 측정하였다. 박 등¹⁶⁾은 하악전돌증 환자와 정상인에서 하악골의 해부학적 차이를 구명하고자 전산화단층사진의 3차원 영상을 통해 하악 소설의 위치, 하악지 망상골의 분포 및 하치조관의 위치 등을 비교 평가하기도 하였다

이러한 하악지에 대한 해부학적 연구에서 악안면 기형을 동반하지 않는 정상인에 대해 하악전돌증 환자의 하악지가 가지는 형태학적 특징을 파악하는 것이 중요할 것이다. 이에 본 연구에서는 전산화단층사진 측면상에서의 한국인 하악지의 심층적인 형태학적 분석을 시행하여 하악전돌증 환자 하악지가 가지고 있는, 악안면 기형을 동반하지 않는 정상 대조군에 대비

한 형태학적 특징을 비교, 분석함으로써 하악지 시상 분할 골절단술 중 일어날 수 있는 여러 합병증들 중 원치 않는 골절을 예방하여 보다 안전한 수술을 도모하고자 하였다.

II. 연구 대상 및 방법

본 연구는 대구파티마병원 치과 턱기형 클리닉에서 하악전돌증을 주소로 내원하여 하악지 시상 분할 골절단술을 시행받은 환자들 중 3차원 전산화단층사진을 찍은 환자 33명(남자 20명, 여자 13명)을 대상으로 하였다. 15~34세까지의 연령군으로 평균 나이는 22.0±4.1세였다. 한편, 대조군으로는 다른 구강악안면 질환으로 3차원 전산화단층사진을 찍은, 악안면 기형을 동반하지 않는 52명(남자 32명, 여자 20명)을 대상으로 하였으며, 17~66세까지의 연령군으로 평균 나이는 37.1±12.7세였다 (Table 1).

Somatom sensation 10 (Siemens Corp, Germany) 전산화단층촬영 기기를 사용하여, 1mm의 slice 두께, 0.5초의 스캔 시간, 120kV, 100mA/s의 동일 촬영조건하에서 하악 교합평면과 평행하게 촬영하였다.

이렇게 얻어진 전산화단층사진 중 하악 소설(小舌, lingula) 직상방에서의 하악지 측면상에서 각 계측점을 측정하였다.

하악 소설의 위치는 전산화단층사진을 3차원 영상 소프트웨어인 Simplant™ version 9.2 (Materialise, Belgium)를 이용하여 시상면, 관상면, 측면의 방향에서 결정하였다(Fig. 1). 계측 항목은 하악지의 전후방 길이(AP), 하악지 전연으로부터 하악 소설까지의 거리(AL), 하악 소설의 상대적인 전후방 거리(AL/AP), 하악지 전연 피질골의 두께(AC), 하악지 후연 피질골의 두께(PC), 하악 소설 부위 내측 피질골의 두께(MCT), 하악 소설 부위 하악지 망상골의 두께(RCT)를 측정하였다(Fig. 2). 또한, 하악지 내 망상골의 분포를 살펴보고 내외측 피질골이 유합함으로써 망상골이 분리되었는지 여부도 조사하였다. 각 계측점은 Simplant™ version 9.2를 사용하여 소수점 첫째 자리까지 측정하였고 계측된 수치는 평균±표준편차로 표시하였다. 두 군 사이의 평균값에 대한 통계학적 검정은 Student's t test를 이용하였다.

Table 1. Patients distribution according to group

Group		Mean age (mean ± SD)
Study group	Male (n=20)	22.1 ± 3.5
	Female (n=13)	21.9 ± 4.9
	Total (n=33)	22.0 ± 4.1
Control group	Male (n=32)	39.2 ± 13.7
	Female (n=20)	33.9 ± 10.1
	Total (n=52)	37.1 ± 12.7

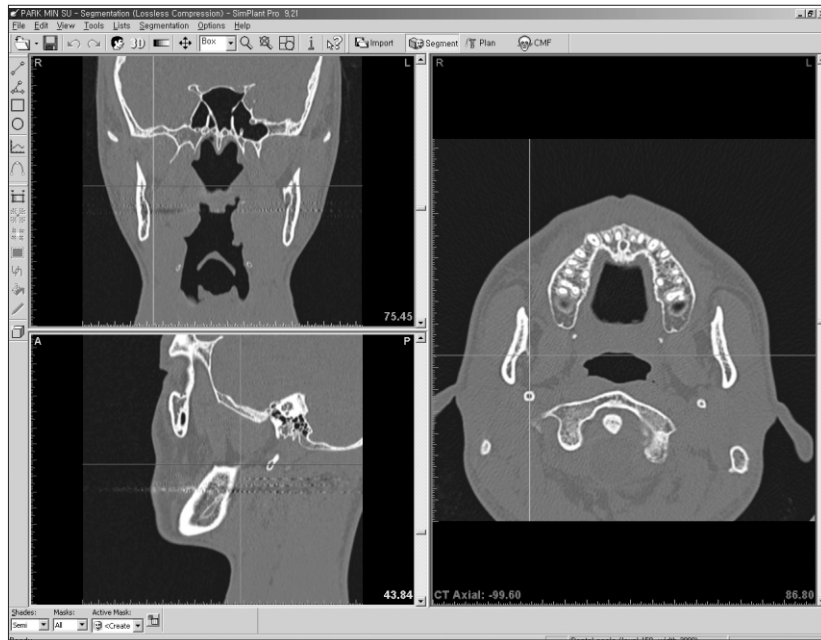

Fig. 1. Determination of the location for lingula in coronal, sagittal and axial view.

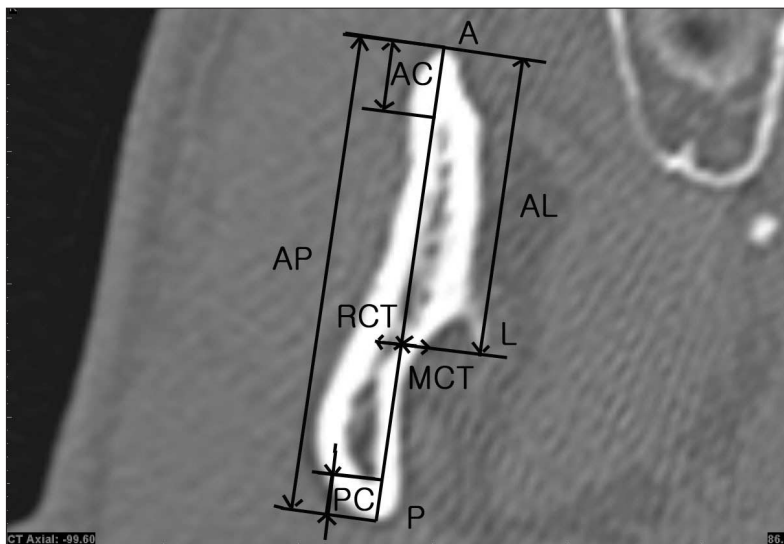


Fig. 2. Measurements of the mandibular ramus on CT image that sectioned parallel to the occlusal plane.

A, anterior border of the ramus; P, posterior border of the ramus; L, lingula; AP, anteroposterior length of the ramus; AC, thickness of the anterior cortical plate; PC, thickness of the posterior cortical plate; AL, distance from anterior border of the ramus to lingula; MCT, thickness of medial cortical plate of the ramus at lingula level; RCT, thickness of cancellous bone of the ramus at lingula level.

III. 결 과

1) 하악전돌증 환자군과 정상 대조군에서의 계측 항목 비교
하악전돌증 환자군과 정상 대조군에서의 각 계측 항목을 비

교하였다(Table 2, 3).

정상 대조군과 비교하여 하악전돌증 환자군에서 하악지의 전후방 길이가 짧았지만, 하악지 전연으로부터 하악 소설까지의 거리, 하악 소설의 상대적인 전후방 거리는 비슷하였고, 하악지 전연과 후연 피질골의 두께는 정상 대조군보다 하악전돌

증 환자군에서 더 두꺼웠다. 하악 소설 부위 내측 피질골의 두께는 비슷하였고, 하악 소설 부위 하악지 망상골의 두께는 정상 대조군에 비해서 얇았다.

남녀 성별에 따른 하악전돌증 환자군과 정상 대조군 사이의 차이를 알아보기 위해 각 성별로 각 계측 항목을 비교하였다.

먼저 남자 하악전돌증 환자군과 남자 정상 대조군 사이의 각 계측 항목의 비교에서는 남자 하악전돌증 환자군에서 하악지의 전후방 길이가 짧았으나, 하악지 후연 피질골의 두께는 두꺼웠고 하악 소설 부위 하악지 망상골의 두께는 얇았다. 나머지 계측 항목은 통계적으로 유의한 차이가 없었다.

여자 하악전돌증 환자군과 여자 정상 대조군 사이의 각 계측 항목의 비교에서는 여자 하악전돌증 환자군에서 하악지 망상골의 두께가 얇았으며 그 외의 계측 항목은 유의한 차이를 보이지 않았다. 이러한 양상은 남자와 비교하여 하악지의 전후방 길이와 하악지 후연 피질골의 두께를 제외하고는 여자에서도 유사한 경향을 나타내었다.

한편, 같은 군 내의 성별에 따른 각 계측 항목을 비교한 결과, 하악전돌증 환자군 내에서는 하악지 후연 피질골의 두께는 남

자가 약간 두꺼운 양상을 보였고, 하악 소설 부위 하악지 망상골 두께는 여자보다 남자가 더 얇았다. 나머지 계측 항목은 통계적으로 유의한 차이를 보이지 않았다. 정상 대조군 내의 남녀 성별에 따른 각 계측 항목의 비교에서 남자의 하악지의 전후방 길이가 더 길었으나 나머지 항목은 통계적으로 유의한 차이를 보이지 않았다.

2) 내외측 피질골의 유합유무

하악전돌증 환자군 내에서 내외측 피질골이 중간 부위에서 유합됨으로써 하악지 망상골이 앞뒤로 분리된 경우는 33명 중 5명(15.2%)이었으며 모두 남자였다. 한편, 대조군에서는 7.7%인 52명 중 4명(남자 3명, 여자 1명)에서 하악지 망상골의 분리가 관찰되었다. 하악지 전연에서 내외측 피질골이 유합된 부위까지의 거리는 하악전돌증 환자군과 대조군에서 각각 16.5±2.1mm, 20.7±2.4mm였으며, 유합된 길이는 하악전돌증 환자군에서 평균 14.2±6.2mm, 정상 대조군에서 3.8±1.0mm로 나타났다(Table 4).

Table 2. Measurements of the ramus morphology according to group and sex (mean±SD (mm))

Group		AP	AL	AL/AP	AC	PC	MCT	RCT
Study group	Male (n=20)	34.2±3.3	19.0±3.5	0.56±0.06	5.0±1.3	3.8±1.7	1.7±0.5	1.5±1.1
	Female (n=13)	32.8±2.2	18.9±2.4	0.58±0.05	5.7±3.1	2.9±0.7	1.7±0.5	2.3±0.8
	Total (n=33)	33.6±3.0	19.0±3.1	0.56±0.06	5.3±2.2	3.5±1.4	1.7±0.5	1.8±1.1
Control group	Male (n=32)	36.5±3.0	20.0±2.6	0.55±0.05	4.3±1.4	2.8±0.8	1.7±0.3	3.0±1.4
	Female (n=20)	33.6±3.0	18.7±2.8	0.56±0.05	4.6±1.1	3.0±0.7	1.6±0.3	3.1±1.2
	Total (n=52)	35.3±3.3	19.5±2.8	0.55±0.05	4.4±1.3	2.9±0.8	1.6±0.3	3.0±1.3

AL/AP=length ratio

Table 3. Comparison of the measurements according to group and sex

	AP	AL	AL/AP	AC	PC	MCT	RCT
Intergroup differences	Study/Control in male	*	-	-	-	*	**
	Study/Control in female	-	-	-	-	-	*
	Study/Control in total	*	-	-	*	*	**
Intragroup differences	Male/Female in study group	-	-	-	-	*	*
	Male/Female in control group	**	-	-	-	-	-

* : p<0.05, ** : p<0.01, - : no statistical difference

Table 4. Measurements of the ramus morphology in the case of fusion of medial & lateral cortical plate of ramus (mean±SD (mm))

	AAF	FL
Study group (n=5)	16.5±2.1	14.2±6.2
Control group (n=4)	20.7±2.4	3.8±1.0

AAF; distance from anterior border of the ramus to the anterior fusion point of medial & lateral cortical plate, FL; length of fusion of medial & lateral cortical plate

IV. 고 찰

하악전돌증은 악안면 기형 중 가장 많은 형태 이상 중의 하나로, 부정교합을 동반한 하안면의 돌출로 인해 저작 및 발음 장애, 비심미적인 안모 등의 문제를 야기한다. 이를 교정하기 위해서는 주로 치아교정과 더불어 하악지 시상 분할 골절단술 등과 같은 수술적 방법으로 하악을 후퇴시켜 안면의 부조화를 수정한다. 이러한 악안면 기형을 교정하기 위한 여러 가지 수술 방법들 중에 하나가 하악지 시상 분할 골절단술이다.

Trauner와 Obwegeser¹⁾에 의해 영미권에 소개된 하악지 시상 분할 골절단술은 이후 Dal Pont²⁾, Hunsuck³⁾, Epker⁴⁾ 등에 의해 조금씩 변형되어 오늘날에는 가장 널리 사용되어지는 수술 방법 중의 하나가 되었다.

하악지 시상 분할 골절단술은 대부분의 하악 기형의 치료에 사용되어질 수 있고, 골절단면의 접촉면적이 크다는 등의 장점이 있으나, 과도한 종창과 출혈, 술중 측두하악관절의 외상, 하치조 신경의 손상, 하악 근심편과 원심편의 분리시 원치 않는 골절 등의 합병증^{7,8)}이 병발할 수 있다.

이 중 술중에 발생하는 하악 근심편과 원심편의 분리시 원치 않는 골절은, 불완전한 골절단¹⁷⁾, 너무 큰 골절도의 사용¹⁸⁾, 매복 제3대구치의 존재¹⁹⁾, 하악과두 방향으로의 수평 골절단²⁰⁾, 하악지 소설보다 너무 높은 수평 골절단의 위치^{5,8)} 등에 의해서 발생한다고 한다.

이러한 연구들에서 보는 바와 같이 하악지의 수평 골절단시 발생할 수 있는 원치 않는 골절을 방지하기 위해서는 세심하고 주의 깊은 골절단이 필수적이며, 더불어 하악지의 형태적 특징에 대한 철저한 이해가 동반되어야 한다.

김 등¹⁰⁾은 한국인에서 성별과 나이를 알 수 없는 242개의 건조 사체 하악골을 이용하여 무치악, 유치악, 혼합치열기 등으로 나누어 하악 소설의 위치와 피질골의 두께 등에 대하여 연구하였는데, 유치악 군에서 하악지 전연으로부터 하악 소설 끝 부위까지의 거리를 17.5mm로, 하악지의 전후방적인 상대적인 위치는 0.54로 보고하였다. 김과 이¹⁹⁾의 정상 대조군과 하악골 왜소증군, 하악골 전돌증군에서 하악지의 해부학적 연구에서는 하악 소설의 상대적 수평 위치가 각 군에서 0.50 부위에 위치한다고 하였다. 박 등¹⁰⁾은 하악지 전연에서 하악 소설까지의 거리가 골격성 I급 군에서 남자와 여자가 각각 21.4mm와 21.2mm, 골격성 III급 군에서는 남자와 여자가 17.8mm와 19.0mm로 발표하였다. 한편, 우 등¹⁴⁾은 한국인 성인 건조 하악골 65개를 대상으로 하악 소설과 하악공의 해부학적 위치를 측정하여 하악 소설의 수평 위치가 16.13mm, 상대적인 전후방 수평 위치는 0.39였다고 보고하였으나, 본 연구에서는 하악전돌증 환자군과 정상 대조군에서 하악지 전연으로부터 하악 소설까지의 거리가 각각 평균 19.0mm, 19.5mm로 나타났으며 하악지 전후방 길이에 대한 하악 소설의 상대적인 전후방 위치는 각각 0.56과 0.55로 이전의 연구와는 약간 다른 수치를 보였지만, 하악전돌증 유무에 따른 차이는 없음을 알 수 있었다.

한편, 김 등¹⁰⁾은 하악지 내측 피질골의 두께가 1.7mm로 보고

하였는데 본 연구에서도 하악전돌증군과 정상 대조군에서 각각 1.7mm, 1.6mm로 비슷한 결과를 보였다.

일반적으로 하악 소설 하방 부위에서는 개재된 망상골의 양이 증가하기 때문에 외측 피질골과 내측 피질골 사이의 거리는 증가한다. 반면, 하악 소설 상방 부위는 외측과 내측 피질골이 근접하여 서로 유합하는 경우도 있어 완전한 골절단이 어렵게 되며, 원치 않는 방향으로의 골절을 일으키게 된다.

Mercier²¹⁾는 하악지에서 후방으로 갈수록 망상골의 양은 줄어들며, 피질골의 양이 증가한다고 보고하였다. Smith 등⁹⁾은 성별을 알 수 없는 50개의 아시아인 건조 사체 하악골 하악지에서 실제 거리를 측정하여 내외측 피질골이 유합되는 부위가 하악 소설 상방 7.5~13.3mm 사이이며, 전방보다 후방으로 갈수록 내외측 피질골이 유합되는 비율이 높으며, 이러한 경향은 하악 소설의 상방일수록 더욱 그러하다고 하였다. 48개의 사체 하악골에서 하악 소설로부터 내외측 피질골이 유합되는 부위까지의 거리를 측정한 Tom 등¹¹⁾의 연구에서는 약 8.4~8.8mm라고 보고하였다. 본 연구에서는 하악전돌증 환자군에서 하악지 전연으로부터 하악 소설까지의 평균 길이가 19.0mm로 나타났으며, 내외측 피질골이 유합된 경우의 위치가 하악지 전연으로부터 평균 16.5mm로 나타나 하악전돌증 환자군에서 원치 않는 골절이 호발될 가능성이 높다는 것을 알 수 있었다.

본 연구는 하악지의 내측 수평 골절단술을 시행함에 있어 하악 소설 부위에서의 피질골과 망상골의 두께에 따라 원치 않는 골절이 일어날 수 있음을 주지하고 이를 정상 대조군과 비교하여 하악전돌증 환자 하악지의 형태학적 특징을 알아내고자 하였다. 즉, 이전의 많은 연구들이 연구 대상군에 대한 특별한 분류없이 실제 하악골에서의 각 구성비 또는 거리를 측정하였다면 본 연구는 하악전돌증이라는 특정 질환군에서의 하악지 형태적 특징을 정상 대조군과 비교함으로써 수평 골절단시의 골절단 위치, 깊이에 대한 정보 뿐만 아니라 악안면 기형 환자의 특징을 도출할 수 있을 것이다.

또한, 같은 하악전돌증 환자군 내에서 남녀에 따른 비교를 통해 성별에 따라 어떤 차이가 있는지를 알아보았다. 본 연구의 결과에 따르면 하악지 후연 피질골의 두께와 하악 소설 부위 하악지 망상골의 두께에 통계학적으로 유의한 차이를 보여주었다.

경향적으로 정상 대조군에 비해 하악전돌증 환자군에 있어서 하악지는 측면 방향에서의 형태가 좁고 긴 형태를 가졌으며, 이러한 양상은 내외측 피질골 사이의 망상골의 양이 줄어든다는 것을 의미한다. 결과에서 본 바와 같이 하악 소설 부위의 내측 피질골의 두께는 정상 대조군과 큰 차이가 없었으나 망상골의 두께는 1.8mm 정도로 정상 대조군에 비해 얇으며 이는 수평 골절단시 원치 않는 골절을 야기할 수 있는 해부학적 구조임을 뜻한다.

이러한 결과들은 하악전돌증 환자에 있어서 술전 전산화단층촬영 등을 통하여 하악지의 망상골의 분포 등에 대한 철저한 검사 등을 통해 충분한 대비와 섬세하고 주의깊은 수기가 필요하다는 것을 시사한다.

V. 결 론

본 연구는 골격성 III급 하악전돌증 환자군과 정상 대조군의 3차원 전산화단층촬영을 이용하여 하악지의 형태학적 특징을 비교분석하였다. 대구파티마병원 치과 턱기형 클리닉을 내원하여 악교정 수술을 시행한 환자군과 악안면 기형을 동반하지 않는 정상 대조군을 대상으로 전산화단층촬영을 시행하고 각 군별로 측정 항목을 측정하고, 이를 비교, 분석하여 다음과 같은 결과를 얻었다.

1. 하악지의 전후방 길이는 정상 대조군에 비해 하악전돌증 환자군에서 더 짧게 나타났다($p<0.05$). 같은 성 간의 비교에서 남자 하악전돌증 환자군이 남자 정상 대조군에 비해 짧게 나타났으며($p<0.05$), 같은 군 내에서 남녀 간의 비교에서는 정상 대조군에서 여자가 남자보다 더 짧게 나타났다($p<0.01$). 여자 하악전돌증 환자군과 여자 정상 대조군, 하악전돌증 환자군 내의 남녀 간에는 유의한 차이가 없었다.
2. 하악지 전연 피질골의 두께는 정상 대조군보다 하악전돌증 환자군에서 더 두꺼웠으나($p<0.05$), 같은 성 내 군 간의, 같은 군 내 남녀 간의 유의한 차이는 없었다.
3. 하악지 후연 피질골의 두께는 정상 대조군보다 하악전돌증 환자군에서, 남자 정상 대조군보다 남자 하악전돌증 환자군에서, 하악전돌증 환자군 내 여자보다 남자가 더 두꺼웠다($p<0.05$). 여자 하악전돌증 환자군과 여자 정상 대조군, 정상 대조군 내에서 남녀 간에는 유의한 차이가 없었다.
4. 하악 소설 부위 하악지 망상골의 두께는 정상 대조군에 비해 하악전돌증 환자군에서($p<0.01$), 남자 정상 대조군보다 남자 하악전돌증 환자군에서($p<0.01$), 여자 정상 대조군보다 여자 하악전돌증 환자군에서($p<0.05$), 여자 하악전돌증 환자군보다 남자 하악전돌증 환자군에서($p<0.05$) 더 얇았다. 정상 대조군 내 남녀 간의 유의한 차이는 없었다.
5. 하악지 전연으로부터 하악 소설까지의 거리, 하악 소설의 상대적인 전후방 거리, 하악 소설 부위 내측 피질골의 두께는 성별 및 군 간 유의한 차이가 없었다.
6. 하악전돌증 환자군내에서 내외측 피질골이 융합됨으로써 하악지 망상골이 분리된 경우가 정상 대조군보다 많았다. 이상과 같은 결과로 미루어 볼 때, 골격성 III급 하악전돌증 환자에 있어 하악지의 위치에 따른 피질골의 두께, 하악 소설의 위치 등에 있어서 정상 대조군과 차이를 보이고 있다. 따라서, 하악지 시상 골절단술을 시행할 때 하악 소설 부위 망상골의 두께가 정상군에 비해 얇으므로 보다 세심하고 주의 깊은 수기가 요구되며 술전에 전산화단층촬영을 통하여 각 환자의 하악지에 대한 개별적 형태적 특징에 대한 철저한 이해가 요구된다.

참고문헌

1. Trauner R, Obwegeser H: The surgical correction of mandibular prognathism and retrognathia with consideration of genioplasty. I. Surgical procedures to correct mandibular prognathism and re-shaping of the chin. *Oral Surg Oral Med Oral Pathol* 1957;10:677-689.
2. Dal Pont G: Retromolar osteotomy for the correction of prognathism. *J Oral Surg Anesth Hosp Dent Serv* 1961;19:42-47.
3. Hunsuck EE: A modified intraoral sagittal splitting technic for correction of mandibular prognathism. *J Oral Surg* 1968;26:250-253.
4. Epker BN: Modifications in the sagittal osteotomy of the mandible. *J Oral Surg* 1977;35:157-159.
5. Wolford LM, Bennett MA, Rafferty CG: Modification of the mandibular ramus sagittal split osteotomy. *Oral Surg Oral Med Oral Pathol* 1987;64:146-155
6. Wilde NJ: Sagittal ramisection for correction of mandibular deformities. *Plast Reconstr Surg* 1969;43:167-173.
7. Behrman SJ: Complications of sagittal osteotomy of the mandibular ramus. *J Oral Surg* 1972;30:554-561.
8. Guernsey LH, DeChamplain RW: Sequellae and complications of the intraoral sagittal osteotomy in the mandibular rami. *Oral Surg Oral Med Oral Pathol* 1971;32:176-192.
9. Smith BR, Rajchel JL, Waite DE, Read L: Mandibular ramus anatomy as it relates to the medial osteotomy of the sagittal split ramus osteotomy. *J Oral Maxillofac Surg* 1991;49:112-116.
10. Kim HJ, Lee HY, Chung IH, Cha IH, Yi CK: Mandibular anatomy related to sagittal split ramus osteotomy in Koreans. *Yonsei Medical J* 1997;38(1):19-25.
11. Tom WK, Martone CH, Mintz SM: A study of mandibular ramus anatomy and its significance to sagittal split osteotomy. *Int J Oral Maxillofac Surg* 1997;26:176-178.
12. 김평수, 안용, 진우정, 고광준: 전산화단층사진을 이용한 하악지구조분석. *대약성외지*. 1999;21:345-352.
13. 김기정, 이의용: 한국인 악안면 기형환자의 하악골 상행지에 관한 해부학적 연구. *대구외지*. 2001;27:193-203.
14. 우순섭, 조정연, 박원희, 유일학, 이영수, 심광섭: 악교정 수술을 위한 한국인 하악지의 해부학적 위치에 관한 연구. *대구외지*. 2002;28:126-131.
15. Muto T, Shigeo K, Yamamoto K, Kawakami J: Computed tomography morphology of the mandibular ramus in prognathism: Effect on the medial osteotomy of the sagittal split ramus osteotomy. *J Oral Maxillofac Surg* 2003;61:89-93.
16. 박충열, 국민석, 박홍주, 오희균: 하악전돌자에서 3차원영상을 이용한 하악지시상분할골절단술과 관련된 하악골의 해부학적 연구. *대약성외지*. 2005;27:350-359.
17. Epker BN, Fish LC: *Dentofacial Deformities, Integrated Orthodontic and Surgical Correction*, second edition, vol 1. St Louis, Mosby, 1995;p215-216.
18. Simpson W: The short lingual cut in the sagittal osteotomy. *J Oral Surg* 1972;30:811-812.
19. Epker BN, Fish LC: *Dentofacial Deformities, Integrated Orthodontic and Surgical Correction*, second edition, vol 1. St Louis, Mosby, 1995;p213.
20. Carleton AS, Schow SR, Peterson LJ: Prevention of the misdirected sagittal split. *J Oral Maxillofac Surg* 1986;44:81-82.
21. Mercier P: The inner osseous architecture and sagittal splitting of the ascending ramus of the mandible. *J Maxillofac Surg* 1973;1:171-176.