

구개열 환자의 SARPE를 통한 횡적 부조화의 치험례

이규홍 · 홍순민* · 박준우* · 천세환 · 박양호

한림대학교 의료원 강동성심병원 치과교정과, *구강악안면외과

Abstract (J. Kor. Oral Maxillofac. Surg. 2008;34:207-215)TREATMENT OF TRANSVERSE DEFICIENCY OF MAXILLA
WITH SARPE IN CLEFT PALATE

Kyu-Hong Lee, Soon-Min Hong*, Jun-Woo Park*, Se-Hwan Cheon, Yang-Ho Park

*Dept. of Orthodontics, *Dept. of Oral and Maxillofacial Surgery,
Kangdong Sacred Heart Hospital, Hallym University Medical Center*

Patients who have repaired cleft lip and palate generally undergo restriction of maxillary growth. Concave facial profile is often exhibited with relatively normalized mandible. Horizontal and sagittal deficiency of the maxilla could cause anterior and posterior crossbites. In growing patients, orthodontic and orthopedic treatment is acceptable with maxillary expansion and protraction. However, surgical approach has to be accompanied with orthodontic treatment in skeletally matured patients. We used SARPE and BSSRO to expand the constricted maxilla and retract the mandible in a patient who had cleft palate repaired in infancy. Through SARPE, orthodontic treatment and BSSRO, we sufficiently expanded the maxilla and improved facial profile.

Key words: SARPE, BSSRO, Cleft palate, Maxillary deficiency, Mandibular prognathism

I. 서 론

대부분의 구순구개열 환자들은 일차 수술 후 성장함에 따라 구순 또는 구개의 반흔 조직의 영향으로 인해 상악골 발육이 저하되며, 이는 골 성장이 완성되는 시기까지 계속된다. 그 결과 사춘기 최대성장기를 거치면서 상하악골의 부조화가 더욱 심해져 대개의 경우 골격성 III급 부정교합의 형태를 나타내게 된다^{1,3)}. 이런 환자들의 경우 성장기에 골 신장술을 이용한 상악전방이동을 유도하는 방법이 제시되었으며 교정적인 치료 방법으로 RPE(Rapid palatal expansion)와 facemask를 함께 사용하여 상악 횡적 확장 및 상악 전방 이동을 동시에 시도하는 방법이 이용되어져 왔다^{4,6)}. 그러나 이러한 치료는 성장이 완료된 성인 환자들에 있어서는 이용될 수 없으며 때때로 성장기의 악정형 치료 및 교정치료 후에도 심한 상악 열성장을 보이는 경우도 있다. 이러한 환자들은 악교정수술 및 교정의 복합 치료를 필요로 한다. 악교정수술은 성장이 완료된 후에 열성장된 상악골을 Le Fort I 형 골절단술을 이용하여 전방 이동시키

거나 상대적으로 정상적인 위치의 하악골을 후방 이동시키는 방법이 이용될 수 있다. 그러나 상악골의 저성장으로 인한 횡적 부조화가 심한 경우 교정치료만으로 해결될 수 없으며 외과적 구개 확장술식이 동반되어야 한다.

저자 등은 유아기에 구개열 수술을 받은 후 상악골의 발육 저하로 인해 횡적, 전후방적 부조화 및 III급 안모를 나타내는 성인 환자에서 SARPE(Surgically assisted rapid palatal expansion)와 BSSRO(Bilateral sagittal split ramus osteotomy)를 통해 개선된 악골 관계 및 안모를 얻었기에 증례를 보고하고자 한다.

II. 증례보고

19세의 여자 환자로 전치부 반대교합을 주소로 내원하였다. 오목한 측모와 하악골의 전돌 양상을 보였으며, 상악궁의 협착과 상악 우측 제2소구치 선천적 결손 및 좌측 제2소구치의 구개측 맹출이 관찰되었다(Fig. 1). 유아기에 구개열로 인한 수술 기왕력이 있었고, 이는 상악궁 협착 및 치아 결손의 원인으로 추정되었으며, 언어 발달 장애는 관찰되지 않았다. 측모두부규격방사선사진에서 상악골의 발육 저하 및 하악골의 과성장 양상을 보였으며(Fig. 2, Table 1) 정모두부규격방사선사진에서도 상악골의 횡적 발육 저하가 뚜렷하게 관찰되었다(Fig. 3). 상악궁의 협착을 동반한 골격성 III급 부정교합으로 진단되었으며 횡적 및 전후방적 골격 부조화를 해결하기 위해 두 단계의 수술 치료를 계획하였다. 협착된 상악궁의 확장을 위해

박 양 호

134-701 서울특별시 강동구 길동 445

한림대학교 의료원 강동성심병원 치과교정과

Yang-Ho ParkDept. of Orthodontics, Kangdong Sacred Heart Hospital, Hallym University
Medical Center, Gil-Dong 445, Gangdong-Gu, Seoul, 134-701, Korea

Tel: 82-2-2225-2969 Fax: 82-2-483-9647

E-mail: dentpark64@hanmail.net

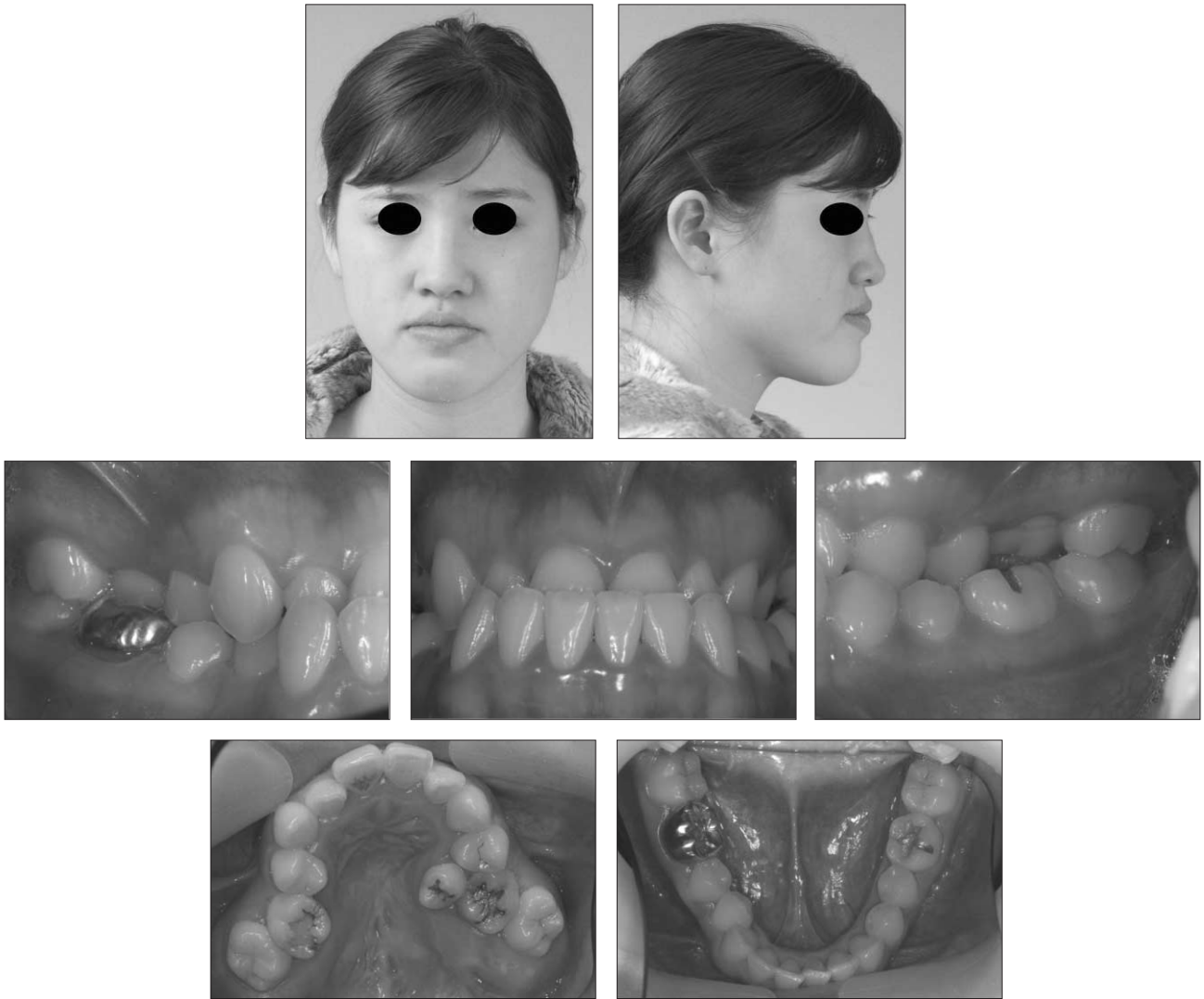


Fig. 1. Initial extraoral and intraoral photos.

The patient showed mandibular prognathism and concave profile. Crossbites of anterior and posterior arch, constriction and crowding of maxillary arch, congenital missing of right maxillary premolar, palatal eruption of left maxillary premolar was found.

SARPE를 시행하고 술전 교정치료를 진행한 후 BSSRO를 시행하여 III급 안모를 개선하기로 계획하였다. 진단 1주 후 상악궁의 hyrax screw를 장착하였으며 하악 치아에 브라켓을 부착하여 교정치료를 시작하였다. Screw장착 직후 상악골의 corticotomy를 시행하였다. 수술은 상악골 확장의 저항 부위인 zygomatic buttress 및 골의 유동성을 위해 midpalatine suture 부위를 포함하였으며 수술실에서 hyrax screw를 2mm(8 turn) 확장하여 중절치의 이개를 확인 후 봉합하였다(Fig. 4). 수술 1주 후 외래에서 하루에 0.5mm(2 turn)의 속도로 10일간 악궁을 확장시켰다. 연속적인 교합방사선사진에서 midpalatal suture의 이개를 확인하였다(Fig. 5). Screw의 확장량은 총 7mm 였으며 확장 중지시 중절치간 거리는 약 6mm로 벌어졌고, 상악 제2대구치의 palatal

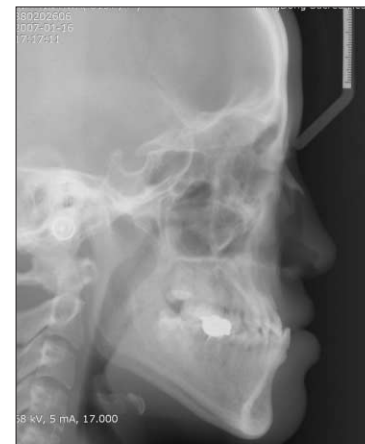

Fig. 2. Initial lateral cephalogram.

Skeletal Class III due to lower developed maxilla, mandibular overgrowth, deep overbite and negative overjet.

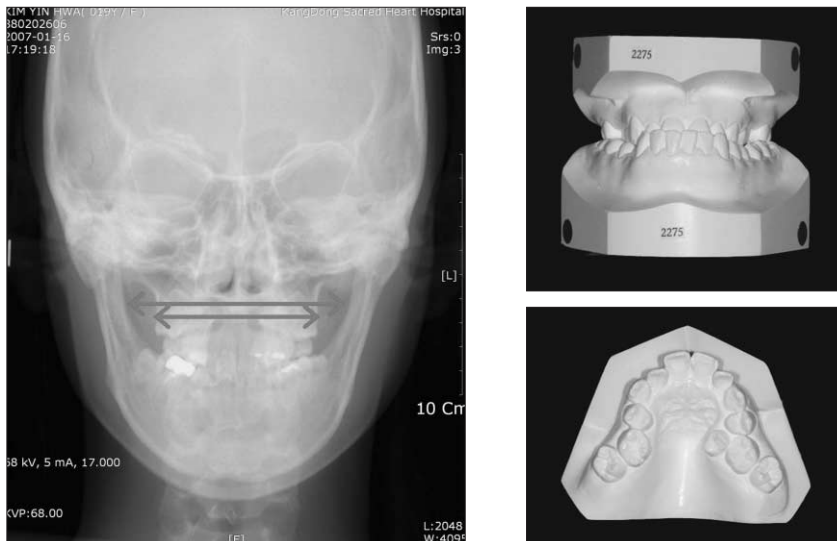


Fig. 3. Initial frontal cephalogram.
Constricted maxilla and enough space for expansion.

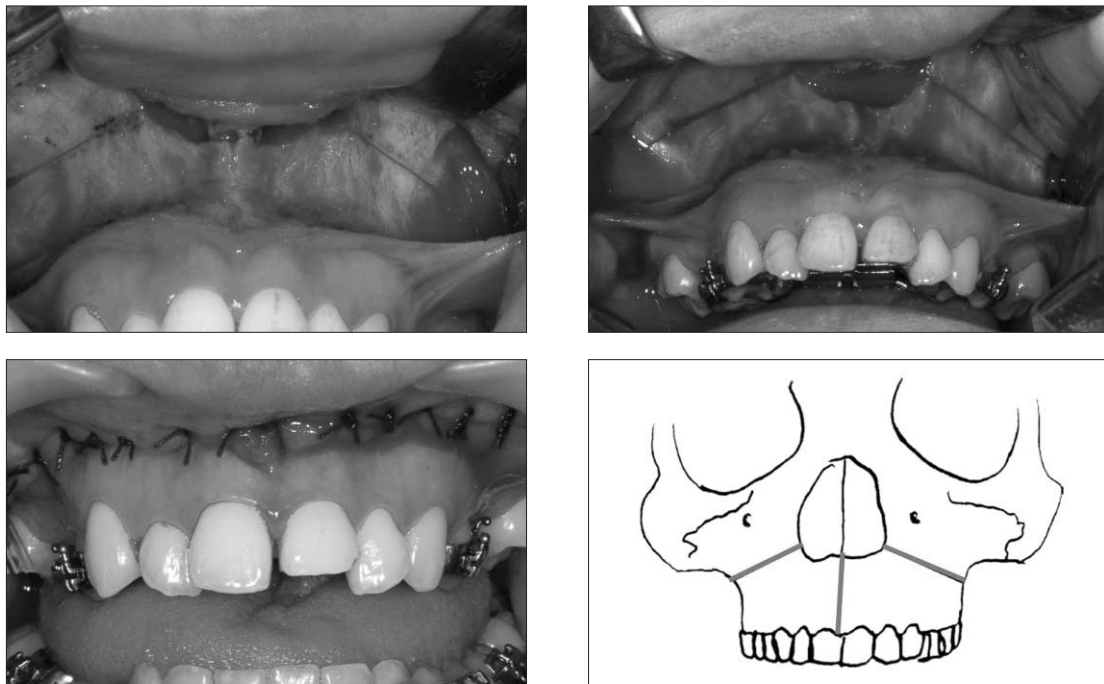


Fig. 4. Corticotomy of maxilla.
SARPE included the corticotomy of the area of zygomatic buttresses and midpalatine suture. 2mm expansion(screw of 8 turns) within the operation process.

cusps가 하악 제2대구치의 buccal cusp와 교합되는 상태였다(Fig. 6). Screw의 loosening으로 인한 재발을 막기 위해 자가중합 레진을 이용하여 screw를 fixation 하였다. 상악에도 브라켓을 부착하여 통상적인 술전 교정치료를 진행하였고 상악골의 consolidation을 위해 약 2개월간 hyrax screw 장치를 유지한 후 제거

하였다. 약 8개월간의 술전 교정치료를 진행하여 적절한 술후 교합을 위한 악궁 폭경 및 악궁 형태를 얻었다(Fig. 7). 골격적인 전후방적 부조화의 개선을 위해 BSSRO를 시행하였다. 수술 2개월 후 구외 및 구내 사진에서 개선된 측모와 정상적인 절치 및 구치 피개를 보였다(Fig. 8). 수술 후 측모두부방사선사진계

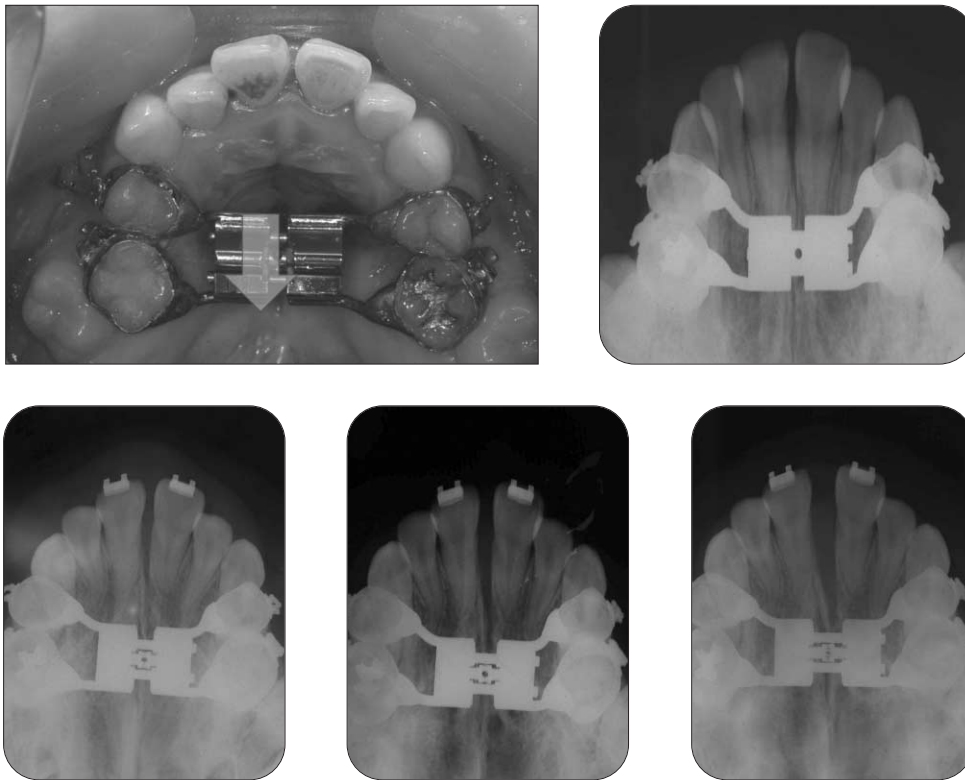


Fig. 5. Expansion of maxilla.

Expansion started 1 week after the corticotomy, by the speed of 0.5mm per day for 10 days. Separation of midpalatal suture were seen in this serial occlusal X-ray.

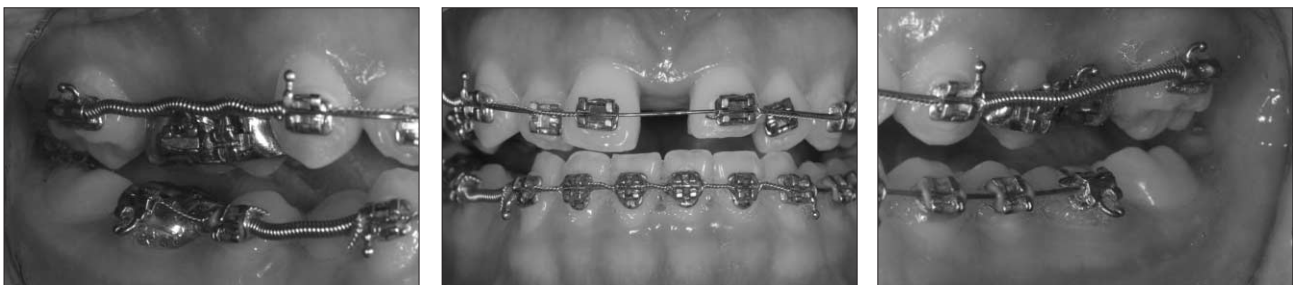
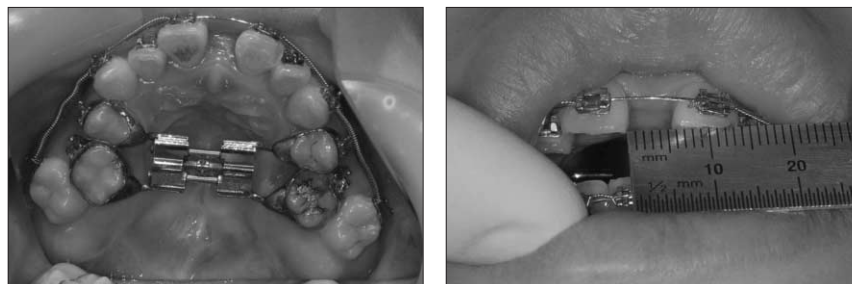
Fig. 6. Fixation of hyrax screw. After expansion, diastema was 6mm, and the palatal cusps of maxillary 2nd molars occluded the buccal cusps of mandibular 2nd molars.

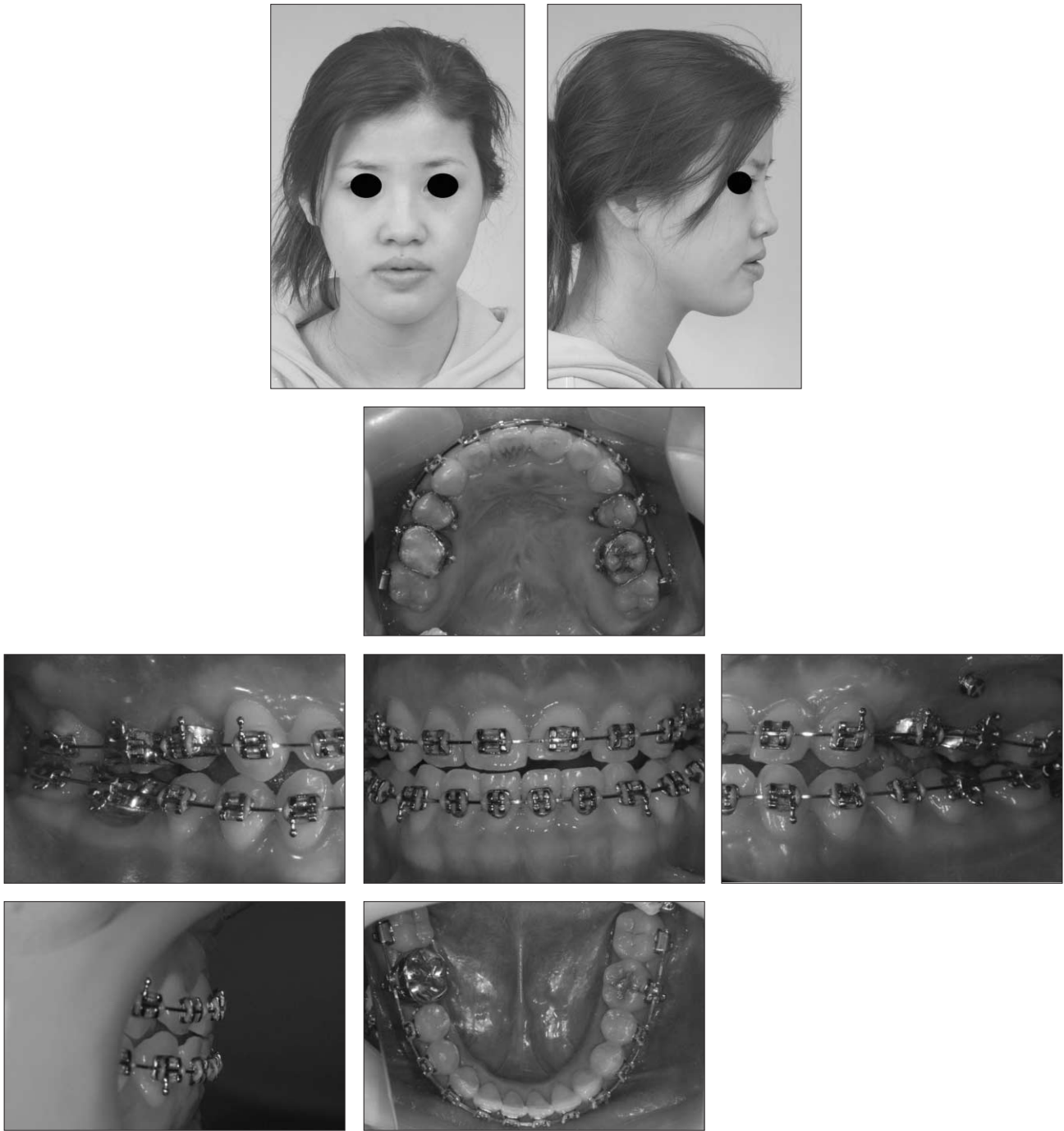

Fig. 7. Preoperative extraoral and intraoral photos.

측에서 ANB가 -1.5° 에서 1.6° 로 증가하여 정상적인 상하악골 관계를 보였으며 overbite와 overjet값은 각각 수술전 -0.3mm , 0.1mm 에서 수술후 1.2mm , 5.1mm 로 변화되어 정상 절치관계를 나타냈다(Fig. 9, 13). 초진시 SNA, SNB, facial plane angle이 각각 79.9° , 82.6° , 83.1° 로 전돌된 하악골을 동반한 오목한 측모를 보였으나 악교정수술 후 각각 80.0° , 78.4° , 79.0° 로 변화하여 정

상적인 측모를 보였다. Nasolabial angle 또한 초진시 88.6° 에서 92.8° 로 증가하여 보다 심미적인 측모 변화를 확인할 수 있었다(Fig. 10, Table 1). 치료전, 후 견치간 폭경이 약 3.6mm , 소구치간 폭경이 약 8.0mm , 제1대구치간 폭경이 약 13.4mm 정도 증가되었다(Fig. 11, Table 2).

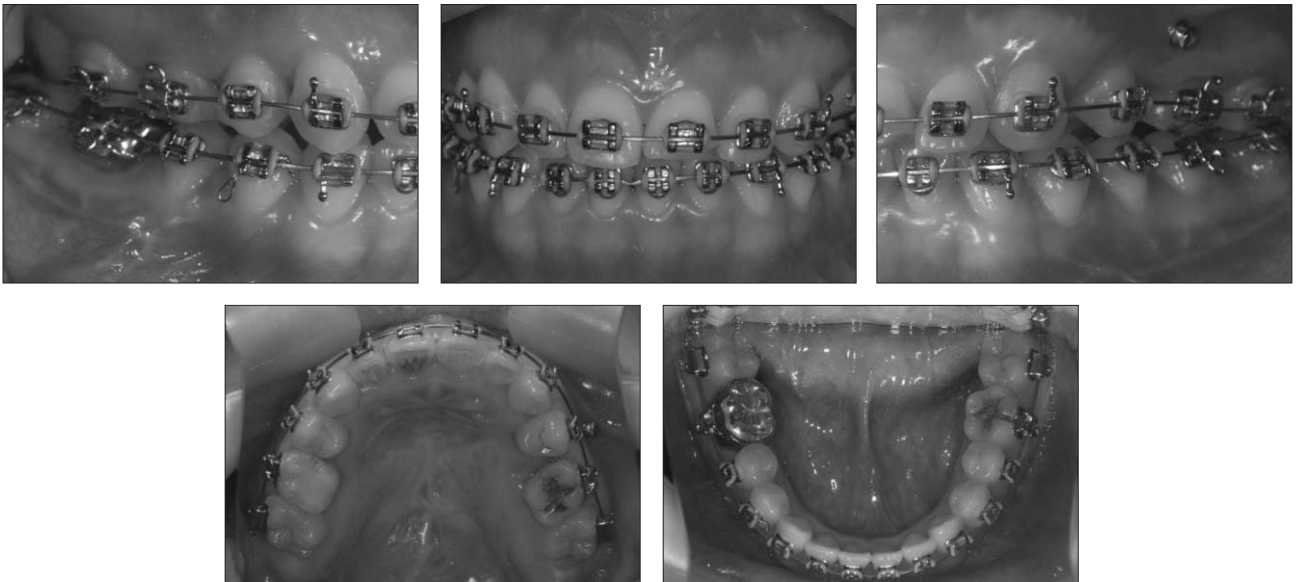
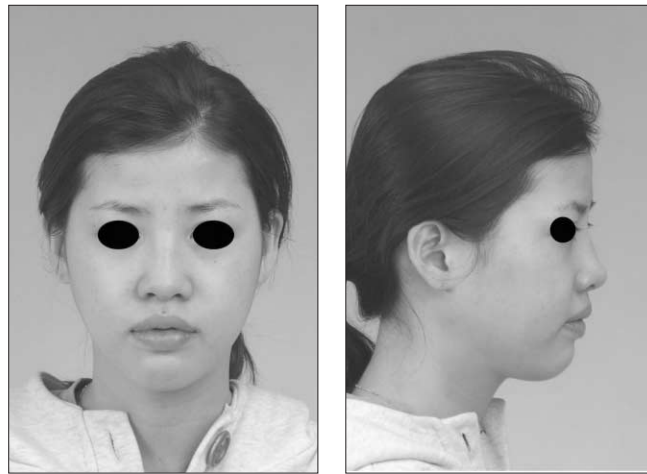

Fig. 8. 2 months postoperative extraoral and intraoral photos.

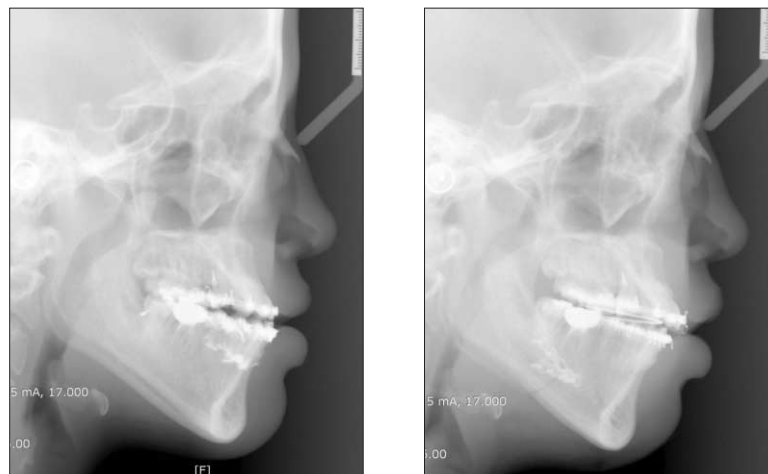


Fig. 9. Lateral cephalograms before and after BSSRO.

Table 1. Cephalometric measurements of initial, after SARPE and after BSSRO

Measurements	Mean	S.D.	Initial	SARPE	BSSRO
SNA	81.1	3.7	79.9	79.4	80.0
SNB	78.0	3.8	82.6	80.9	78.4
ANB difference	3.5	1.9	-2.7	-1.5	1.6
Body length	75.0	4.9	84.2	84.0	79.3
Facial plane angle	78.8	4.0	83.1	81.4	79.0
FMA	29.6	5.7	28.7	30.9	31.6
Gonial angle	124.3	5.4	122.0	122.7	118.9
Lower Facial Height	51.1	2.0	44.7	50.0	52.4
Ramus height	49.1	4.9	47.8	47.2	48.8
Overbite			4.3	-0.3	1.2
Overjet			-3.6	0.1	5.1
Interincisal angle	125.4	9.2	132.1	121.0	123.8
IMPA	91.6	5.2	80.7	81.9	83.9
UI to FH	113.8	6.4	118.5	126.2	120.7
Upper Lip E-plane	-1	2	-3.7	-2.8	0.4
Lower Lip E-plane	2	3	1.82	1.86	1.62
Nasolabial angle	97.8	10.3	88.6	90.4	92.8

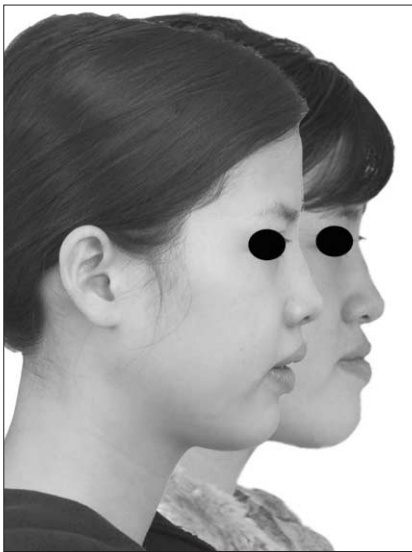


Fig. 10. Comparison of profile between initial and after BSSRO.

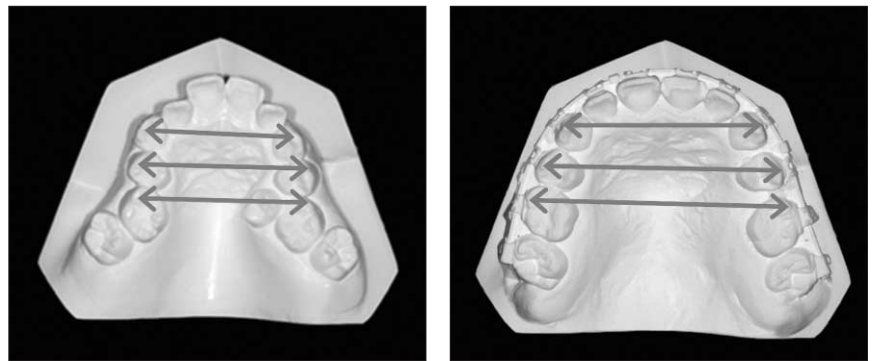


Fig. 11. Changes of arch perimeters before and after SARPE.

Table 2. Changes of arch perimeters before and after SARPE

Width	Initial	After SARPE	Expansion
Inter-canine	31.18	34.80	3.62
Inter-premolar	34.03	42.07	8.04
Inter-molar	34.54	47.98	13.44

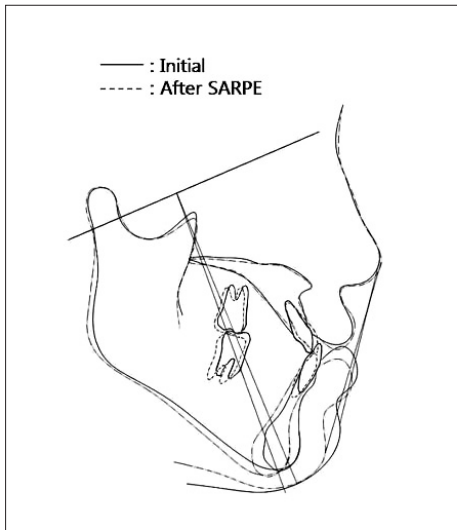


Fig. 12. Superimposition of initial and after SARPE.

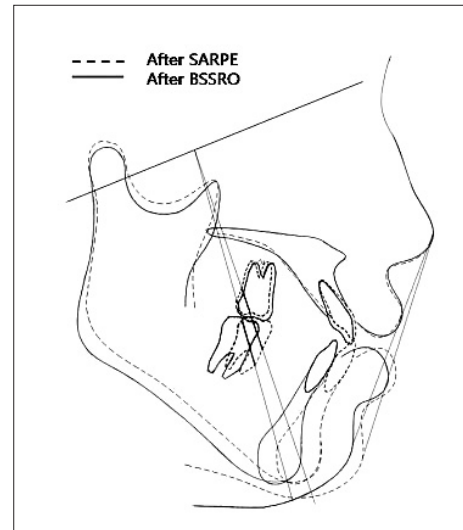


Fig. 13. Superimposition of after SARPE and after BSSRO.

Ⅲ. 고 찰

구순열 및 구개열은 다양한 원인에 의해 발생하며 구순열 및 구순구개열은 남성에서 빈도가 높으며 구개열은 여성에서 빈도가 높은 것으로 알려져 있다⁷⁾. 구개열의 일차 수술 시기는 논쟁의 여지가 있으나 대부분 생후 9개월에서 18개월 사이에 수술적인 회복이 이루어지게 된다. 수술 시기가 그 이전에 이루어질 경우 심한 상악골 발육 부전을 동반할 수 있으며 생후 18개월 이후의 수술은 환자의 언어 발육에 장애를 일으킬 수 있다⁸⁾. 대부분의 구개열 환자들은 수술 후 상악골의 성장 부전으로 인하여 골격적 Ⅲ급 경향을 보이는 경우가 대부분이다. 본 증례에서 구개열로 인한 언어 발달 장애는 관찰되지 않았으나 상악골의 발육 부전으로 인하여 전치부 및 구치부의 반대교합을 보였다. 그러나 측모두부규격방사선사진에서 SNA 값은 79.9°로 정상 범주를 보였으며, SNB 값이 82.6°로 정상보다 큰 값을 보이는 것으로 미루어 구개열 수술이 전후방적 부조화보다 횡적 부조화에 더 큰 영향을 미쳤다고 판단되었다(Fig. 2, Table 1).

상악골의 성장 부전을 해결하기 위해 성장기 아동의 증례에서는 상악골의 전방견인 및 RPE를 동시에 이용하여 골 견인을 시도하는 치료방법이 많이 보고되고 있으나⁴⁶⁾ 본 증례는 성장이 완료된 성인 환자로 성장 조절을 이용하는 치료 방법을 고려할 수 없었다. 성장이 완료된 환자의 횡적 부조화 치료는 부조화가 5mm이하인 경우에는 교정적으로 절충치료가 가능하지만 5mm이상의 부조화가 있는 경우 외과적 술식을 동반하여야 한다⁹⁾. 성장이 완료된 성인 환자에서 상악골의 피질골 절단술을 포함하는 SARPE(Surgically assisted rapid palatal expansion)와 교정치료를 함께 시행하여 충분한 상악골의 확장이 보고되

고 있다. 초기에는 midpalatine suture가 확장을 방해하는 것으로 생각되었으나 1975년 Lines¹⁰⁾ 이후 여러 저자들에 의해 상악궁 확장의 저항부위가 전방으로는 piriform aperture, 외측으로는 zygomatic buttress, 내측으로는 midpalatal synostosed suture, 그리고 후방으로는 pterygoid junction부위인 것으로 밝혀졌다¹¹⁻¹⁴⁾. 본 증례에서는 상악골의 확장을 위해 zygomatic buttress 및 midpalatal suture 부위의 corticotomy를 시행하였으며 부작용 없이 충분한 악궁의 확장을 얻을 수 있었다(Fig. 4, 11, Table 2).

SARPE 술식 자체로 인해 종종 palatal plane의 inclination 및 SNB의 감소가 보고되었으나 이는 임상적으로는 큰 의의가 없다고 알려져 있다¹⁵⁾. 본 증례에서는 상악궁의 확장 후, 술전 교정치료 기간 동안 전치부 반대교합의 해소를 관찰할 수 있었는데 방사선사진의 중첩 결과 상악골 자체의 이동은 관찰되지 않았으며 상악 절치의 전방 경사와 이로 인한 하악골의 후방 회전이 관찰되었다. 이는 교정치료 과정에서 상악 구치부에 존재하는 충생을 해결하기 위한 open coil 적용으로 인해 상악 전치부에 전방 이동력이 가해진 결과로 볼 수 있다(Fig. 12).

성장기 아동의 RPE로 인한 상악골 확장의 경우 상당한 양의 relapse가 발생하는 것으로 밝혀졌으나^{16,17)} 성인 환자에서 SARPE를 시행한 경우 재발이 적은 것으로 보고되었다¹⁸⁾. 본 연구에서도 상악궁의 확장 후 2개월간 상악골의 consolidation period를 적용한 후 장치를 제거하였으며 relapse양상은 관찰되지 않았다.

본 증례에서는 유아기의 구개열 수술로 인한 상악궁의 횡적 부조화를 보이는 성인 환자에서 SARPE와 BSSRO를 이용한 두 단계의 수술 치료를 통해 효과적인 악궁의 횡적 부조화의 개선 및 전후방적인 안모의 개선을 얻을 수 있었다.

IV. 결 론

구순구개열 또는 구개열 환자는 대부분 유아기의 수술적 회복으로 인해 상악골 성장 저하 및 이로 인한 골격적 III 급 안모를 보이게 된다. 상악골의 성장 저하는 횡적 및 전후방적 부조화를 동반하게 되며 이로 인해 종종 전치부 및 구치부의 반대교합을 야기한다. 본 증례에서는 유아기의 구개열 수술 후 상악골의 횡적 및 전후방적 부조화를 보이는 성인 환자에서 SARPE 및 악교정 수술을 이용한 두 단계의 수술 교정 복합 치료를 통하여 횡적 및 전후방적 안모의 부조화를 효과적으로 치료하여 조화로운 안모를 얻을 수 있었다.

참고문헌

1. Tateishi C, Moriyama K, Takano-Yamamoto T: Dento-craniofacial morphology of 12 Japanese subjects with unilateral cleft lip and palate with a severe Class III malocclusion: a cephalometric study at the pretreatment stage of surgical orthodontic treatment. *Cleft Palate Craniofac J* 2001;38:597-605.
2. Ross RB: The clinical implications of facial growth in cleft lip and palate. *Cleft Palate J* 1970;7:37-47.
3. Graber TM: Craniofacial morphology in cleft palate and cleft lip deformities. *Surg Gynecol Obstet* 1949;88:359-369.
4. McNamara JA Jr: An orthopedic approach to the treatment of Class III malocclusion in young patients. *J Clin Orthod* 1987;21:598-608.
5. Gallagher RW, Miranda F, Buschang PH: Maxillary protraction: treatment and posttreatment effects. *Am J Orthod Dentofacial Orthop* 1998;113:612-619.
6. Nartallo-Turley PE, Turley PK: Cephalometric effects of combined palatal expansion and facemask therapy on Class III malocclusion. *Angle Orthod* 1998;68:217-224.
7. Cooper HK, Harding RL, Krogman WH: *Cleft palate and cleft lip: a team approach to clinical management and rehabilitation of the patient*. Philadelphia, W. B. Saunders. 1979.
8. Bernard J, Ramon L: *Cleft lip and palate : comprehensive treatment planning and primary repair* : Michael Miloro. Peterson's principles of oral and maxillofacial surgery. New York, Bc decker 2004:839-858.
9. Silverstein K, Quinn PD: Surgically assisted rapid palatal expansion for management of transverse maxillary deficiency. *J Oral Maxillofac Surg* 1997;55:725-727.
10. Lines PA: Adult rapid maxillary expansion with corticotomy. *Am J Orthod* 1975;67:44-56.
11. Bell WH, Epker BN: Surgical orthodontic expansion of the maxilla. *J Oral Surg* 1976;70:517-528.
12. Bell WH, Jacobs JD: Surgical-orthodontic correction of horizontal maxillary deficiency. *J Oral Surg* 1979;37:897-902.
13. Kennedy JW, Bell WH, Kimbrough OL, James WB: Osteotomy as an adjunct to rapid maxillary expansion. *Am J Orthod* 1976;70:123-137.
14. Kraut RA: Surgically assisted rapid maxillary expansion by opening the midpalatal suture. *J Oral Maxillofac Surg* 1984;42:651-655.
15. Gilon Y, Heymans O, Limme M, Brandt L, Raskin S: Indications and implications of surgical maxillary expansion in orthodontic surgery. *Rev Stomatol Chir Maxillofac* 2000;101:252-258.
16. Sarnäs KV, Björk A, Rune B: Longterm effect of rapid maxillary expansion studied in one patient with the aid of metallic implants and roentgen stereometry. *Eur J Orthod* 1992;14:427-432.
17. Bishara SE, Staley RN: Maxillary expansion: clinical implications. *Am J Orthod Dentofacial Orthop* 1987;91:3-14.
18. Bays RA, Greco JM: Surgically assisted rapid palatal expansion: an outpatient technique with long-term stability. *J Oral Maxillofac Surg* 1992;50:110-113.