

골격성 3급 부정교합 환자에서 하악지시상분할골절단술 후 3D CT 영상을 이용한 하악과두 위치변화 분석

장정록 · 최근호 · 박영준 · 김방신 · 유민기 · 국민석 · 박홍주 · 유선열 · 오희균
전남대학교 치의학전문대학원 구강악안면외과학교실, 치의학연구소, 2단계 BK21

Abstract (J. Kor. Oral Maxillofac. Surg. 2009;35:316-323)

THE EVALUATION OF THE POSITIONAL CHANGE OF THE MANDIBULAR CONDYLE AFTER BILATERAL SAGITTAL SPLIT RAMUS OSTEOTOMY USING THREE DIMENSIONAL COMPUTED TOMOGRAPHY IN SKELETAL CLASS III PATIENTS

Jung-Rok Jang, Guen-Ho Choi, Young-Jun Park, Bang-Sin Kim,
Min-Gi Yu, Min-Suk Kook, Hong-Ju Park, Sun-Youl Ryu, Hee-Kyun Oh
*Department of Oral and Maxillofacial Surgery, School of Dentistry, Dental Science Research Institute,
Chonnam National University, 2nd stage of Brain Korea*

Purpose: This study was performed to evaluate three-dimensional positional change of the condyle using 3D CT after bilateral sagittal split ramus osteotomy (BSSRO) in skeletal class III patients.

Patients and methods: Nine patients who underwent BSSRO for mandibular set-back in skeletal class III malocclusion without facial asymmetry were examined. Miniplates were used for the fixation after BSSRO. 3-D CT was taken before, immediately after, and 6 months after undergoing BSSRO. After creating 3D-CT images using V-works 4.0™ program, axial plane, coronal plane, & sagittal plane were configured. Three dimensional positional change, from each plane to the condyle, of the nine patients was measured before, immediately after, and 6 months after undergoing BSSRO.

Results: 1. The mean value of mandibular set-back for nine mandibular prognathism patients was 7.36 mm (\pm 2.42 mm).

2. In the axial view, condyle is rotated inward immediately after BSSRO ($p < 0.05$), comparing with preoperative but outward 6 months after BSSRO comparing with postoperative ($p < 0.05$).

3. In the axial view, condyle is moved laterally immediately after BSSRO ($p < 0.05$), comparing with preoperative but regressed 6 months after BSSRO comparing with preoperative ($p > 0.05$).

4. In the frontal & coronal view, there is changed immediately after and 6 months after BSSRO, comparing with preoperative but no statistical difference.

Conclusion: These results indicate that three-dimensional positional change of the condyle in skeletal class III patients is observed lateral displacement & inward rotation immediate after BSSRO, but the condyle in 6 months after BSSRO tends to regress to preoperative position.

Key words: BSSRO, Condyle, Skeletal class III, Computed tomography

(원고접수일 2009. 8. 11 / 1차수정일 2009. 8. 19 / 2차수정일 2009. 8. 28 / 게재확정일 2009. 9. 14)

1. 서 론

상악과 하악의 전후방 성장 부조화는 비정상적인 교합으로 인한 발음이나 저작과 같은 기능적 문제를 일으킬 뿐 아니라 그 부조화의 정도가 심해지면 안모에 영향을 미쳐 심

미적인 문제도 유발시킨다. 이러한 부조화는 상악 및 하악의 단독 또는 복합적으로 생길 수 있다. 그러므로 이런 문제를 개선하기 위하여 다양한 안면골수술법이 소개되어 왔다.

1849년 Hullihen¹⁾이 개교합이 동반된 전방 돌출 환자에서 하악 치조골을 구내로 접근하여 수술한 증례를 보고하였고, 1906년에는 Blair²⁾가 하악 전돌증 환자에서 골체절단술을 시행하여 후방 이동시킨 증례를 보고하였다. Limberg³⁾는 구내 접근을 통한 과두하 골절단술을 보고하면서 많은 개선을 거치게 되었고, Obwegeser와 Trauner⁴⁾는 하악지시상분할골절단술을 정리 발전시켜 대중화되었다. 그 후

오 희 균

501-757 광주광역시 동구 학동 5번지
전남대학교 치의학전문대학원 구강악안면외과학교실
Hee-Kyun Oh
Dept. of OMFS, School of Dentistry, Chonnam National Univ.
5 Hak-Dong, Dong-Ku, Gwangju, 501-757, Korea
Tel: 82-62-220-5436 Fax: 82-62-220-5437
E-mail: omspark@chomam.ac.kr

Dalpoint⁵⁾, Hunsuck⁶⁾, Bell⁷⁾, Epker⁸⁾ 등이 변형된 술식을 소개 하면서 하악지시상분할골절단술은 구내하악지수직분할 절단술과 더불어 가장 널리 사용되는 수술법으로 자리잡았다. 하악골시상분할골절단술의 장점은 원심분절을 재위치시키는 것이 쉽고 재위치된 원심분절이 근심분절과 넓게 접촉되어 빠른 골접합 및 치유가 이루어지는 것 등이 있다. 그러나 단점으로 과두의 위치변화, 재발, 부정교합, 악골 분절시의 잘못된 방향으로의 파절, 신경 및 혈관의 손상 등이 있다. 특히, 술 후 과두의 위치가 변화할 경우, 이것으로 인하여 악관절 장애, 부정교합, 재발 등의 심각한 문제가 야기 될 수 있다.

Kundert 등⁹⁾은 술 후에 하악과두에서 회전과 경사가 동시에 발생하고, 고정법과 근심골편의 이동에 의해 영향을 받는다고 보고하였다. Hu 등¹⁰⁾은 술 후 악관절부위의 경도개 방사선사진(transcranial projection)을 이용한 연구에서 하악과두가 측두근과 교근에 의해 후방으로 변위되고 전방으로 회전하였다고 보고하였다. Harris 등¹¹⁾은 하악 후퇴증 환자에서 하악지시상분할골절단술 및 견고고정술을 시행한 후 하악과두가 내후상방으로 이동하고 내측으로 회전하려는 경향이 있는 것을 관찰하였고, 이런 하악과두의 변위는 하악의 전방이동량, 근심골편의 회전, 하악골의 형태에 의해 영향을 받는다고 보고하였다. 반면, Hackney 등¹²⁾은 하악후퇴증 환자에서 하악의 전방 이동량, 악관절 증상, 하악의 모양의 변화에 대한 연구에서 하악 이동량에 따른 술 후 과두변화에 유의할 만한 차이가 없었다고 보고했다.

그러나 이전의 연구들은 3차원 입체구조물을 2차원으로 표현하는 측모나 정모두부방사선규격사진을 사용하였기 때문에 크기 및 형태의 왜곡현상이 발생하고 환자의 움직임에 의해 상이 달라져 측정시 부정확한 결과가 나올 수 있어 정확한 평가에는 한계가 있었다. 그러나 최근 들어서는 전산화단층사진을 이용하여 환자의 움직임에 의한 오차와 상의 확대나 왜곡을 감소시킨 실측치를 얻을 수 있고 컴퓨터의 조작을 통해 보고자하는 위치로 회전하거나 축의 조절이 가능하고, 필요시 외측의 상을 제거하여 심부구조를 관찰할 수 있어 2차원적 측측에 비하여 많은 장점이 있어 널리 사용되고 있다^{13-15,18)}.

이에 본 연구는 하악지시상분할골절단술을 시행한 골격성 3급 부정교합 환자에서 술 전, 수술 직후 그리고 술 후 6개월에 촬영한 전산화단층촬영검사를 통해 얻은 하악골의 3차원적 이미지를 분석하여 하악 원심골편의 후방 이동시 술전, 수술 직후 및 술 후 6개월에서의 하악과두의 위치변화에 대하여 평가하고자 한다.

II. 연구대상 및 방법

1. 연구대상

본 연구는 2007년 7월부터 2008년 8월까지 전남대학교병

원 구강악안면외과에 악교정수술을 위하여 내원한 9명의 골격성 3급 부정교합 환자를 대상으로 시행하였다. 환자들 중 남자는 1명, 여자는 8명이었고 평균 연령은 21.4세 (17세-31세)였다. 모든 환자에서 술 전, 수술 직후 그리고 술 후 6개월에 전산화단층촬영을 시행하였다. 동일한 1명의 술자에 의해 모든 환자는 시술되었으며 환자는 아래 기준에 부합되는 경우만 선택하였다.

- ① 골격성 3급 부정교합으로 부정교합을 가진 환자
- ② 상악의 비대칭이 없는 환자
- ③ 술 전, 후에 교정치료를 시행한 환자
- ④ 소형금속판을 이용하여 반견고 고정(semi-rigid fixation)을 시행받은 환자

2. 외과적 술식

전신마취 하에 전기소작기를 사용하여 양측 하악구치부 전정부에 골막까지 절개한 후 외사선돌기(external oblique ridge)부위까지 절개를 연장하였다. 골막을 박리하여 하악체 및 하악지 전연을 노출시켰다. 악간고정을 시행한 후 drill을 이용하여 하악골 양측의 상행지 전연부위에 각각 1개의 hole을 형성한 후, 하악과두위치자(condylar positioner)를 이용하여 상악의 고정용 bracket을 landmark로 사용하여 하악과두의 위치를 표시하였다. 작은 골막기자를 이용하여 상행지 내측을 박리하여 sigmoid notch를 축지한 후 후방으로 소설까지 추가 박리를 시행하였다. Round bur를 이용하여 하악상행지의 전연에서 내면을 따라 소설 상방까지 삭제하였다. 양측 하악골에 하악지시상분할골절단술과 하악골의 이동량을 표시를 한 후, drill과 reciprocating saw를 이용하여 하악지 내면에 수평 골절단을 시행하고, 하악지 전방부와 하악체 상연의 골절단과 전방부에 수직 골절단을 시행하였다. Curved spatula osteotome을 이용하여 malleting하여 하악지를 시상분할한 후, bone seperator를 이용하여 하악골 분절을 시행하였다(Modified BSSRO method). 하악골의 원심골편을 술전에 계획한 만큼 후방이동하고 악간고정한 후 앞서 결정된 하악과두의 위치에 맞게 근심골편을 위치시켰다. 이때 근심 및 원심골편의 조기 접촉이 있는 부위에 대하여 round bur를 사용하여 조기접촉 부위를 삭제하였다. 좌측과 우측에 각각 4-hole straight miniplate를 이용하여 반견고 고정을 시행하였다. 배액관을 좌측과 우측에 삽입하였고, 전정부의 절개부위에 대하여 층별봉합을 시행하였다.

3. 하악의 이동량 측정

술 전 채득한 환자의 치아모형을 이용하여 술 후 교합을 예상한 후 상악 제1대구치의 근협심축 교두를 기준으로 하악의 이동량을 측정하였다.

4. 연구방법

하악지시상분할골절단술 시행 후 하악과두의 변화를 평가하기 위해 술 전 1개월내에, 술 후 1주일 내에, 술 후 5개월에서 7개월 사이에 전산화단층촬영검사를 시행하였다. 전산화단층 촬영된 이미지들을 V-works 4.0™ program (Cybermed co. Korea)을 이용하여 3차원으로 재구성하고 분석하였다. 전산화단층 촬영된 이미지에서 술 전, 수술 직후, 술 후 6개월의 하악과두에 대한 각 계측항목을 측정하였다. 오차를 줄이기 위해 모든 환자의 계측값은 동일인에 의해 2회씩 측정 후 평균값을 구하여 사용하였다.

1) 전산화단층촬영검사 및 V-works 4.0™ program을 이용한 계측

전산화단층촬영기(CTI pro, GE co. USA)를 이용하여 안면골에 대하여 전산화단층촬영검사를 시행하였다. 촬영된 전산화단층촬영 이미지들을 국제 의료영상 표준(digital imaging communication in medicine, DICOM)파일로 변환하

여 저장하였고, 이 파일들을 V-works 4.0™ program을 이용하여 재구성하였다(Fig. 1). 재구성된 3차원 이미지에서 축면(axial plane), 관상면(coronal plane), 시상면(sagittal plane)을 각각 설정하여 하악과두의 위치 및 각도의 변화를 관찰하였다.

2) 기준점 (Fig. 2)

- ① Or (orbitale): 안와하연의 중간점
- ② ANS (Anterior nasal spine): bony ANS의 tip
- ③ Po (Porion): 외이도의 가장 상방점

3) 기준평면 (Fig. 3)

- ① Axial plane: 양측의 porion 및 우측 orbitale를 연결하는 평면
- ② Sagittal plane: ANS를 지나면서 axial plane과 coronal plane에 수직인 평면
- ③ Coronal plane: 양측의 porion을 지나면서 axial plane에 수직인 평면

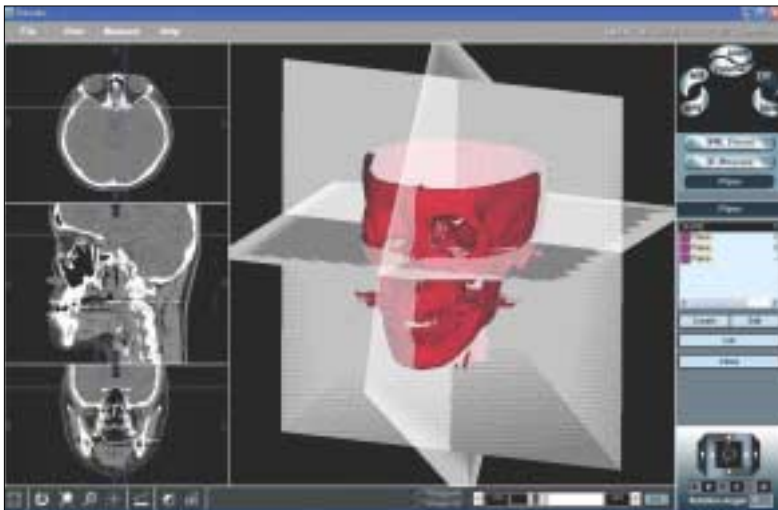


Fig. 1. 3-dimensional model reconstruction with V-works 4.0™ program.

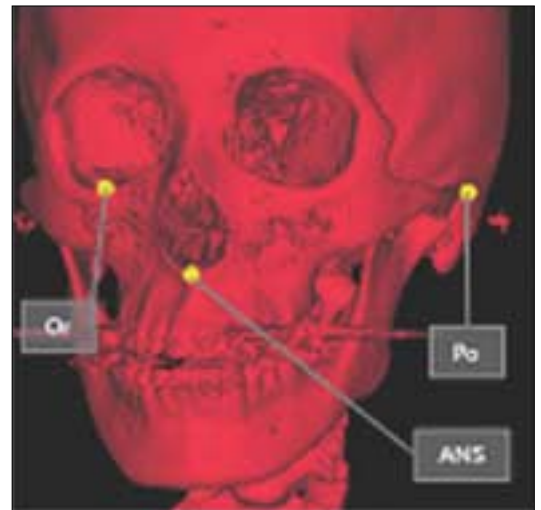


Fig. 2. Landmarks in 3D CT.

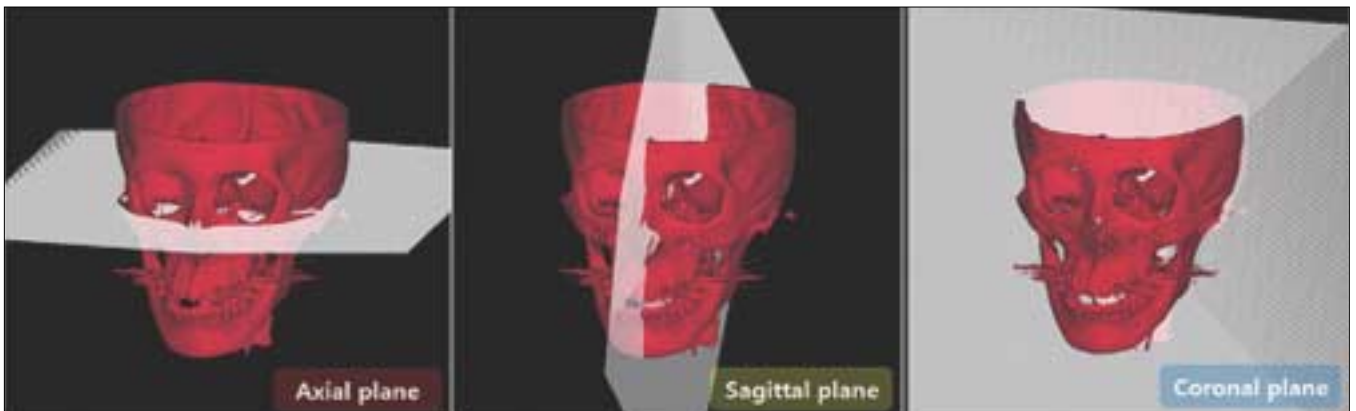


Fig. 3. Reference plane in 3D CT.

4) 계측항목

- ① Axial condylar head axis angle (AHA)
: 하악과두의 가장 내측점과 외측점을 이은 선이 sagittal plane과 이루는 각 (Table 1, Fig. 4)
- ② Axial condylar head position (AHP)
: 하악과두의 가장 내측점과 sagittal plane 사이의 거리 (Table 1, Fig. 4)
- ③ Frontal condylar head axis angle (FHA)
: 하악과두의 가장 내측점과 외측점을 이은 선이 axial plane과 이루는 각 (Table 2, Fig. 5)
- ④ Frontal condylar head position (FHP)
: 하악과두의 가장 상방점과 axial plane 사이의 거리 (Table 2, Fig. 5)

- : 하악과두의 가장 상방점과 axial plane 사이의 거리 (Table 2, Fig. 5)
- ⑤ Sagittal condylar head axis angle (SHA)
: 하악과두의 가장 상방점을 지나면서 후방 과두 경부의 후방 기울기와 평행한 선이 coronal plane과 이루는 각 (Table 3, Fig. 6)
- ⑥ Sagittal condylar head position (SHP, Antero-posterior condylar position)
: 하악과두의 가장 상방점과 coronal plane 사이의 거리 (Table 3, Fig. 6)

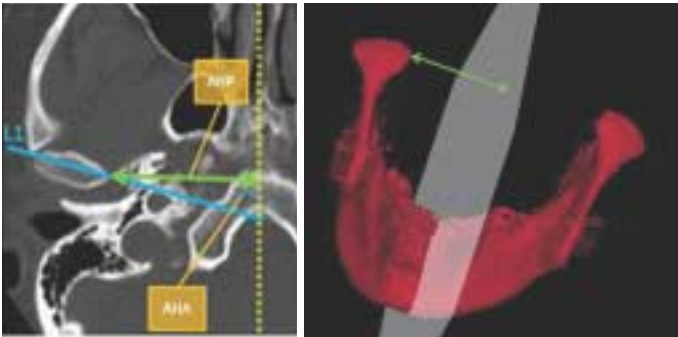


Fig. 4. In the axial view, the slice that showed the greatest mediolateral dimension of the condylar head was selected. Axial condylar head long axis line was drawn along the axis of the condylar head from the lateral pole to the medial pole.

Table 1. Variables of the axial view and their definitions.

Axial condylar head axis angle (AHA)	Angle between sagittal plane and axial condylar head long axis line (L1)
Axial condylar head position (AHP)	Perpendicular distance between sagittal plane and most medial point of condyle head

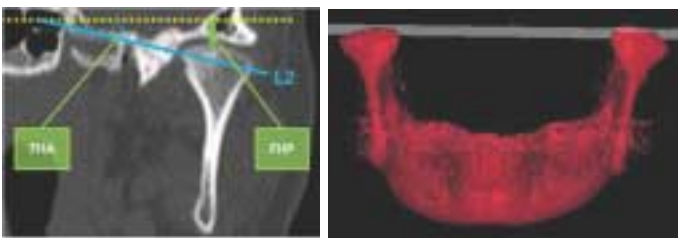


Fig. 5. In the frontal view, the slice that showed the greatest mediolateral dimension of the condylar head was selected. Frontal condylar head long axis line was drawn along the axis of the condylar head from the lateral pole to the medial pole.

Table 2. Variables of the frontal view and their definitions.

Frontal condylar head axis angle (FHA)	Angle between axial plane and frontal condylar head long axis line (L2)
Frontal condylar head position (FHP)	Perpendicular distance between axial plane and most superior point of condyle head

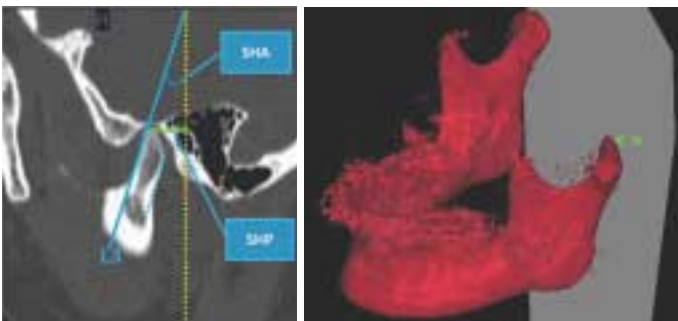


Fig. 6. In the sagittal view, the slice that showed the greatest anteroposterior dimension of the condylar head was selected. Sagittal condylar head long axis line, parallel to condyle neck inclination was drawn from the most superior point of condyle head.

Table 3. Variables of the sagittal view and their definitions.

Sagittal condylar head axis angle (SHA)	Angle between coronal plane and sagittal condylar head long axis line (L3)
Sagittal condylar head position (SHP)	Perpendicular distance between coronal plane and most superior point of condyle head

5. 통계학적 분석

각 측정치에 대하여 SPSS 12.0™ program(SPSS inc., USA)에서 Wilcoxon signed rank test를 이용하여 골격성 3급 부정교합 환자에서 술 전, 수술 직후 그리고 술 후 6개월의 하악과두 위치변화에 대한 통계학적 분석을 시행하였다.

Ⅲ. 결 과

1. 골격성 3급 부정교합 환자에서 평균 하악 이동량

골격성 3급 부정교합 환자에서 평균 후방 이동량은 7.36 mm (± 2.42 mm)였다.

2. Axial condylar head axis angle (AHA)의 변화량

골격성 3급 부정교합 환자에서 술 전은 평균 AHA는 74.70° (± 6.21°)이었고, 수술 직후 69.61° (± 6.71°)로 감소하였고($p < 0.05$), 술 후 6개월에 71.22° (± 6.05°)로 증가하였다($p < 0.05$, Table 4).

Table 4. Positional changes of the condyle in skeletal class III patients on the axial view.

Variables	Skeletal Class III (N=9)	
AHA(°)	Preop	74.70 ± 6.21
	Postop	69.61 ± 6.71
	Postop 6M	71.22 ± 6.05
AHP(mm)	Preop	41.65 ± 1.65
	Postop	42.60 ± 1.49
	Postop 6M	41.65 ± 1.61

Wilcoxon signed rank test ; * $p < 0.05$.

Preop, Before BSSRO; Postop, Immediately after BSSRO; Postop 6M, 6M after BSSRO; AHA, Axial condylar head axis angle; AHP, Axial condylar head position

Table 5. Positional changes of the condyle in skeletal class III patients on the frontal view.

Variables	Skeletal Class III (N=9)	
FHA(°)	Preop	21.27 ± 6.05
	Postop	21.60 ± 6.08
	Postop 6M	20.89 ± 6.18
FHP(mm)	Preop	1.20 ± 0.69
	Postop	1.35 ± 0.90
	Postop 6M	1.23 ± 0.97

Wilcoxon signed rank test ; * $p < 0.05$.

Preop, Before BSSRO; Postop, Immediately after BSSRO; Postop 6M, 6M after BSSRO; FHA, Frontal condylar head axis angle; FHP, Frontal condylar head position

3. Axial condylar head position (AHP)의 변화량

골격성 3급 부정교합 환자에서 술 전의 평균 AHP는 41.65 mm (± 1.65 mm)이었고, 수술 직후 42.60 mm (± 1.49 mm)로 증가하였고($p < 0.05$), 술 후 6개월에 41.65 mm (± 1.61 mm)로 감소하였다($p < 0.05$, Table 4).

4. Frontal condylar head axis angle (FHA)의 변화량

골격성 3급 부정교합 환자에서 술 전은 평균 FHA는 21.27° (± 6.05°)이었고, 수술 직후 21.60° (± 6.08°)로 증가하였고($p > 0.05$), 술 후 6개월에 20.89° (± 6.18°)로 감소하였다($p > 0.05$, Table 5).

5. Frontal condylar head position (FHP)의 변화량

골격성 3급 부정교합 환자에서 술 전의 평균 FHP는 1.20 mm (± 0.69 mm)이었고, 수술 직후 1.35 mm (± 0.90 mm)로 증가하였고($p > 0.05$), 술 후 6개월에 1.23 mm (± 0.97 mm)로 감소하였다($p > 0.05$, Table 5).

6. Sagittal condylar head axis angle (SHA)의 변화량

골격성 3급 부정교합 환자에서 술 전은 평균 SHA는 21.41° (± 7.51°)이었고, 수술 직후 21.04° (± 7.08°)로 감소하였고($p > 0.05$), 술 후 6개월에 20.65° (± 7.76°)로 감소하였다($p > 0.05$, Table 6).

7. Sagittal condylar head position (SHP)의 변화량

골격성 3급 부정교합 환자에서 술 전의 평균 SHP는 12.15 mm (± 1.17 mm)이었고, 수술 직후 11.87 mm (± 1.31 mm)로 감소하였고($p > 0.05$), 술 후 6개월에 12.18 mm (± 1.00 mm)로 증가하였다($p > 0.05$, Table 6).

Table 6. Positional changes of the condyle in skeletal class III patients on the sagittal view.

Variables	Skeletal Class III (N=9)	
SHA(°)	Preop	21.41 ± 7.51
	Postop	21.04 ± 7.08
	Postop 6M	20.65 ± 7.76
SHP(mm)	Preop	12.15 ± 1.17
	Postop	11.87 ± 1.31
	Postop 6M	12.18 ± 1.00

Wilcoxon signed rank test ; * $p < 0.05$.

Preop, Before BSSRO; Postop, Immediately after BSSRO; Postop 6M, 6M after BSSRO; SHA, Sagittal condylar head axis angle; SHP, Sagittal condylar head position

Ⅳ. 고 찰

하악지시상분할골절단술은 하악전돌증 또는 하악후퇴증이 있는 환자에서 기능적, 심미적 개선을 위하여 사용되는 대표적인 수술법으로 원심분절을 재위치시키는 것이 쉽고 재위치된 악골의 접촉 면적이 넓어 빠른 골 접합 및 치유가 일어난다. 그러나 신경 및 혈관의 손상, 과두 변위 등의 단점이 있고 술 후 재발의 가능성이 있다.

Lee 등¹⁴⁾은 하악지시상분할골절단술에서 술 후 재발에 영향을 미치는 중요한 요인으로 교합과 술 후 과두의 위치 등이 있다고 하였다. 교합은 술 후의 교정으로 조정이 가능하나 술 후 과두의 위치는 교정이 힘들고 이로 인하여 술 후 교합을 어긋나게 할 수 있다고 하였다. 술 후 과두의 위치에 영향을 미치는 요인으로는 술자의 경험, 하악 원심골편의 이동방향, 하악의 해부학적 모양, 고정방법 등이 있다고 하였다.

하악 원심골편이 전방 또는 후방으로 이동하는 것에 의해 술 후 과두의 위치는 영향을 받을 수 있다. Will 등¹⁰⁾은 41명의 환자에서 하악지시상분할골절단술을 이용한 하악 전진술을 시행하였을 때 양측 과두가 상방으로 위치한다고 보고하였다. Freihofer 등¹⁷⁾은 38명의 환자에서 하악지시상분할골절단술을 이용한 하악 전진술을 시행하였을 때, 과두가 전방으로 위치하는 경향이 있고 8명에서 overjet이 증가하였으나 심미적으로나 기능적으로 문제가 없다고 보고하였다. Harris 등¹¹⁾은 하악 전진술을 시행하였을 때, 과두가 내방, 후방 및 상방으로 움직이고 내측으로 회전한다고 보고했다. Hu 등¹⁰⁾은 22명의 환자에서 하악지시상분할골절단술을 이용한 하악 후퇴술을 시행하였을 때, TMJ radiograph에서 과두가 후방으로 변위되고, 전방으로 회전한다고 보고하였다.

하악지시상분할골절단술에서 근심골편과 원심골편을 고정하는 방법에 의해서도 하악과두의 위치는 영향을 받을 수 있다. Kundert 등⁹⁾은 35명의 환자에서 하악지시상분할골절단술을 시행하였을 때, 견고고정을 시행하였을 때 과두가 회전하고 기울어지는 경향이 있다고 하였다. Kawamata 등¹⁸⁾은 하악전돌증 환자에서 견고 고정(rigid fixation)을 이용한 하악지시상분할골절단술을 시행하고 술 후 3개월에서 6개월 후에 전산화단층촬영을 한 결과, 하악과두 경부의 장축에서 후방 기울어짐 현상(*posterior tilting effect*)이, 하악과두의 장축에서 외측 기울어짐 현상(*lateral tilting effect*)이 발생한다고 보고하였다. 또한 하악전돌증 환자의 술 전과 술 후 전산화단층촬영을 이용하여 제작된 악골의 모델을 이용하여 술 전과 술 후 하악과두의 위치를 평가한 결과 약 1~2 mm 정도 하악과두가 후방으로 이동하였으며 평균 2 mm 정도 하악과두 간 거리가 증가하였다고 보고하였다.

기존의 연구들은 악교정 수술 후 과두의 위치를 분석하기 위하여 파노라마, 정모두부방사선사진, 측모두부방사

선사진, 경두개 방사선사진 등의 2차원 방사선사진을 이용하였으나 양측의 상이 중첩되거나 환자의 자세에 의해 사진의 위치가 달라져 시간의 경과에 따른 분석에 어려움이 있었다. 그러나 3차원 전산화단층촬영이 보급되어 과두를 중첩없이 관찰할 수 있고 시간의 경과에 따른 분석의 오차가 줄어 정확한 분석할 수 있게 되었다^{14,15,18)}.

Lee 등¹⁴⁾은 하악지시상분할골절단술에서 술 전과 술 후에 촬영한 3차원 전산화단층촬영을 이용하여 술 후 하악과두가 axial view상에서 하방으로 이동하면서 내측으로 회전하였고, sagittal view상 후방으로 이동하였으나, 하악의 후방 이동량과 하악과두의 위치변화는 통계학적 연관성이 없다고 보고했다. Baek 등¹⁵⁾은 3차원 전산화단층촬영을 이용하여 비대칭을 동반한 하악전돌증 환자에서 양측의 하악 후방 이동량이 다르더라도 관절의 3차원적 변화는 없다고 보고하였다. 본 연구에서는 하악지시상분할골절단술 후 술 전과 수술 직후 그리고 술 후 6개월의 하악과두의 3차원적 변화를 관찰하였다. 골격성 3급 부정교합 환자에서 수술 직후 하악과두가 외측으로 변위되고 내방으로 회전하였으나 술 후 6개월에 술 전의 위치로 회귀하는 경향을 보였다.

본 연구에서 원심골편의 이동 후에 하악과두의 변화를 평가하기 위하여 AHA (Axial condylar head axis angle), AHP (Axial condylar head position), FHA (Frontal condylar head axis angle), FHP (Frontal condylar head position), SHA (Sagittal condylar head axis angle), SHP (Sagittal condylar head position)을 측정하였다. 이것은 Lee 등¹⁴⁾과 Baek 등¹⁵⁾의 문헌에서 언급되었으나 기존의 문헌에서는 측정값을 측정하기 위하여 reference line을 사용했던 것에 반하여, 본 연구에서는 3차원 이미지 상에서 설정한 reference plane을 사용하여 기존의 문헌들과 차이가 있었다. Reference plane을 3차원 이미지 상에서 설정함으로써 시간의 경과에 따른 측정값의 변화를 비교하는 부분에서 오차를 줄일 수 있을 것으로 사료된다.

하악지시상분할골절단술시 하악과두의 위치를 유지하기 위하여 여러 가지 방법들이 소개되어왔다. Leonard 등²⁰⁾은 상악의 선부자에 아크릴과 강선을 사용하는 방법을 처음으로 소개하였고, 그 이후 Nickerson²¹⁾, Epker²²⁾ 등이 여러 방법을 소개 하였다. 그러나 Will²³⁾, Jager²⁴⁾ 등은 과두 위치를 유지하는 방법의 사용여부가 과두의 위치에 별다른 영향을 주지 않는다고 보고하였다. 본 연구에서는 술 중 과두의 위치변화를 최소화하기 위하여 근·원심골편을 분리하기 전에 악간고정을 시행한 후 drill을 이용하여 하악골 양측의 상행지 전연부위에 각각 1개의 hole을 형성한 후, 하악과두위치자(condylar positioner)를 이용하여 상악의 교정용 bracket을 landmark로 사용하여 하악과두의 위치를 표시하였고, 원심골편을 원하는 위치로 이동시키고 악간고정을 시행한 후 고정하기 전에 근·원심골편의 골간섭 부위를 제거하여 miniplate를 이용한 고정시 고정에 의한 골편

의 변위를 최소화 하였고, 근심골편을 위치시킨 후 상행지 전연부위의 hole에 하악과두위치자를 이용하여 술 전의 위치로 과두를 위치시키는 작업을 시행하여 술 전, 후의 과두의 위치변화를 최소화하기 위하여 노력하였다.

본 연구에서 골격성 3급 부정교합 환자에서 하악지시상분할골절단술을 이용하여 원심골편을 후방 이동시켰을 때, 수술 직후 과두가 내방으로 회전하면서 외측으로 변위되었다. 그러나 술 후 6개월에서 골격성 3급 부정교합 환자에서 술 전의 위치로 돌아가려는 경향이 관찰되었다. 이러한 연구 결과는 기존의 문헌들과 비교해 보았을 때 유사하거나 또는 상반되는 결과를 보이는데 그 이유는 과두의 위치에 영향을 미치는 요인이 원심골편의 이동거리와 방향, 원심골편의 이동량, 골편간의 고정 방법, 하악골의 해부학적 형태, 근·원심골편간의 골간섭, 술 후 교합의 안정성 등 여러 가지 요인들이 복합적으로 작용하기 때문인 것으로 생각된다. 본 과에서는 과두의 변위를 줄이기 위하여 술 전, 후로 probe를 사용하였고, 골편 사이의 골간섭을 삭제하여 근·원심골편이 고정시에 고정에 의한 변위를 최소화하였고, 골편간 고정시 miniplate를 이용한 반건고고정을 시행하여 과두가 수술 직후 약간의 변위가 되더라도 장기간의 기능시 원래의 위치로 회복할 수 있었을 것이라고 생각된다. 본 연구에서는 제한된 환자에서 술 전, 수술 직후, 술 후 6개월에서만 3차원전산화단층촬영을 시행하여 과두의 변화를 양상을 관찰하였다. 그러므로 향후 더 많은 환자에서 원심골편의 이동량과 방향, 고정 방법 등에 따른 장기간의 경과 관찰을 시행하여 과두의 위치변화에 대한 연구가 필요할 것으로 사료된다.

V. 결 론

본 연구는 골격성 3급 부정교합 환자에서 하악지시상분할골절단술로 하악골을 이동시킨 후 술 전, 수술 직후 그리고 수술 6개월에서의 3차원전산화단층촬영을 분석하여 하악과두의 위치변화를 평가하고자 시행하였다. 전남대학교 병원 구강악안면외과에서 골격성 3급 부정교합으로 인해 하악지시상분할골절단술을 시행받은 9명의 환자들을 조사하였으며, 술 전 1개월내에, 술 후 1주일내에, 술 후 5개월에서 7개월 사이에 3차원 전산화단층촬영검사를 시행하였다. 전산화단층 촬영된 이미지들을 V-works 4.0™ program (Cybermed co. Korea)을 이용하여 3차원 이미지로 변환 후 Axial condylar head axis angle (AHA), Axial condylar head position (AHP), Frontal condylar head axis angle (FHA), Frontal condylar head position (FHP), Sagittal condylar head axis angle (SHA), Sagittal condylar head position (SHP)를 측정하고 술 전, 수술 직후, 술 후 6개월에서의 변화를 비교하여 다음과 같은 결과를 얻었다.

1. 9명의 골격성 3급 부정교합 환자에서 평균 후방 이동량은 7.36 mm (± 2.42 mm)였다.

2. 골격성 3급 부정교합 환자에서 하악 후방 이동시 AHA가 술 전에 74.70° (± 6.21°)에서 수술 직후에 69.61° (± 6.71°)로 감소하고 술 후 6개월에 71.22° (± 6.05°)로 증가한 것은 과두가 axial view에서 수술 직후 내방으로 회전하였다가 ($p < 0.05$) 술 후 6개월에 다시 외방으로 회전하는 것을 의미한다 ($p < 0.05$).

3. 골격성 3급 부정교합 환자에서 하악 후방 이동시 AHP가 술 전에 41.65 mm (± 1.65 mm)에서 수술 직후에 42.60 mm (± 1.49 mm)로 증가하고 술 후 6개월에 41.65 mm (± 1.61 mm)로 감소한 것은 과두가 axial view에서 수술 직후 외측으로 변위되었지만 ($p < 0.05$) 술 후 6개월에 술전의 위치로 회귀하려는 경향이 있는 것을 의미한다 ($p > 0.05$).

4. 골격성 3급 부정교합 환자에서 하악 후방 이동시 FHA, FHP, SHA, SHP에서는 술 전, 수술 직후 그리고 술 후 6개월 사이에서 통계학적으로 유의할 만한 변화가 없다는 것은 과두가 frontal view나 coronal view에서 유의할 만한 변위나 회전이 없는 것을 의미한다. ($p > 0.05$).

이상의 결과는 골격성 3급 부정교합 환자에서 하악지시상분할골절단술 후 하악과두가 수술 직후 하악과두가 외측으로 변위되고 내방으로 회전하였으나 술 후 6개월에 술전의 위치로 회귀하는 경향이 있다는 것을 의미한다.

참고문헌

- Hullihen SP. Case of elongation of the underjaw and distortion of the face and neck, caused by a burn, successfully treated. Am J Dent Sci 1849;9:157-163.
- Blair VP. Operations on jaw bones and face, study of aetiology and pathological osteotomy of developmental malrelationships of maxilla and mandible to each other and to facial outline and of operative treatment when beyond the scope of the orthodontist. Gynecol Obstet 1907;4:67-78.
- Limberg AA. New method of surgical treatment of ankylosis of the mandible, especially in recidivation and in gross facial asymmetry. Khirurgiia (Mosk) 1950;10:27-32.
- Obwegeser H, Trauner R. Zur operationstechnik bei der progenie und anderen unterkieferanomalien. Dtsch Zahn Mund Kieferheilkd 1955;23:H1-H2.
- Dalpont G. Retromolar osteotomy for the correction of prognathism. J Oral Surg Anesth Hosp Dent Serv 1961;19:42-47.
- Hunsuck EE. A modified intraoral sagittal splitting technic for correction of mandibular prognathism. J Oral Maxillofac Surg 1968;26:250-253.
- Bell WH, Profit WR, White RP. Surgical correction of dentofacial deformities, Vol 1. Philadelphia, W.B.Saunders Co., 1980.
- Epker BN. Modifications in the sagittal osteotomy of the mandible. J Oral Surg 1977;35:157-159.
- Kundert M, Hadjiangelou O. Condylar displacement after sagittal splitting of the mandibular ramus. A short-term radiographic study. J Maxillofac Surg 1980;8:278-87.
- Hu J, Wang D, Wou S. Effects of mandibular setback on the temporomandibular joint; a comparison of oblique and sagittal split ramus osteotomy. J Oral Maxillofac Surg 2000;58:375-380.
- Harris MD, Van Sickels JE, Alder M. Factors influencing condylar position after the bilateral sagittal split osteotomy fixed with bicortical screws. J Oral Maxillofac Surg 1999;57:650-654.

12. Hackney FL, Van Sickels JE, Nummikoski PV. Condylar displacement and temporomandibular joint dysfunction following bilateral sagittal split osteotomy and rigid fixation. *J Oral Maxillofac Surg* 1989;47:223-227.
13. Hewitt AB. A radiographic study of facial symmetry. *Br J Orthod* 1994;64:89-98.
14. Lee W, Park JU. Three-dimensional evaluation of positional change of the condyle after mandibular setback by means of bilateral sagittal split ramus osteotomy. *Oral Surg Oral Med Oral Pathol Oral Radiol Endod* 2002;94:305-309.
15. Baek SH, Kim TK, Kim MJ. Is there any difference in the condylar position and angulation after asymmetric mandibular setback? *Oral Surg Oral Med Oral Pathol Oral Radiol Endod* 2006;101:155-163.
16. Will LA, Joondeph DR, Hohl TH, West RA. Condylar position following mandibular advancement: its relationship to relapse. *J Oral Maxillofac Surg* 1984;42:578-588.
17. Freihofer HP, Petresevic D. Late results after advancing the mandible by sagittal splitting of the rami. *J Maxillofac Surg* 1975;3:250-257.
18. Kawamata A, Fujishita M, Nagahara K, Kanematu N, Niwa K, Langlais RP. Three dimensional computed tomography evaluation of postsurgical condylar displacement after mandibular osteotomy. *Oral Surg Oral Med Oral Pathol Oral radio Endod* 1998;85:371-376.
19. Sorokolit CA, Nanda RS. Assessment of the stability of mandibular setback procedures with rigid fixation. *J Oral Maxillofac Surg*. 1990;48:817-822.
20. Leonard M. Preventing rotation of the proximal fragment in the sagittal ramus split operation. *J Oral Surg*. 1976;34:942.
21. Nickerson JW Jr. Stabilization of the proximal segment in sagittal split osteotomy: a new technique. *J Oral Maxillofac Surg* 1983;41:683-685.
22. Epker BN, Wylie GA. Control of the condylar-proximal mandibular segments after sagittal split osteotomies to advance the mandible. *Oral Surg Oral Med Oral Pathol*. 1986;62:613-617.
23. Will LA, Joondeph DR, Hohl TH, West RA. Condylar position following mandibular advancement: its relationship to relapse. *J Oral Maxillofac Surg*. 1984;42:578-588.
24. Jäger A, Kubein-Meesenburg D, Luhr HG. Longitudinal study of combined orthodontic and surgical treatment of Class II malocclusion with deep overbite. *Int J Adult Orthodon Orthognath Surg*. 1991;6:29-38.
25. Wolford LM, Reiche-Fischel O, Mehra P. Changes in temporomandibular joint dysfunction after orthognathic surgery. *J Oral Maxillofac Surg*. 2003;61:655-60.