

# 하악지 시상절단술시 견고 고정 나사의 골편간/골내 길이 및 비율에 대한 연구

조성민<sup>1</sup> · 김성훈<sup>2</sup> · 박재익<sup>1</sup>

<sup>1</sup>가톨릭대학교 의과대학 치과학 교실 구강악안면외과, <sup>2</sup>가톨릭대학교 의과대학 치과학 교실 교정과

**Abstract** (J. Kor. Oral Maxillofac. Surg. 2009;35:329-334)

## A STUDY ON BONE-CONTACT TO INTER-SEGMENTAL LENGTH RATIO OF RIGID FIXATION SCREWS USED IN BSSRO FOR MANDIBULAR SETBACK

Sung-Min Cho<sup>1</sup>, Seong-Hun Kim<sup>2</sup>, Je-Uk Park<sup>1</sup>

<sup>1</sup>Div. of Oral & maxillofacial Surgery, Dept. of Dentistry, College of medicine, The Catholic University

<sup>2</sup>Div. of Orthodontics, Dept. of Dentistry, College of medicine, Catholic University

**Objective:** To evaluate the ratio between bone-contact length and inter-segmental length of the rigid fixation screw used in bilateral sagittal split ramus osteotomy (BSSRO) for mandibular setback.

**Material and Methods:** Records of 40 patients with Class III malocclusion were selected. 20 of them had BSSRO, while the other 20 had BSSRO with maxillary LeFort I osteotomy. All of the patients had three noncompressive bicortical screws inserted at the gonial angle through transcutaneous approach. Two screws were inserted antero-posteriorly above inferior alveolar nerve and one screw was inserted below. The lengths of bone-contact and that of inter-segmental part were measured using cone-beam computed tomography. Ratio between these two measured lengths was calculated.

**Results:** Both bone-contact and inter-segmental lengths were longer in BSSRO group than in BSSRO with maxillary LeFort I osteotomy group. Ratio of bone-contact to inter-segmental length was lower in BSSRO group than in BSSRO with Lefort I group. Both bone-contact and inter-segmental lengths were longer at the antero-superior position than at the inferior position. However, their ratio showed little difference.

**Conclusion:** This study suggest that stability of screws in BSSRO group was greater than in BSSRO with Lefort I group. Stability of screws at the antero-superior position was greater than at the inferior position. Ratio of bone-contact to inter-segmental lengths was 0.2 in average.

**Key words:** Screw length and ratios, Rigid fixation, Bilateral sagittal split ramus osteotomy

(원고접수일 2009. 9. 15 / 1차수정일 2009. 9. 22 / 2차수정일 2009. 9. 28 / 게재확정일 2009. 10. 1)

### I. 서 론

하악지 시상절단술(BSSRO; bilateral sagittal split ramus osteotomy)은 Schuchardt<sup>1)</sup>에 의해 상행지의 수평골 절단술이 최초로 발표된 후, 그 변형으로 Trauner와 Obwegeser<sup>2)</sup>에 의해 고안되었다. 그 후 Dal Pont<sup>3)</sup>에 의한 여러 형태의 변형된 술식이 보고되었으며, 지금까지도 악안면 기형의 치료에 가장 널리 이용되고 있다. 그러나 이러한 하악지 시상골절단술의 문제점 중 수술적 위험요소로서 하치조 신경 손상과 술후 골격 및 교합의 회귀 성향이 언급되어 왔으며, 특히 회귀 성향은 상설근, 교합적 요소, 골편의 이동량, 주

위 근육의 긴장도, 하악 과두의 위치 변화, 골편의 고정 방법 등 다양한 요인에 의해 영향을 받을 수 있음이 알려져 있다<sup>4)</sup>.

골편의 고정 방법은 크게 3가지로 분류된다. 초기에 Obwegeser 등<sup>2)</sup>은 시상 골절단술의 골편 고정을 강선(wiring)으로 시행하는 비 견고 고정 방법을 주장하였고 Rubens 등<sup>5)</sup>은 단피질 나사(mono-cortical screw)를 이용한 반 견고 고정(semi-rigid fixation)에 대한 안정적인 수술 결과를 보고하였지만 Spiessel<sup>6)</sup>이 압박나사(compression screw)를 사용한 견고 내 고정(rigid internal fixation)개념을 도입한 후, 이러한 견고 내 고정 방법은 하악지 시상절단술에서 가장 보편적인 고정 방법으로 시행되어 왔다. 견고 고정(rigid fixation)은 골절단부를 안정적으로 고정하여 빠른 골치유를 도모하며, 술 후 악간고정의 필요성을 줄이고, 하악 골조기 운동을 가능하게 하여 환자로 하여금 편안함을 제공하며 술 후 회귀 성향의 감소시킬 수 있다<sup>7)</sup>.

초기의 견고 고정<sup>8)</sup>은 lag screw의 사용이 추천되어 골편간의 압박을 통한 빠른 골치유를 유도하여, 하악의 조기

#### 박재익

137-044 서울시 서초구 반포4동 505  
가톨릭대학교 의과대학 서울성모병원 구강악안면외과학교실  
Je-Uk Park  
Dept. of OMFS, College of Medicine, The Catholic University  
#505 Banpo-dong, Seocho-Gu, Seoul, 137-044, Korea  
Tel: +82-2-2258-6291 Fax: +82-2-537-2374  
E-mail: jupark@catholic.ac.kr

안정성을 기대하였으나, 이러한 압박이 오히려 신경 손상 및 하악 과두의 전위를 일으킬 수 있음이 밝혀졌다<sup>9)</sup>. 그 후 이러한 문제를 해결하기 위해 골편간 압박을 시행하지 않는 positional screw의 사용이 제안되었으며<sup>10)</sup> 현재는 일정한 표준화된 고정 방법보다는 나사(screw)의 길이 및 직경, 숫자, 위치 등에 따른 다양한 방법이 사용되고 있다. Positional screw 개념상 근심측 골편과 원심측 골편 간에 필연적으로 협설측 빈 공간을 유지시켜야하며 이 공간의 거리는 골편의 상호 접촉부로서 수술 후 안정성에 큰 영향을 미친다. 견고 고정 나사(rigid fixation screw)는 하악의 기능 운동 시 가해지는 외력을 적절히 분산하도록 설계되어야 함에도, 실제 수술에서는 골편의 질, 절단 골편의 두께, 절단 골편 사이의 수평적 거리와 같은 환자의 개인차가 심해서 고정용 나사의 선택은 과학적 근거보다는 주로 술자의 경험에 의존하여 사용되었다.

이에 따라 고정 나사의 숫자, 위치, 방향에 대한 연구가 실험모델을 통한 방법과 임상적 연구를 통해 이루어져 왔으나, 실제적으로 안정적인 수술에 있어서 골편내부에 위치하는 나사의 길이와 골편간 공간을 유지해주는 나사의 길이에 대한 연구는 이루어 진적이 없다.

이에 본 연구에서는 고정 나사가 골편 내부에 더 길게 위치할수록 술 후 안정성이 높을 것이라는 가설 하에 안정된 술 후 유지를 보이는 하악지 시상절단술 시행 환자의 골절 단부 Cone Beam Computed Tomography(CBCT) 계측 조사를 통하여 골내부-골편간 견고고정 나사 길이 관계를 평가하고자 하였다.

## II. 연구 대상 및 방법

### 1. 연구 대상

연구 대상으로 2008년 2월부터 2009년 5월까지 하악 전 돌출을 주소로 악교정수술을 위해서 가톨릭대학교 서울성모 치과병원 구강악안면외과에 내원하여 하악지 시상절단술을 통한 하악골 후방 이동 수술을 시행 받은 증례를 수술 방법에 따라 두 군으로 나누어 각각 20명을 선별하여 조사를 시행하였다. 즉 수술 6개월 후 까지 하악 회귀의 조건이 보이지 않는 안정적인 총 40개(남자: 13명, 여자: 27명, 평균나이: 22세 1개월)의 증례를 선별하였다. 1인의 외과 의사에 의하여 하악 BSSRO만을 시행한 증례 20개를 선별하여 A군(Group A)으로 정하였고 동일한 의사에 의하여 상악 LeFort I osteotomy와 하악 BSSRO를 동시에 시행한 20 증례를 선별하여 B군(Group B)으로 정하였다.

40증례 모두 양측 골절단부를 3개의 bicortical screw를 이용하여 고정하였으며 후방 이동량은 3mm-15mm 로서 평균 7mm였다. 골편간의 간격과 골편의 두께에 따라 6.0mm 부터 14mm사이 길이의 mini screw (LeFort system, Jeil Medical Co., Seoul, Korea)를 선택하여 고정하였다. 나사 두

부의 직경은 3.0mm, 나사산 부위의 직경은 1.95mm로 동일 하였다(Fig. 1). 하악 상행지를 따라 하치조신경 전상방, 하악 최후방 구치의 직후방에 1개의 bicortical screw(1번 나사)를 위치시켰고 하치조신경 후상방에 1개의 bicortical screw(2번 나사)를 위치시켰다 그리고 하악 하연부 즉 하치조신경 하방의 하악각 부위에 1개의 bicortical screw(3번 나사)를 위치시켰다(Fig. 2)<sup>10)</sup>. 이에 따라 나사들을 고정 위치에 따라서 세 군으로 분류하였는데 1번 나사군(No 1, n=80), 2번 나사군(No 2,n=80), 3번 나사군(No 3,n=80)으로 분류하여 조사하였다.

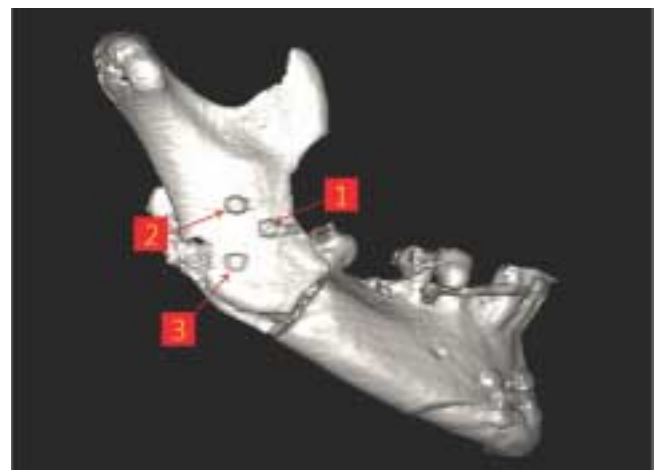



Fig. 2. Position of the Rigid fixation screws. Antero-superior position(No 1), Postero-superior position(No 2), Inferior position(No 3).

## 2. 연구 방법

### 1) 영상 획득 및 재구성

CBCT 장치를 이용하여 수술 다음날 방사선 영상을 촬영하였다. 일반 전산화단층촬영법과 비교할 때 CBCT는 노출 범위가 한정되어 있어 상대적으로 적은 노출선량으로 높은 해상도의 영상획득이 가능하므로 최근에는 구강악안면 영역의 골구조 평가시 CBCT의 이용이 증가되고 있다<sup>11)</sup>. CBCT 촬영 장치로는 i-CAT(Imaging Sciences International, Inc., Hatfield, PA) cone beam CT unit을 이용하였고 환자의 두부는 FH평면이 촬영실 바닥에 평행하도록 위치시키고 두부 고정 장치를 이용하여 고정시켰다. i-CAT cone beam CT unit은 체적소의 크기를 0.2 mm로 설정하였고, 관전압 120 kVp, 관전류 6.5 mA의 촬영 조건으로, 촬영 시간은 40 초가 소요되었다.

영상은 높이 40mm, 직경 41mm의 원추형의 volume data로 얻어지고 삼차원 영상분석 및 다면영상 재구성용 Simplant Pro 12.03 (Materialise Co., Belgium) software를 사용하여, 3차원 영상으로 재구성하였다. 재구성상의 단면 두께는 0.1mm로 정하고 1,280×1,024의 해상도를 지닌 일반 LCD 모니터(18 inch, HP L1706)를 이용하여 관찰하였다. 재구성된 영상을 측정 부위를 따라 remove scatter 도구를 사용하여 40명의 환자에서 좌우 각각의 6개 screw(총 240개의 screw) 부위에서 횡단면으로 잘라낸 후 관찰하였다.

### 2) Cone beam CT 데이터의 측정

재구성된 영상을 remove scatter 도구로 잘라낼 때 기준면은 고정 나사의 중심선을 포함하도록 하였다. 골내 접촉 나사 길이(bone-contact screw length: BCSL)는 고정 나사의 중심선 상에서 나사의 전체 길이 중 양측 골편의 골내에 위치하는 부위의 길이를 측정하였다. 즉 원심 골편 내부에 위치하는 길이와 근심 골편 내부에 위치하는 길이를 합하였다. 골편 간 나사 길이(inter-segmental screw length: ISSL)는 고

정 나사의 중심선 상에서 나사의 전체 길이 중 골편 사이의 빈 공간에 위치하는 부위의 길이를 측정하였다(Fig.3).

판독용 모니터에 전시된 삼차원 재구성 영상에서 software에 존재하는 caliper로 0.01 mm 범위까지 측정하였다. 모든 영상의 측정과 평가는 동일한 판독조건에서 1명의 관찰자가 환자의 임상 정보를 모르는 상태에서 무작위로 실시하였다.

측정오차를 확인하기 위해 전체 대상자 중 절반인 20명을 무작위로 선별하여 동일 측정자가 2차 측정을 시행하였다. 두 번의 측정간의 차이를 상관분석을 통해 확인하였다. 그 결과 첫 측정과 두 번째 측정간의 상관관계수는  $r=0.97\sim0.99$ 로( $p$ -value 0.05 이하) 통계적으로 유의한 차이가 없었다.

### 3) 통계 분석

하악골의 좌측과 우측을 각각 나누어 3개의 나사에 따라 세 기준면에서 각각 측정값을 계속하여 평균과 표준편차를 산출하고, 각 측정값의 빈도 분석을 시행하였다. 수술방법(BSSRO; BSSRO+LeFortI)에 따른 골편간/골내 비율 평균값의 차이를 알아보기 위하여 student t-test 실시하였다. 나사에 따른(1번, 2번, 3번) 길이의 평균값 차이를 알아보기 위하여 일원배치분산분석(ANOVA)을 시행하였고 이후 각 군간 차이를 확인하기 위하여 Scheffe test를 이용해 다중비교를 하였다.

## Ⅲ. 연구 결과

### 1. 수술방법에 따른 고정 나사의 골내 길이 및 골편간 길이 및 비율

A군 고정용 나사의 BCSL 및 ISSL는 각각 평균  $9.64 \pm 1.89$ mm,  $1.54 \pm 0.78$ mm이었다. B군 고정용 나사의 BCSL 및 ISSL는 각각  $9.12 \pm 1.89$ mm,  $1.98 \pm 0.78$ mm이었다. 그리고 ISSL/BCSL ratio는 A군은  $0.17 \pm 0.10$ , B군은  $0.23 \pm 0.12$ 이었다(Table 1). 수술 방법에 따라 고정 나사의 골내 길이의 평균과 골편간 길이의 평균 및 그들의 비율은 통

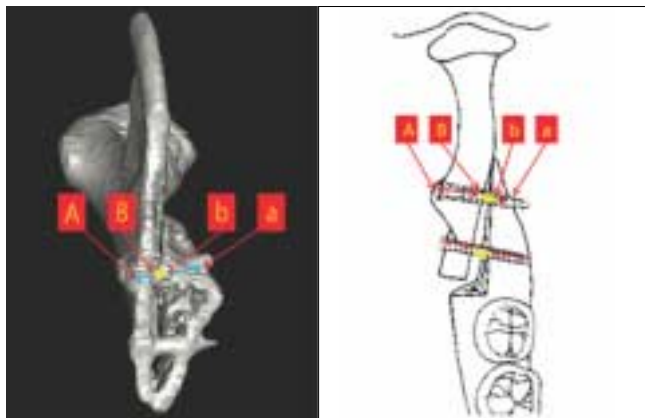


Fig. 3. Diagram showing measurement of bone-contact screw length (BCSL = A~B + b~a) and inter-segmental screw length(ISSL = B~b).

Table 1. BCSL and ISSL of bicortical fixation screws on group A and B.

Group	n		Mean ± SD
A	120	BCSL(mm)	$9.64 \pm 1.89$
		ISSL(mm)	$1.54 \pm 0.78$
		ISSL/BCSL Ratio	$0.17 \pm 0.10$
B	120	BCSL(mm)	$9.12 \pm 1.89^*$
		ISSL(mm)	$1.98 \pm 0.78^{***}$
		ISSL/BCSL Ratio	$0.23 \pm 0.12^{***}$

GroupA, BSSRO; GroupB, BSSRO+LeFortI; BCSL, bone-contact screw length, ISSL, inter-segmental screw length; \*,  $p < 0.05$ ; \*\*,  $p < 0.001$ ; \*\*\*,  $p < 0.001$

계적으로 유의하게 차이(BCSL:p<0.05, ISSL:p<0.0001, ISSL/BCSL ratio:p<0.0001)가 있었다.

2. 나사 위치에 따른 고정 나사의 골내 길이 및 골편간 길이 및 비율

1번군의 BCSL 및 ISSL는 각각 평균 10.66±1.44mm, 1.97±0.78mm이었다. 2번군의 BCSL 및 ISSL는 각각 평균 9.57±1.54mm, 1.72±0.83mm이었다. 3번군의 BCSL 및 ISSL는 각각 평균 7.92±1.64mm, 1.58±0.78mm이었다. 그리고 ISSL/BCSL ratio는 1번군은 0.19±0.10, 2번군은 0.19±0.12, 3번군은 0.21±0.12이었다 (Table 2). 세 군간 BCSL와 ISSL 평균값은 통계적으로 유의한 차이(BCSL:p<0.0001, ISSL:p<0.01)가 있었지만 ISSL/BCSL ratio 평균값은 통계적으로 유의한 차이(p=0.48)가 없었다. 즉 BCSL는 1번군이 가장 길었고 3번군이 가장 짧았다. 그리고 ISSL 또한 1번군이 가장 길었고 3번군이 가장 짧았다. 하지만 ISSL/BCSL ratio는 세 군 모두 통계학적으로 유의한 차이를 보이지 않았다.

**Table 2.** BCSL and ISSL of bicortical fixation screws depending on the screw position.

No	n		Mean ± SD
1	80	BCSL(mm)	10.66 ± 1.44
		ISSL(mm)	1.97 ± 0.78
		ISSL/BCSL Ratio	0.19 ± 0.10
2	80	BCSL(mm)	9.57 ± 1.54
		ISSL(mm)	1.72 ± 0.83
		ISSL/BCSL Ratio	0.19 ± 0.12
3	80	BCSL(mm)	7.92 ± 1.64***
		ISSL(mm)	1.58 ± 0.78**
		ISSL/BCSL Ratio	0.21 ± 0.12

BCSL, bone-contact screw length; ISSL, inter-segmental screw length; No1 group, Antero-superior position; No2 group, Postero-superior position; No3 group, inferior position; \*, p<0.05; \*\*, p<0.01; \*\*\*, p<0.001

IV. 고 찰

하악전돌증의 외과적 치료를 위해 사용되는 많은 술식 중에서 Obwegeser<sup>2)</sup>등과 Dal Pont<sup>3)</sup>에 의해 기술된 하악지 시상절단술이 넓은 골접착면과 조기 골유합의 장점등으로 가장 널리 이용되고 있다. 이러한 하악지 시상절단술 시 견고 고정 나사를 이용하는데 이는 근심 골편과 원심 골편을 관통하여 두 골편을 견고하게 유지시킨다.

1960년대 후반에 ASIF(Association of Swiss International Fixation)에서 일차 골치유를 유도하는 골내 고정이 악안면

외상 환자에서 이용된 이래, 1970년대 후반부터 하악지 시상절단술 환자에서도 절단부를 압박 나사(lag screw)를 이용한 견고 고정을 시행하기 시작하여 근원심 골편간의 연동 현상을 방지하고, 교익삼각건(ptyergomasseteric sling)과 상설골근(suprahyoid muscle)의 장력에 저항하여 회귀 성향을 줄이고자 하는 연구가 진행되었다. Spissel<sup>9)</sup>, Souyris<sup>8)</sup>등은 시상부 골절단술시 3개의 압박 나사(compression screw)를 이용하여 확고한 고정을 얻었음을 보고하였으나, 골편의 압박으로 인한 하악 과두의 위치 변화와 하치조신경의 마비가 초래할 수 있음을 보였다. 그 후 Niederdellman 등<sup>12)</sup>은 2개의 압박나사와 1개의 positional screw를 이용한 고정 방법을 소개하였다. 현재는 하악지 시상절단술시 견고 고정법을 이용하는 것이 보편화되었다. 즉 positional screw를 근심 골편과 원심 골편을 관통하게 하여(bicortical) 두 골편을 견고하게 유지시키는 것이다<sup>13)</sup>.

Reitzik, Schoolr<sup>14)</sup>등은 하악지 시상절단술이후 견고 고정 에 있어 골편사이의 간격을 연구했을 때 밀착 접촉을 한 골편에 있어서는 가골 형성 없이 일차적인 골 형성을 보여주며, 완전히 회복하기까지는 25주 정도 걸려 이 기간 동안 회귀 성향이 남아 있으므로 견고 고정 나사를 이용한 견고 고정이 필요하다고 하였다. 그리고 Epker<sup>15)</sup> 등, Ellis<sup>16)</sup> 등은 하악골 주위 근육 및 결합조직에서 발생하는 장력이 골유합이 일어나기 전에 이동된 골편에 작용하여 변위를 유발하며, 이 조직들이 이동된 하악골의 위치에서 적응할 때까지 유지시키는 것이 재발을 막는데 중요하다고 하였다. 즉 견고 고정 나사는 근심 골편의 피질골과 원심 골편의 피질골을 관통하여 근원심 두 골편이 새로운 위치에서 완벽하게 적응하고 충분히 골유합 될 때까지 견고하게 유지시키는 역할을 한다. 하지만 견고고정 나사는 이러한 역할뿐만 아니라 하악의 기능 운동 시 가해지는 외력을 적절히 분산하도록 설계되어야 이상적인데, 실제 수술에서는 골편의 질, 절단 골편의 두께, 절단 골편 사이의 수평적 거리와 같은 환자의 개인차가 심해서 고정용 나사의 선택은 과학적 근거보다는 주로 술자의 경험에 의존하여 사용되었다. 그러나 나사의 길이와 직경, 배치, 식립 방향을 잘못 설정하는 경우 나사의 파절, 휨, 풀림, 응력 집중, 골 융합 실패, 재발과 같은 합병증들이 발생할 수 있다<sup>17)</sup>.

하악지 시상절단술에서 3개의 bicortical screw를 이용하여 근심 골편과 원심 골편을 고정할 때 여러 가지 사항을 고려해야 한다. 하악골의 해부학적 형태, 시상절단 된 골의 형태, 수술적 이동 방향과 이동량, 하치조신경, 근심 골편의 안정적 위치, 골의 질(Bone quality)과 같은 인자들이 고정 방법에 영향을 미친다<sup>18)</sup>. 이러한 여러 인자들을 바탕으로 고정 나사의 길이와 골과 접촉하고 있는 실제적 길이 비율, 배치, 식립 방향을 결정해야 한다. 일반적으로 하악지 시상절단술 시 고정용 나사는 직선이 아닌 tripod 배열이 되어야 수학적으로 가장 안정하다고 한다. 세 고정 나사가 이루는 삼각형(inverted L 형태)의 넓이가 클 수록 bending

force 혹은 clockwise 방향의 외력을 상쇄시켜 준다<sup>19</sup>). 해부학적으로 하치조신경 상방에 2개, 하방에 1개의 나사를 식립 한다. 고정 나사의 식립 방향 과 moment도 고려해야 하며 식립 방향이 두 골편의 중심선에 수직으로 지나가는 경우 가장 바람직하다. 하지만 경사질수록 표면적이 커지고, 굽힘 moment도 커진다. 특히 inverted L에서 힘의 방향이 상방의 두 Screw는 상방으로 가해지고 하방의 screw는 후방으로 가해진다<sup>19</sup>).

이와 같이 고정용 나사의 배열과 식립 방향은 두 골편 접촉면의 해부학적 형태 및 하치조신경의 위치에 따라 어느 정도 결정되기 때문에 이번 연구에서는 대표적 3개의 bicortical screw 식립 위치별로 고정용 나사의 길이와 골과 접촉하고 있는 실제적 길이 비율을 자세히 살펴보았다. 비율이 클수록 하중에 견디기 용이하고, 응력을 주변골에 양호하게 분산시킬 수 있기 때문이다. 이러한 길이의 결정에 있어서 가장 중요한 인자는 골편간의 거리이다. 이는 실제 하중이 가해지는 거리이므로 골편간의 거리가 길수록 골과 접촉하고 있는 screw의 길이 및 표면적이 길어져야 한다. 예를 들어 비대칭 안모 환자의 경우(하악 정중선과 안모 정중선 차이 >4mm) 하악골이 이동하는 쪽은 두 골편이 매우 넓고 긴밀한 접촉을 나타낸다. 하지만 반대쪽의 경우 원심 골편의 후방 부위가 근심 골편을 협착으로 밀어내어 긴밀한 골 접촉을 방해한다. 이런 경우 일반적으로 원심 골편의 후방 부위를 삭제하여 골편간 거리를 줄이며 보다 긴 길이의 고정 나사를 식립하여 안정적인 골유합을 이끌어 낼 수 있다<sup>18</sup>).

이번 연구 결과 하악 BSSRO만을 시행한 환자 20명과 상악 LeFort I osteotomy와 하악 BSSRO를 동시에 시행한 환자 20명의 평균 골편간 길이 및 골내 길이는 모두 양악을 동시에 수술한 환자에서 길었다. 이는 하악 원심 골편의 전후방 이동량이 하악 수술 보다 양악 수술에서 더 많이 이동함에 기인한다. 그리고 골편간 길이/골내 길이의 비율은 하악 BSSRO만을 시행한 환자에서 더 작은 값을 나타내었다. 이는 골편간 길이가 동일하더라도 골내 길이가 하악 수술 시 양악 수술 보다 길다는 것을 뜻한다. 곧 동일 길이의 나사를 식립하여 고정할 경우 하악 수술에서 보다 더 안정적인 임을 알 수 있다.

나사의 고정 위치에 따른 고정나사의 길이를 살펴보면 골내 길이와 골편간 길이 모두 하치조신경 전상방 부위에서 가장 길었으며 하치조신경 하방 부위가 가장 짧았다. 실제적으로 해부학적 연구 결과를 살펴보면<sup>20</sup> 하치조신경 하방 부위는 가장 얇은 부위로서 이곳에 식립된 나사는 두 골편을 상대적으로 약한 힘으로 유지시킬 것이다. 그리고 원심 골편의 최후방 구치의 직 후방 부위는 피질골이 두 골편에서 가장 두껍게 접치는 부위로서 이곳에 식립된 나사는 두 골편을 가장 강한 힘으로 유지시킬 것이다. 본 연구 결과는 이러한 해부학적 연구 결과<sup>20</sup>와 일치한다. 그러나 골편간 길이/골내 길이의 비율은 세 부위 모두 별다른 차이를

보이지 않았으며 평균 0.2였다. 이는 곧 하악지 시상절단술 시 두 골편을 안정적으로 유지시키는 골편간/골내 길이 비율의 평균이 0.2라고 할 수 있으며 골편간 거리에 대하여 나사가 골과 접촉하는 길이는 평균 5배, 나사의 전체 길이는 평균 6배라고 할 수 있다. 이에 대한 보다 보편적인 기준(universal standard)을 얻기 위해서는 향후 하악지 시상절단술로 하악을 후방 이동시킨 환자들 중 재발된 증례에 대한 골편간/골내 길이 비율에 대한 비교 연구가 필요하다.

## V. 결 론

시상 골절단술의 경우에 있어서 성공적으로 bicortical positioning screw를 위치시키는 것은 가장 적절하고 충분한 두께의 근심 골편과 원심 골편 사이에 식립하는 것이다. 본 연구 결과를 고려하면 하악 BSSRO만을 시행한 환자는 상악 LeFort I osteotomy와 하악 BSSRO를 동시에 시행한 환자보다 골편간 길이 및 골내 길이는 짧았으며 골편간 길이/골내 길이의 비율은 더 컸다. 이는 하악 수술시 양악 수술 보다 골편의 이동량이 더 작으며 만약 동일한 길이의 나사를 식립하여 고정한 경우 더 안정적인 임을 알 수 있다.

그리고 해부학적으로 골내 나사 길이는 하치조신경 전상방 부위가 가장 길었고 하치조신경 하방 부위가 가장 짧았다. 하지만 세 군데 모두 골편간 길이/골내 길이의 비율은 평균 0.2로서 유사하였다. 이번 연구의 대상은 하악지 시상절단술을 통한 하악 후방 이동 수술을 시행 받은 증례 중 회귀 성향이 보이지 않는 안정적인 환자를 대상으로 하였으므로 골편간 길이가 정해진 경우 고정 나사의 골내 길이의 결정에 있어서 보편적인 기준을 수치적으로 분석하거나 명확히 규정지을 수 있는 연구의 바탕을 마련한 중요한 연구가 될 것으로 사료된다.

## 참고문헌

- Schuchardt K. Ein Beitrag Zur Chirurgischen Kieferorthopadie unter Beruecksichtigung ihrer Bedeutung feur die Behabdlung angeborener and erworbener kieferdeformitaeten bei Soldaten. Dt. ZahnMund-Kieferheilk 1942;9:73-9.
- Trauner R, Obwegeser H. The surgical correction of mandibular prognathism and retrognathia with consideration of genioplasty. I. Surgical procedures to correct mandibular prognathism and reshaping of the chin. Oral Surg Oral Med Oral Pathol. 1957;10:677-89.
- Dal Pont G. Retromolar osteotomy for the correction of prognathism. J Oral Surg Anesth Hosp Dent Serv. 1961;19:42-7.
- Steinhauser EW. Advancement of the mandible by sagittal ramus split and suprahyoid myotomy. J Oral Surg. 1973;31:516-21.
- Rubens BC, Stoelinga PJ, Blijdorp PA, Schoenaers JH, Politis C. Skeletal stability following sagittal split osteotomy using monocortical miniplate internal fixation. Int J Oral Maxillofac Surg. 1988;17:371-6.
- Spiessl B. Osteosynthesis in sagittal osteotomy using the Obwegeser-Dal Pont method. Fortschr Kiefer Gesichtschir. 1974;18:145-8.
- Bae JO, Lee DK, Oh SH, Sin KY, Chang KS. Comparative Study

- of Skeletal Relapse According to the Fixation Method after BSS-RO for Mandibular Setback. *J Korean Assoc Maxillofac Plast Reconstr Surg.* 2000;22:184-90
8. Souyris F. Sagittal splitting and bicortical screw fixation of the ascending ramus. *J Maxillofac Surg.* 1978;6:198-203.
  9. Kundert M, Hadjianghelou O. Condylar displacement after sagittal splitting of the mandibular rami. A short-term radiographic study. *J Maxillofac Surg.* 1980;8:278-87.
  10. Jeter TS, Van Sickels JE, Dolwick MF. Modified techniques for internal fixation of sagittal ramus osteotomies. *J Oral Maxillofac Surg.* 1984;42:270-2.
  11. Tsiklakis K, Syriopoulous K, Stamatakis HC. Radiographic examination of the temporomandibular joint using cone beam computed tomography. *Dentomaxillofac Radiol* 2004;33:196-201.
  12. Niederdellmann H, Bührmann K, Collins FJ. Set screws. *Aids in orthodontic surgery. Dtsch Z Mund Kiefer Gesichtschir.* 1984;8:62-3.
  13. Obeid G, Lindquist CC. Optimal placement of bicortical screws in sagittal split-ramus osteotomy of mandible. *Oral Surg Oral Med Oral Pathol.* 1991;71:665-9.
  14. Reitzik M. Cortex-to-cortex healing after mandibular osteotomy: *J Oral Maxillofac Surg.* 1983;41:658-63.
  15. Epker BN, Wessberg GA. Mechanisms of early skeletal release following surgical advancement of the mandible. *Br J Oral Surg.* 1982;20:175-82.
  16. Ellis E 3rd, Carlson DS. Stability two years after mandibular advancement with and without suprahyoid myotomy: an experimental study. *J Oral Maxillofac Surg.* 1983;41:426-37.
  17. Becelli R, Fini G, Renzi G, Giovannetti F, Roefaro E. Complications of bicortical screw fixation observed in 482 mandibular sagittal osteotomies. *J Craniofac Surg.* 2004;15:64-8.
  18. Ochs MW. Bicortical screw stabilization of sagittal split osteotomies. *J Oral Maxillofac Surg.* 2003;61:1477-84.
  19. Chuong CJ, Borotikar B, Schwartz-Dabney C, Sinn DP. Mechanical characteristics of the mandible after bilateral sagittal split ramus osteotomy: comparing 2 different fixation techniques. *J Oral Maxillofac Surg.* 2005;63:68-76.
  20. Smith BR, Rajchel JL, Waite DE, Read L. Mandibular anatomy as it relates to rigid fixation of the sagittal ramus split osteotomy. *J Oral Maxillofac Surg.* 1991;49:222-6.