대한한방부인과학회지
THE JOURNAL OF ORIENTAL OBSTETRICS & GYNECOLOGY
VOL.22 NO.4 : 205-214 (2009)

子宮腺筋症에 의한 不定子宮出血과 慢性骨盤痛을 호소하는 환자 治驗 1례에 대한 보고

세명대학교 한의과대학 부인과학교실
유성진, 윤문희, 김형준, 이동녕

ABSTRACT

A Case Report of One Patient with Adenomyosis

Sung-Jin Yu, Moon-Hee Yoon, Hyung-Jun Kim, Dong-Nyung Lee
Dept. of Oriental Gynecology, College of Oriental Medicine,
Se-Myung University

Purpose: Adenomyosis is the disease caused by ingrowth of lining tissue into the uterine muscle. Final treatment of the disease is hysterectomy but there is a tendency to avoid surgical treatment if possible. And medication often results in relapse and it does not cure completely. This paper introduces the potential of oriental medical treatment for adenomyosis through a case study.

Methods: A 31-year-old female patient, suffered from pelvic pain and metrorrhagia, was diagnosed with adenomyosis and uterine myoma. She was put on oriental medical treament in the ○○ Oriental Hospital for almost three months. We applied herb-medication, acupuncture and moxibustion.

Results: Overall condition including the symptoms was relieved after oriental medical treatment

Conclusion: Oriental medical treatment alleviates chronic pelvic pain and has an effect against adenomyosis

Key words: Adenomyosis, Chronic Pelvic Pain, Dysmenorrhea, Metrorrhagia

교신저자(이동녕) : 충북 충주시 봉방동 세명대학교 충주한방병원 부인과
전화 : 043-841-1733 이메일 : handr88@korea.com

Ⅰ. 緖 論

만성골반통은 6개월 이상 지속되는 골반통으로 부인과 질환 및 소화기계, 비뇨기계, 신경계, 근골격계 등의 질환에서 기원하는 통증이며[1], 자궁선근증은 자궁내막선과 간질조직이 자궁근층내에 양성 침윤하여 발생하는 것으로 중년기 이후 경산부에서 주로 발생하는 부인과 질환이다[2,3].

자궁선근증은 임상적으로 월경과다 및 속발성 월경곤란증, 비정상 자궁출혈, 미만성 자궁증대가 특징이며[2], 만성골반통을 일으키는 부인과적 질환 중 하나이다[1]. 특히 비정형적인 주기적 만성 골반통을 야기할 수 있는데, 정서적 스트레스가 환자의 골반 통증의 악화 요인으로 작용할 수 있다[4]. 이는 환경적 자극이나 성격적 요인으로 인한 스트레스에 심리적으로 반응함으로 자율신경계에 영향을 주어 통증에 대해 과민해짐과 동시에 골반정맥순환장애로 인해 만성골반통이 발생할 수 있기 때문이다[4].

한의학에서 자궁선근증을 여성의 생식기에 발생하는 腫塊인 癥瘕의 한 종류로 보고 있으며[5], 증상에 따라 崩漏, 痛經 등으로 변증된다[1]. 이와 관련된 崩漏는 일반적으로 陰虛血熱, 肝鬱血熱, 肝腎虛損, 脾氣虛, 腎氣虛, 血瘀로 분류되며, "急則治其標, 緩則治其本"의 원칙에 따라 塞流, 澄源, 復舊의 治法을 활용한다[1]. 또한 痛經은 衝任氣血의 조화를 원칙으로 隨證治之하는데, 月經期에는 調血止痛의 治標法을, 非月經期에는 체질에 따라 辨證求因하여 治本法으로 調肝, 益腎, 扶脾 등의 治法을 운용한다[1].

만성골반통은 한의학적으로 瘀血, 痰, 濕痰, 熱 등으로 표현한 말초의 직접적 손상과 氣滯, 肝鬱 등으로 표현한 七情傷으로 病因을 辨證하여[6], 不通則痛, 不榮則痛의 병기에 따라 虛實을 나누어 치료한다[7].

자궁선근증에 의한 만성골반통을 호소하는 환자에 대한 서양의학적 치료는 환자의 증상의 경중 및 나이를 고려하여 약물치료나 자궁적출술을 고려할 수 있는데, 환자의 수술에 대한 공포와 영구적 자궁 손실에 대한 두려움 때문에 보존적 치료를 우선시하지만 보존적 치료 역시 많은 어려움이 있다[2].

이에 본 저자는 자궁근종과 함께 자궁선근증으로 진단받은 만성골반통 환자를 韓醫學적으로 辨證治療한 결과 유의성 있는 결과를 얻었으며, 이러한 임상경험을 공유하기 위해 자궁선근증에 대한 고찰과 함께 임상과정을 요약하여 보고하는 바이다.

Ⅱ. 證 例

1. 성 명 : 마OO(F/31)
2. 주 소
   1) 月經痛(腰腹痛)
   2) 月經過多
   3) 眩 暈
   4) 無氣力
   5) 下腹部 不快感
   6) 肩背痛
3. 발병일 : 2009년 4월
4. 과거력
   1) 1995년 자연유산 : 자궁소파술 시행
   2) 1996년 제왕절개로 출산
   3) 1999년 제왕절개로 출산하였으나 출

생직후 태아 사망

4) 2002년 제왕절개로 출산

5) 2004년~2009년 : 1년에 1회씩 스트레스로 인한 실신으로 로컬병원입원

5. 가족력 : 祖父, 祖母-중풍으로 사망

6. 사회력

1) 흡연 (0.5-1갑/1일), 음주(-)

2) 2009년 9월 : 가게 이전 시 5000만원의 금전적 손실을 입음

7. 산과력 : 3-1-1-2

8. 월경력 : 2009년 4월-8월까지 월경기간이 10-20일 지속되어 월경양이 많았음

9. 현병력

만 31세 예민한 성격의 여환으로 2009년 4월 상기 증상이 발하였으나 별무처치하다 2009년 5월 실신하여 ○○의료원 입원치료 도중 산부인과에서 자궁선근증 및 자궁근종(1cm, 2.5cm) 진단 후 자궁적출술을 권유받았으나 거부하고, 간헐적으로 진통제 복용하면서 증상 별무호전 중 2009년 8월 10일경 ○○병원 산부인과에서 재진료를 받아 자궁선근증 및 자궁근종 진단 후 야즈정(드로스피레논 3mg/에치닐에스트라디올20mcg 1T#1-9월 23일 복용 중단함)을 처방받아 복용하였으나, 2009년 8월 10일부터 시작된 자궁출혈이 지속되며 여타 증상의 변화가 없어 2009년 8월 21일 본원 외래로 내원함. 2009년 8월 24일부터 9월 3일까지 본원 입원치료하며 증상이 호전되던 중 개인적 사정으로 퇴원하였으며, 이후 통원치료를 하던 중 스트레스와 과로로 증상 재발하여 2009년 9월 22일 본원에 재입원함.

10. 내원시 한방적 진찰소견

Table 1. 望聞問切

一般症狀	脈	舌 苔
胸悶, 心悸, 食欲不振, 不眠 或 淺眠, 腹脹滿, 手足冷, 頭痛, 脇痛, 項强	左脈 : 弦 右脈 : 浮而微弱	舌淡紅 苔薄白

11. 주요 검사 소견

Table 2. Complete Blood Count(정상치)

Hematology	09.08.25	09.09.24
RBC (3.8-5.4 X10⁶/μL)	4.14	3.73
HGB(12-16g/dL)	13.2	12.0
HCT(37-47%)	35.6	32.9
MCV(80-100fL)	86.0	88.2
MCH(27-34pg)	31.9	32.2
MCHC(32-36%)	37.1	36.5

Fig. 1. Gynecologic U.S.G. image (08.20)

Fig. 2. Gynecologic U.S.G. image (09.26)

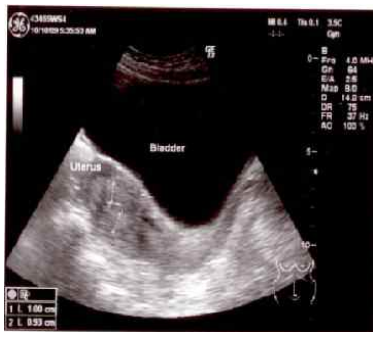

Fig. 3. Gynecologic U.S.G. image (10.10)

12. 한방처치 및 주요 증상 경과

Table 3. The Progress and Treatment

날짜	증상변화				치료	
(2009년)	하복통	출혈량	현훈	무기력	한약	침구
8/21	VAS 10	++	±	+++	−	
8/24	VAS 6	++	+	+++	①	
8/25	VAS 5	+	++	+++	①	
8/26	VAS 7	−	+++	+++	①	
8/27	VAS 4	+	+++	+++	①	
8/28	−	−	+	+	②	
8/31	−	+	−	+	②	
9/02	−	−	+	++	②	
9/22	VAS 2	++	+++	+++	②	
9/25	VAS 1	−	+	++	③	⑤+⑥
9/27	−	−	±	++	③	
9/29	VAS 5	−	−	++	③	
9/30	VAS 7	++	−	+	③	
10/02	VAS 5	+	+	++	③	
10/04	VAS 5	+	+++	+++	③	
10/06	VAS 3	+	±	++	①	
10/07	VAS 5	−	++	+++	①	
10/08	VAS 2	−	+	++	④	
10/10	VAS 3	−	±	+	④	

① 蟠蔥散
蒼朮,甘草,白茯苓,蓬朮,三稜,靑皮,丁香皮,檳榔,砂仁,肉桂,玄胡索,蔥白,人蔘,白朮,黃芪,川楝子,乾薑,蒲黃炒黑,三七根炒黑,荊芥炒黑,艾葉炒黑
② 歸脾湯合膠艾四物湯
阿膠珠,艾葉,砂仁,三七根炒黑,荊芥炒黑,遠志,木香,生薑,大棗,白芍藥,香附子,白朮,龍眼肉,酸棗仁,當歸,人蔘,熟地黃,川芎,黃芪,白茯神,炙甘草
③ 歸脾湯
龍眼肉,當歸,酸棗仁,人蔘,黃芪,白朮,白茯神,香附子,白芍藥,山査,厚朴,陳皮,半夏,砂仁,遠志,木香,桔梗,枳殼,乾薑,炙甘草

④ 益胃升陽湯
益母草,白朮,黃芪,白茯苓,人蔘,當歸,陳皮,甘草,木香,柴胡,升麻,黃芩
⑤ 鍼 治療
午前 : 三陰交,陰陵泉,足三里,合谷,太衝,曲骨,氣海,關元,水道,陰都
午後 : 八髎穴,腰部八穴,環跳,委中,三陰交,合谷
⑥ 灸 治療 : 氣海,關元

Ⅲ. 考 察

만성골반통은 하복부와 요부이하에서 둔부에 이르는 부위의 통증이 6개월 이상 지속되는 것으로 부인과 질환과 소화기계, 비뇨기계, 신경계, 근골격계 등의 질환에서 기원하는 통증을 포함할 뿐만 아니라 정신적 요인과도 관련성이 깊으며 때로는 골반통으로 자궁적출술을 시행하더라도 수술 후 골반통증이 지속되는 경우가 많다[1]. 골반의 해부학적 구조와 관련하여 유발되는 부인과 질환으로 골반울혈증후군과 함께 골반의 염증, 골반내 유착, 자궁근종, 자궁선근증 및 자궁내막증 등이 있다[1,2].

자궁선근증은 자궁내막선과 간질이 자궁근층내에 침윤하여 존재하는 질환으로 자궁내막증과 유사한 증상이 많으며, 자궁내막조직의 이소성 증식이라는 유사성으로 인해 자궁선근증을 내적 자궁내막증(endometriosis interna), 골반 내막증을 외적 자궁내막증(endometriosis externa)으로 구분하기도 한다[8].

자궁선근증의 발병원인 및 기전에 대해 명확하게 규명되어 있지 않으나 오늘날 많은 학자들은 증식된 자궁내막이 과도하게 자궁근층내로 진입하여 발생한다고 보고 있으며, 이 과정이 발생함에 年齡, 多産, 損傷, 不姙, 遺傳, 感染, 특발성 고에스트로겐혈증 등이 관여한다고 여겨지고 있다[8]. Emge는 자궁내막의 증식이 활발한 시기에 과도한 소파술을 시행할 경우 내막조직이 자궁근층내 또는 혈관, 임파관내로 침투하기가 용이하여 자궁선근증이 발생하기 쉽다 하였으며[3], Zaleski는 임신 중 소파수술로 인해 손상 받은 자궁벽을 분비가 상승된 에스트로겐이 자극함으로 인해 선근증의 발생이 보다 용이할 것이라고 하였다[9]. 자궁선근증의 발생 빈도는 문헌마다 5-70%로 다양하나, 발병 연령은 70-80%가 40-50대 여성이며, 80-90%가 경산부에서 유래하였다[10].

자궁선근증의 특징적인 임상증상은 기능성 자궁출혈, 속발성 월경통, 하복부 불쾌감과 골반통, 월경과다, 요통, 내진상 크고 동통이 동반된 자궁을 촉지할 수 있는 것이다[2]. 기능성 자궁출혈은 자궁내막의 과도한 증식 및 자궁근층의 팽대로 인한 수축력 소실과 난소 기능의 부전으로 야기되며, 월경통은 자궁근내에 매몰되어 있는 내막조직의 주기적 변화에 대한 자궁근의 반사적인 수축에 기인한다고 여겨진다[3].

자궁의 형태는 침윤 부위와 범위에 따라 다양하지만 대개는 자궁근층의 후벽이 두꺼워져 있는 것으로 나타난다[2]. 자궁선근증이 있는 자궁의 크기는 환자의 약 60%이상에서 비대되어 있으나 대개 임신 12주 이상의 크기는 보이지 않으며 무게는 보통 80-120g 정도의 크기이다[2].

병리조직 검사상 자궁선근증이 단독으

로 존재하는 경우는 드물며, 약 80%에서 자궁근종, 자궁내막증식증, 자궁내막증, 자궁내막암과 동반되어 있다. 이중 가장 많이 동반하는 질환은 자궁근종으로 약 54%의 동반률을 보인다[3].

자궁선근증의 진단에 있어 내진상 전반적으로 커진 자궁, 임신반응 검사상 음성, 속발성 월경곤란증, 비정상 자궁출혈, 월경혈의 과다 등을 종합적으로 판단하여 수술에 대한 적응증을 고려한다. 비록 최종적 확진은 수술이후 병리조직학적 검사로 가능하나 비특이적 검사 방법으로 초음파검사, 자기공명단층촬영, 혈청 CA-125 항원검사 등을 이용하여 수술 전 진단의 정확도를 높이려는 노력이 계속되고 있다[2,8].

양[11]에 의하면 자궁선근증이 의심되는 환자집단에서 질식초음파로 79%의 민감도와 72%의 특이도를 보여 질식초음파가 자궁선근증의 진단에 유용성은 있으나, 민감도는 자기공명영상에 비해 높지 않은 결과를 보인다. 또한 Togashi등은 자궁이 증대된 환자를 대상으로 한 연구에서 자기공명영상이 자궁선근증과 자궁근종을 구별하는데 높은 민감도를 나타내 자기공명영상이 진단상 높은 유용성을 보인다고 보고하였다[11].

혈청 CA-125검사에 의한 진단에 있어 장[9]의 연구에 의하면 자궁선근증의 조직 침윤범위가 25%이내인 경우 혈청 CA-125의 수치는 정상이나, 조직 침윤범위가 25%이상인 경우는 자궁선근증의 침윤의 깊이가 깊을수록 혈청 CA-125의 평균치가 증가하는 결과를 보인다. 또한 전자궁절제술 등으로 자궁선근증을 진단받은 여성들을 조사한 결과 침윤의 깊이와 월경곤란증이 나타나는 빈도와는 상관관계가 없다는 결과를 보인다[9,12].

만성골반통 환자들은 상당수가 부인과적, 내과적 치료를 받고 있지만 여전히 통증을 호소하는 경우가 많으며[13], 통증의 병리기전이 명확하지 않은 환자들은 생리적 변화를 목적으로 골반구조물을 제거하기 위해 자궁적출술, 난소낭종 절제술, 맹장 절제술 등을 선택하기도 한다. 그러나 자궁적출술을 받은 약 12%에서 여전히 골반통을 호소하며, 통증 크리닉 진료를 받고 있는 환자의 약 30%가 이미 자궁적출술을 받은 환자로 밝혀지고 있어 수술치료로는 완치가 어렵다는 것을 반증한다[13].

자궁선근증의 치료는 환자의 증상과 나이를 고려하여 미혼이거나 폐경기 직전의 여성, 내과적 요법으로 증상이 완화되는 여성은 보존적으로 대증요법으로 치료하는 반면 증상이 아주 심하거나 폐경이 되기까지 많은 기간이 남아있는 경우 자궁적출술이 고려된다[2]. 내과적 치료는 Bromocriptine, Antiprogestational agent, Danazol, GnRH agonist 등이 시도된다[2].

한의학적으로 만성골반통 및 자궁선근증은 下腹痛, 少腹痛과 癥瘕, 崩漏, 痛經의 범주에서 치료를 할 수 있다. 골반통의 病機는 不通則痛, 不榮則痛으로 감별되는데[7], 不通則痛은 氣滯血瘀, 寒凝胞中, 濕熱下注 등으로 나뉘고, 不榮則痛은 氣血虛弱, 肝腎虛弱등으로 나뉘어 虛實에 따라 적절한 치료가 필요하다[1]. 자궁근종 및 자궁선근증은 여성의 생식기에 발생하는 腫塊로 癥瘕로 설명이 되는데[5],「衛生寶監」에서 “養正邪自除 必先調養 使營衛充實 若不消散 方可議下”이니 癥瘕에 攻法을 愼用하라 하였다[14]. 癥瘕

의 治法에 있어 "活血化瘀, 軟堅散結"이라는 原則을 위주로 治하되, 虛實을 감별하여 攻이나 補가 적합하게 운용되어야 한다[1].

증례의 환자는 2009년 4월경 발생한 골반통과 월경과다로 ○○의료원 산부인과에서 자궁근종을 동반한 자궁선근증으로 진단을 받고 자궁적출술을 권유받았으나 거부하였다. 이후 자가로 진통제를 복용하였지만 통증의 지속적 증가와 월경 시 출혈량이 많아짐에 따라 몸이 점점 더 쇠약해졌다. 그리하여 집중적인 양방치료를 받기 위해 2009년 8월 ○○병원 산부인과에 내원하였으며, 검진 결과 동일한 진단을 받았다. 환자의 수술에 대한 심한 거부감과 함께 검사결과상 자궁비대가 심하지 않은 점, 약물 치료를 적극적으로 시도해 보지 않은 점들을 고려하여 약물 요법을 시작하였다. 그러나 약물치료에도 불구하고 2009년 8월 10일 이후 지속되는 골반통과 비정상 자궁출혈 등으로 심한 虛勞 상태를 호소하면서 본원 외래로 내원하였다. 8월 21일부터 통원치료를 하면서 소량의 질 출혈은 계속되었지만 첫 내원당시 보다 출혈량의 감소가 컸으며 통증이 완화되면서 한방치료에 대한 기대감으로 적극적인 한방치료를 병행하기로 하고 8월 24일 입원을 하였다.

환자는 과거 소파술과 3회의 제왕절개 시술을 받은 기왕력이 있는 환자로, 여러 번에 걸친 자궁의 손상이 자궁선근증이 발생한 요인으로 작용한 것으로 보인다.

입원 당시 월경이 2주 이상 지속되고 있었으며 현훈과 무기력을 호소하여 빈혈을 의심하였으나, 혈액검사상 HGB 13.2로 정상 범위에 있었다. 자궁선근증과 관련이 있는 혈청 CA-125의 수치는 12.1로 정상 수치를 보였는데, 이는 자궁의 침윤범위가 아직 깊지 않고 자궁비대가 심하지 않기 때문으로 추정된다. 입원당시 E_2는 7이하의 수치를 나타내었는데, 이는 ○○병원 산부인과에서 처방한 "야즈정"을 8월 10일부터 복용한 결과로 보여진다. 야즈정은 월경전증후군을 개선시킬 목적으로 저에스트로겐 상태를 유도하는 피임약의 일종으로, 증례의 환자에게는 자궁선근증으로 인한 제반 증상을 완화시키기 위해 처방된 약으로 추정된다[15]. 그러나 이 환자의 경우 월경전증후군과 관련된 증상 및 부정자궁출혈, 골반통이 지속되었으며 에스트로겐 파탄성 출혈로 보이는 지속적인 자궁출혈과 같은 부작용이 있었다. 그리하여 환자가 복용 중단을 원하여 9월 23일부터 복용을 중단하였다.

최초 입원 당시 하혈이 2주 이상 지속되었고 골반통이 매우 심하였으며, 환자의 症狀과 體質에 따른 辨證상 虛冷한 상태였다. "急則治其標, 緩則治其本"의 원칙에 따라 치료 초기에는 止痛과 塞流(止血)를 치료목표로 삼고, 虛冷으로 인해 발생하는 각종 痛症性 症狀에 처방하는 蟠蔥散을 기본방으로 하여 止血劑를 가미한 후 투여하였다.

蟠蔥散은「和劑局方」에서 脾胃虛冷으로 인한 "心腹攻策 連胸痞悶 背膊連項拘急疼痛 不思飮食 時時嘔吐 霍亂轉筋 腹冷泄瀉 膀胱氣刺 小腹急外腎腫痛"과 "婦人血氣攻刺 癥塊結痛 赤白帶下 或 寒熱胎前 産後惡血不止 諸腹疼痛"라 하여 虛冷으로 인한 胃腸疾患, 膽石症, 胸脇背項에 連한 拘急痛, 小腹 혹은 外腎腫痛, 婦

人科 疾患에 활용되는 처방이다[16]. 그리고 처방의 효능을 높이기 위해 臣藥으로 舒肝行氣止痛의 效能이 있는 川楝子를 가미하였으며, 佐藥으로 止血劑인 蒲黃, 三七根, 艾葉, 荊芥 등을 炒炭하여 가미하였다. 또한 환자의 상태가 虛弱한 관계로 氣虛에 활용하는 人蔘, 白朮 그리고 黃芪를 가미하였다.

蟠蔥散을 4일간 투여한 이후 下腹痛은 눈에 띄게 소실되었으나, 간헐적인 漏 형태의 出血이 지속되었다. 이는 脾氣虛하여 脾不攝血하는 현상으로 파악하여 開鬱調氣하며 止血의 작용이 강한 膠艾四物湯을 歸脾湯에 합방하여 처방하였다. 환자의 증상은 환자의 기분과 컨디션에 따라 日間 변화가 있었지만, 전반적인 상태는 호전되어 9월 2일 퇴원을 하였고 이후 통원치료를 하였다. 통원 기간 동안 歸脾湯合膠艾四物湯을 복용하였으며, 이 시기에 있었던 月經은 期間이 8일로 다소 길었지만, 출혈량과 전반적인 골반통은 상당히 감소하였다. 또한 평소 있었던 월경전증후군으로 의심되는 제반증상도 미약하게 발생하여 일상생활에 불편함이 없는 정도였다. 그런데 9월 20일 전후로 過勞, 재산과 관련된 스트레스 등의 원인이 복합되어 9월 22일경 다시 崩과 같은 형태의 不定子宮出血과 腹痛이 재발하여 재입원하게 되었다. 재입원 이후 歸脾湯合膠艾四物湯을다시 투여한 결과 不定子宮出血과 腹痛은 곧 완화되었으나 食慾不振, 脇痛, 胸悶, 不眠, 腹脹滿, 便秘, 無力感, 眩暈 등의 증상은 심화되었다. 이는 情志不舒로 인한 肝鬱과 心脾兩虛에 근원한 증상으로 辨證하여 기본방인 歸脾湯에 理氣解鬱, 調經止痛의 效能이 있는 香附子와 理氣寬中의 效能이 있는 桔梗, 枳殼, 陳皮 등의 理氣藥과 祛濕化痰의 半夏를 佐藥으로 加味하여 환자에게 처방하였다.

歸脾湯은「濟生方」에 최초로 기재된 처방으로 補脾益氣 養血安神하여 心脾兩虛로 발생하는 健忘, 怔忡등을 치료하고 免疫力을 증진하는 효능이 있다고 알려져 있으며[17], 부인과에서는 주로 月經不調, 帶下, 崩漏, 갱년기증후군 등의 질환에 활용하고 있다.

한편,「直指」에서 “人有七情, 病生七氣, 氣結則生痰, 痰盛則氣愈結. 故調氣必先豁痰”이라 하여[18], 七情으로 인해 氣鬱이 발생되었을 때 調氣를 위해서는 豁痰이 선행되어야 함을 설명하였다.

歸脾湯을 투여한 이후 제반 증상이 호전되던 중 9월 30일 월경이 시작되었는데, 월경시작 하루 전부터 월경전증후군의 영향으로 下腹痛과 頭痛, 腰背痛이 증가하였다. 월경량은 첫날만 양이 많았고, 이후 소량으로 7일간 지속되었는데 歸脾湯의 투여 이후 氣虛症狀은 호전되었으나, 下腹痛은 지속되어 蟠蔥散을 2일간 투여하였다. 下腹痛의 감소 이후 益胃升陽湯을 투여하였는데, 「蘭室秘藏」에 처음으로 기재된 益胃升陽湯은 補中益氣湯에 神麯, 黃芩을 加하여 先補胃氣, 補脾益氣하여 生發之氣를 도와 內傷 諸證을 治하는 처방으로[19], 여기에 祛瘀生新과 活血調經하는 效能이 있는 益母草를 加하였다.

입원기간동안의 鍼灸治療는 午前에는 三陰交, 陰陵泉, 足三里, 合谷, 太衝, 曲骨, 氣海, 關元, 水道, 陰都 부위를, 오후에는 八髎穴, 腰部八穴, 環跳, 委中, 三陰交, 合谷을 取穴하여 1일 2회 刺鍼하였으며, 氣海, 關元에 灸法을 병행하였다.

입원기간 동안 몇 차례 초음파를 실시하였는데, 초진 당시에는 자궁의 크기가 전체적으로 미약하게 커졌으며 자궁내막 주위의 비후가 두드러졌다. 또한 방광 쪽 자궁체부의 내막조직 아래부위에서 2cm 전후의 자궁근종이 관찰되었고, 2.5cm 크기의 난소낭종과 1cm 정도의 낭성구조물이 자궁강에서 관찰되었다(Fig. 1). 9월 26일 실시한 초음파에서는 2.3×2.5cm의 난소낭종과 2cm 전후의 자궁근종이 여전히 관찰되었으나(Fig. 2). 10월 10일경 초음파 결과에서는 난소낭종이 발견되지 않았으며, 자궁내막 아래에 있던 2cm 전후의 근종이 1 cm 전후로 측정되었다(Fig 3). 또한 전체적인 자궁크기도 입원당시보다는 작아진 것을 확인할 수 있었다.

입원기간동안 스트레스나 무리한 운동 등에 따라 간헐적인 통증의 增減이 반복되었고, 퇴원할 시점까지 간헐적인 골반통이 지속되었으며 氣虛증상이 완전히 소실되지 않았으나, 한방치료를 시행한 이후 자각적으로 느끼는 통증의 지속시간 및 주기, 강도는 현저히 개선된 상태였으며, 특히 월경통의 감소, 월경량의 감소 및 전반적인 氣虛증상의 개선이 있었다.

또한 퇴원이후 입원기간 복용하였던 歸脾湯을 한달동안 복용하고 2009년 11월 9일 본원에 재차 내원하였는데, 퇴원한 이후로 부정자궁출혈이 없었으며 골반통은 거의 미미하여 일상생활에 불편함이 없을 정도인 것으로 보아 한방적 치료로 긍정적 반응과 효과가 있었던 것으로 판단된다.

그러나 증례의 환자는 자궁근종 및 자궁선근증이 완전히 소실되지 않는 한 상기 증상의 재발 가능성이 있으므로, 자궁선근증의 기본 治法인 活血祛瘀을 바탕으로 환자의 증상에 따른 辨證施治를 통하여 이후 꾸준한 한의학적 치료 및 관리가 필요할 것으로 보인다.

Ⅳ. 結 論

본 증례를 통하여 저자들은 자궁근종과 자궁선근증이 동반될 경우 만성골반통이 야기될 수 있으며, 증상의 輕重은 자궁선근의 자궁 침윤범위와의 상관관계보다는 환자의 虛實, 氣鬱, 肝鬱 상태와 밀접한 상관관계가 있음을 확인할 수 있었다.

자궁선근증에 의한 만성 골반통 환자를 대상으로 한의학적으로 치료를 한 결과 자궁선근증으로 발생한 만성골반통, 월경과다, 부정자궁출혈, 월경전증후군, 氣虛症狀 등의 제반증상을 개선시킬 수 있었으며, 초음파상에서 자궁선근의 축소, 난소낭종의 소실을 확인할 수 있는 것으로 보아 한방치료가 기질적 질환에도 유효하다는 것을 확인할 수 있었다.

□ 투 고 일 : 2009년 10월 28일
□ 심 사 일 : 2009년 11월 2일
□ 심사완료일 : 2009년 11월 9일

參考文獻

1. 한방여성의학 편찬위원회. 한방여성의학 Ⅰ. 서울:정담. 2007:165, 176-81, 199-201, 202-16, 353-7.
2. 대한산부인과학회 교과서편찬위원회. 산과학. 서울:칼빈서적. 1997:183-9, 566-90.

3. 황인규. 子宮腺筋症에 對한 臨床 및 病理學的 考察. 대한산부회지. 1983; 26:1021-30.
4. 김동일, 이동규, 이태균. 만성골반통을 유발하는 골반울혈증후군의 임상에 관한 연구. 대한한방부인과학회지. 2002; 15(2):114-25.
5. 송병기. 한방부인과학. 서울:행림출판사. 1978:249-57.
6. 이태균. 만성골반통에 관한 문헌적 고찰. 대한한방부인과학회지. 1997;111-9.
7. 김순열, 윤종원. 만성골반통의 동서의학적 고찰. 한의학 연구소 논문집. 1996 ;5(1):15-31.
8. 윤용복 등. 자궁절제술후 확인된 자궁선근증의 임상적 고찰. 대한산부회지. 1999;42:1690-4.
9. 장석현 등. 자궁선근증에서 혈청 CA -125 치와 월경곤란증 정도의 병변 깊이와의 관계. 대한산부회지. 2004; 47:2380-3.
10. 김영선, 김성미, 호삼수. 자궁선근증에 대한 임상적 고찰. 대한산부회지. 1987 ;30:528-32.
11. 양희생, 심재철. 자궁선근증의 질식 초음파와 Color doppler 초음파 검사의 유용성. 대한산부회지. 1998;41: 504-7.
12. Sammour A. Correlations between Extent and Spread of Adenomyosis and Clinical Symptoms. Gynecol Obstet Invest. 2002;54:213-6.
13. 이연주 등. 난소낭종제거수술 후 내원한 만성골반통 환자 1례에 대한 증례보고. 대한한방부인과학회지. 2006; 19(4):287-97.
14. 羅天益. 衛生寶鑑. 香港:금강출판사. 1976:358-62.
15. Available from: URL:http://bsp.bayerhealthcare.co.kr/html/images/upload/pdf/yaz_20080731.pdf.
16. 康舜洙. 바른방제학. 서울:大星文化社. 1996:222-3.
17. 康舜洙 등. 方劑學. 서울:계축문화사. 1989:119-20.
18. 許浚. 對譯 東醫寶鑑. 서울:법인문화사. 1999:157-78.
19. 孟華燮. 方藥指鍼講座. 서울:大星醫學社. 2005:376-7.