

Streptococcus pyogenes 근염에 심부 정맥 혈전증이 동반한 1례

식품의약품안전청, 한일병원 외과*, 을지대학교 의과대학 소아과학교실†

이재숙·장태영*·안영민†

A Case of Deep Vein Thrombosis Associated with Myositis due to *Streptococcus pyogenes*

Jae Sook Lee, M.D., Tae Young Jang, M.D.*, and Young Min Ahn, M.D.†

Korea food & Drug Administration, Seoul, Department of Surgery*, Hanil General Hospital, Seoul, Department of Pediatrics†, School of Medicine, Eulji University, Seoul, Korea

A 5-year-old boy was admitted to the hospital with a high fever and abnormal gait. Magnetic resonance imaging showed extensive swelling of the quadriceps and adductor muscles around the right hip and anterior thigh. A duplex scan demonstrated a thrombus from the external iliac vein to below the popliteal vein. The blood culture revealed *Streptococcus pyogenes*. The patient was immediately treated with antibiotics and anticoagulants. Follow-up sonography demonstrated complete disappearance of the venous thrombosis. We report a case of streptococcal myositis complicated by deep vein thrombosis. (Korean J Pediatr Infect Dis 2009;16:87-91)

Key Words : Myositis, Deep vein thrombosis, *Streptococcus pyogenes*

서 론 증 례

급성 세균성 근염은 골격근의 세균성 감염으로, 균혈증이 있을 때 외상 등에 의해 발생하며 A군 사슬알균(Group A streptococcus GAS)은 흔한 원인균 중 하나이나 소아에서는 보고가 많지 않다.

심부 정맥 혈전증은 과응고 상태를 유발할 수 있는 여러 가지 상황에서 발생하게 되며 연령도 심부정맥 혈전증 발생의 위험 인자 중 하나로 연령이 증가함에 따라 심부정맥 혈전증 발생이 증가하는 것으로 알려져 있다. 따라서 심부 정맥 혈전증은 소아에서는 성인에 비해 훨씬 드물게 발생한다.

저자들은 A군 사슬알균에 의한 화농성 근염을 조기에 진단하여 항생제로 치료하던 중심부 정맥 혈전증이 합병된 환자를 경험하였기에 보고하고자 한다.

이전에 건강하던 5세 남이는 내원 2일 전부터 우측 고관절 통증과 보행 장애, 그리고, 내원 전일에는 38°C에 이르는 발열이 동반되어 입원하였다. 과거력상 출생체중 3.4 kg, 만삭으로 출생하였고 주산기 문제는 없었다. 예방접종은 스케줄에 따라 접종하였고, 예방접종에 따른 이상 반응은 없었으며, 가족력에서도 특별한 이상소견은 없었다. 혈압은 100/60 mmHg, 맥박은 분당 114회, 호흡수는 분당 24회, 체온은 37.7°C이었다. 환이는 급성 병색을 보였고, 흉부와 복부에서 특이 소견은 없었다. 우측 무릎 외측에 가벼운 찰과상이 보였으며 서혜부와 대퇴부에 압통과 부종이 관찰되었고 주위 피부에 열감과 발적이 보였다. 사지의 운동과 감각 신경은 정상이었다.

입원 1일째에 시행한 말초 혈액 검사에서 혈색소 11.4 g/dL, 적혈구 용적 33.2%, 백혈구수 8,800/mm³ (다핵구 95%, 림프구 2.0%), 혈소판수 214,000/mm³ 이었고, 적혈구 침강속도(erythrocyte sedimentation rate, ESR) 36 mm/hr, C-반응성 단백(C-reactive protein, CRP) 18.96 mg/dL, an-

접수 : 2009년 2월 17일, 수정 : 2009년 3월 21일

승인 : 2009년 5월 2일

책임저자 : 안영민, 을지병원 소아과학교실

Tel : 02-970-8221, Fax : 02)976-5441

E-mail : aym3216@eulji.ac.kr

tistreptolysin O (ASO) 104.6 IU/mL이었다. 환자의 prothrombin time (PT)은 11.2초, activated partial thromboplastin time (aPTT)은 32.3초였다.

환자는 혈액 배양 검사 후 입원 1일째부터 cefazolin (150 mg/kg/day)과 gentamycin (5 mg/kg/day)을 투여 하였고 고열과 우측 서혜부의 부종이 지속되었다. 입원 2일째에 시행한 Tc-99 MDP scan에서 우측 대퇴골두 주위 연조직 부종으로 인한 흡수 감소를 보였다(Fig. 1). 입원 3일째에 시행한 자기공명영상(magnetic resonance imaging, MRI)에서 우측 대퇴부에 감염성 근염이 의심되었고(Fig. 2), 혈액 배양 검사에도 *Streptococcus pyogenes* (Group A)가 확인되어, 입원 3일째에 clindamycin (40 mg/kg/일)을 추가하였다. 이후 임상 양상이 점차로 호전되었고 입원 6일째 C-반응성 단백

이 9.84 mg/dL로 감소하였으며, 항생제에 대한 감수성 결과를 확인하였다(Table 1). 같은 날에 서혜부에 통증을 동반한 결절성 종괴가 촉진되어 초음파를 시행하였다. 우측 대퇴정맥에 심부정맥 혈전증이 보여(Fig. 3) 혈액 응고에 관여하는 인자들을 측정하였으나 모두 정상 범위에 있었다. 기존의 항생제 정맥 투여를 유지하였고, 입원 6일째부터 헤파린(75 IU/kg 부하 후 20 IU/kg/hour) 점적 주사를 시작하였으며, aPTT는 60-85초로 유지하였다. 증상 호전을 보이던 중 입원 12일째에 다시 체온이 39°C로 측정되었고, 두통을 호소하였으나, 백혈구 4,100/mm³ (중성구 65%, 림프구 31.2%), 혈청 침강 속도 81 mm/hr, C-반응성 단백질은 1.7 mg/dL로 이전보다 감소하여 추가적인 세균 감염의 증거는 없었다. ASO는 2,031.8 IU/mL로 증가하였다. 입원 13일째부터 기존에 투여하던 clindamycin만 정맥 투여하고 warfarin을 경구복용하며 International Normalized Ratio (INR)를 2-3으로 유지하였다. 입원 14일째에 발열은 소실되었고 증상도 호전되었으며 초음파 추적 검사에서 우측 대퇴 정맥에 보이던 혈전의 범위가 감소하였다. 입원 22일째에 추적 관찰한 자기공명영상에서

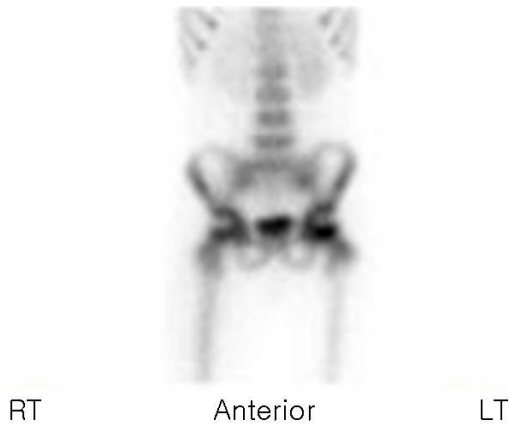

Fig. 1. Tc-99m MDP bone scan shows decreased uptake in the right femoral head due to soft tissue swelling.

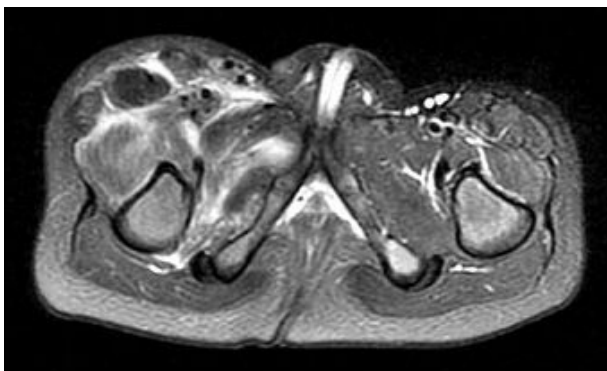


Fig. 2. Magnetic resonance imaging (MRI) of the patient shows extensive muscle and fascia swelling, muscles around the right hip and anterior thigh, chiefly quadriceps and adductor muscles.

Table 1. Antibiotic Susceptibility of *Streptococcus pyogenes*

Antibiotics	Susceptibility
Ampicillin	Sensitive
Cefotaxime	Sensitive
Chloramphenicol	Sensitive
Clindamycin	Sensitive
Erythromycin	Sensitive
Penicillin	Sensitive
Tetracycline	Sensitive
Vancomycin	Sensitive

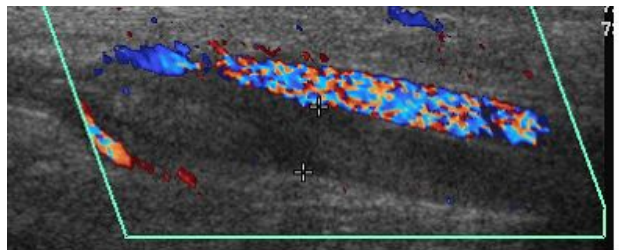


Fig. 3. Duplex scan shows newly developed deep vein thrombosis in the right lower extremity from the external iliac vein to lower than popliteal vein.

우측 대퇴골 골수와 골막을 따라 새롭게 조영이 증가되어 보여 골수염의 감별이 필요할 것으로 생각되었고, 입원 23일째에 시행한 Tc-99 MDP scan에서도 우측 근위부 대퇴부에 경성의 활동성 병변이 보여 역시 골수염의 가능성을 고려하였다. 그러나 환자 상태에 변화가 없었고 이학적 검사에서도 특이점을 발견하지 못하여 골수염의 가능성은 낮다고 판단하여 기존의 clindamycin과 warfarin 치료를 지속하였다. 환아는 특별한 증상 없이 건강해졌으며 입원 26일째에 warfarin과 cephamethyl을 가지고 퇴원하였다. 이후 발병 2개월에 외래에서 초음파를 시행하였고 우측 대퇴정맥 혈전은 보이지 않았다.

고 찰

사슬알균(*Streptococcus*)은 영유아 및 소아기에 가장 흔한 세균 감염의 원인 중 하나이다. 그람 양성 알균으로 쌍을 이루거나 긴 고리의 형태로 자란다. 사람의 피부나 점막에 집락을 형성하면서 기생하고, 위장관, 상부 기도, 요관에서 흔히 동정된다. 혈액한천배지에서의 용혈양상에 따라 α , β , γ 군으로 나누는데, β -용혈은 집락의 주위의 적혈구들이 모두 용혈이 되어 무색의 대가 보이는 것으로서 *S. pyogenes*와 그 외의 사람에게 질병을 일으키는 다수의 사슬알균이 여기에 속한다. α -용혈은 부분적인 용혈을 보여 집락주위에 녹색의 대를 보이는 것으로서 *S. viridans*나 *S. pneumoniae*가 여기에 포함되고, 용혈을 보이지 않는 것을 γ -용혈이라 한다

Group A streptococcus는 혈액 한천배지에서 β -용혈을 일으키며, Lancefield군의 A항원을 지니고 있다. 다양한 독력인자들을 생성하여 사람에게 인두염, 호흡기 감염, 피부 및 연조직 감염, 심내막염, 수막염, 산욕기 패혈증, 관절염, 성홍열, 사슬알균 독소 충격 증후군(streptococcal toxic shock syndrome) 등의 중증 감염을 일으킨다. 또한 인두염의 합병증으로서 류마티스 열이나 사구체 신염을 일으킬 수 있고, 피부감염 후에도 사구체 신염이 올 수 있다.

세균성 근육염과 화농 근육염은 근육에 발생한 일차적인 급성 세균성 감염으로 특히 하지의 근육을 침범하며 여아보다는 남아에서 호발 한다. 소아에서는 5세에서 9세 사이에 가장 빈도가 높다¹⁾.

화농성 근염 환아의 25%에서 다발성 농양이 있다는 보고가 있지만 보통은 단독으로 발생한다. 가장 흔한 원인균은 황색 포도알균과 A군 사슬알균이다²⁾. A군 사슬알균에 의한 화농성 근염은 세포벽의 M 단백질이 주요 병독소로 작용하며 streptococcal pyrogenic exotoxins 등 세포의 독소가 임상적으로 중요하다. 근조직에 감염이 발생하는 소인으로는 외상, 운동, 수두, 후천성 면역 결핍증, 급성 백혈병, 만성 신부전, 당뇨, 빈혈, non-steroid anti-inflammatory drugs의 사용 등이 있다³⁾. 화농 근육염에서 병변의 가장자리가 명확하며 단단하게 만져질 수 있고 심부에 위치한 경우에는 동통과 부종이 나타나지만 발적이나 열감은 드물다. 농양이 형성된 경우에도 만져지는 경우는 드물고 단지 열과 수 주간의 근육통만 나타날 수 있다. 화농성 근염은 2-4주 이내에 항생제만으로 치료가 가능한 비 화농성기와 외과적 배농이 필요한 화농기, 다발성 농양, 원격성 농양, 신부전 등이 합병될 수 있는 패혈증의 시기로 나누어 볼 수 있다. 화농성 근염의 치명률은 2-8%이며 열대 화농성 근육염의 사망률은 29%까지 보고되고 있다. 말초 혈액 검사에서 백혈구 증가증이 있을 수 있고 혈청 침강 속도와 C-반응성 단백질이 증가된다. 환아의 38%에서 혈액 배양검사서 원인균이 발견되며, 저알부민혈증이 동반되는 경우가 있다. 비화농성기에는 전산화 단층 촬영(computed tomography, CT)이나 MRI에서 침범된 근육 병변에 감소된 신호만 나타나고 화농성기에 CT에서 불균일한 근육비대, 중심부에 저 신호 증강(low signal enhancement), 피하 조직의 변화가 나타난다. 자기공명영상 T1 weighted image에서 가장자리에 신호 증강, T2 weighted image에서 고 신호 강도, 피하 조직에 변화, 병변 원위부에 관절 삼출액이 관찰된다⁴⁾. Technetium-99 bone scan에서 지연기 사진에서 흡수 증가를 보여 골수염과의 감별이 필요하다. 혐기성 세균 감염 시에는 연조직 밀도(increased soft tissue density)가 증가되어 보일 수 있다. 본 증례에서도 지연기에 병변측 대퇴부에 흡수 증가가 관찰되었으나 환자 상태에 변화가 없었고 이학적 검사에서도 특이점을 발견하지 못하여 골수염의 가능성은 낮다고 판단하였다. Gallium-67 citrate scan은 작은 농양을 찾아내는데 민감한 검사이며 초음파 검사는 방사선 노출이 적어 초기의 검사로 유용하다.

감별 진단하여야 하는 질환들로는 화농성 관절염, 봉와직염, 골수염, 혈전 정맥염, 다발성 근염, 혈종, 좌상, 종양, 바이러스나 기생충 감염 등이다. 치료는 항생제 정주와 외과적 배농이다. 임상적 호전이 있을 때까지 항생제 정주를 유지하며 외과적 배농 후에도 수일간 사용이 필요하다. 이후에는 내복약으로 용량을 감하여 2-3주간 추가적인 치료가 필요하다. 원인균이 황색 포도알균으로 밝혀진 경우 penicillinase-resistant penicillin (nafcillin or oxacillin)을 사용하며 페니실린에 과민 반응이 있는 환자에서는 clindamycin (40 mg/kg/일)을 사용한다⁵⁾. A군 사슬알균에 의한 심부 감염에서는 균이 자라는 속도가 늦기 때문에 페니실린 치료에 반응을 하지 않을 수 있는데 이를 eagle effect라고 한다⁶⁾. 이러한 경우에는 clindamycin이 더욱 효과적이라는 보고가 있다⁵⁾.

Clindamycin은 세균의 단백질 합성을 억제하는 정균항생제이다. 세균의 50S ribosome에 부착하여 transpeptidation 과정을 억제하므로 peptide의 신장이 일어나지 않아 세균의 단백질 합성이 억제된다. Clindamycin은 위막성 대장염과 같은 심각한 부작용으로 인하여 임상에서 제한적으로 사용되나, 그람 양성균과 혐기성 세균에 의한 감염증의 치료에 우수한 효과를 보인다.

환자가 통증이 심하거나 독성 증상으로 진행되는 경우에는 괴사성 근막염을 염두에 두고 초기에 변연절제(debridement)를 고려하여야 한다²⁾.

괴사성 근막염의 초기에는 임상 양상이 봉와직염과 같은 단순 연부조직 감염과 감별이 쉽지 않아 치료가 늦어지는 경우가 있다. 이러한 경우 다기관 기능 부전(multiorgan dysfunction)이 발생할 수 있으며, 사망률이 높다⁷⁾.

1845년 Virchow는 혈전증 발생에 영향을 미치는 중요한 요소로 혈류의 저류, 혈액의 과응고, 혈관의 손상 3가지를 제시한 바 있다. 일반적으로 3가지 요소의 변화로 혈전증 발생의 위험성이 높은 환자를 과응고 상태(hypercoagulable state)에 있다고 하며 과응고 상태를 유발시킬 수 있는 것으로 알려진 선천적 혹은 후천적인 조건들은 많이 있다. 심부정맥 혈전증은 입원 환자 10,000명당 1.2명으로 성인에 비해 훨씬 드물게 발생하며⁸⁾ 감염, 장기간의 침상 안정, 석고 고정으로 움직임이 힘든 상황, 국소 외상, 수술 후의 환자, 악성 종양, 울혈성

심부전, 정맥 혈전증의 기왕력이 있는 환자에서 발생한다⁹⁾. Rask O 등의 보고에서도 0-18세까지 57명의 소아청소년을 대상으로 혈전증과 관련된 기저질환으로는 전신질환이 31%, 감염 26%, 경구피임약복용 25%, 외상과 수술 16%, 침상안정 14%, 혈관내 카테터 관련 11% 등이었고, 기저질환이나 위험요소 없이 발생한 경우가 4% (2/57)였다¹⁰⁾. 연령도 심부정맥 혈전증 발생의 위험 인자 중 하나로 연령이 증가함에 따라 정맥 울혈, 혈전 과형성 등의 생리적 변화와 함께 심부정맥 혈전증 발생의 위험 인자에 노출될 가능성이 증가하는 것으로 알려져 있다. 소아에서도 1세 미만의 영아와 15세 이후 사춘기에 취약하며 2세에서 14세 미만에서는 그 발생이 드물다⁹⁾. 소아 혈전증의 진단시 평균연령은 4.9세였고 1세 미만에서의 발생이 35.3%였다¹¹⁾. 임상 증상으로는 병변 부위의 통증(서혜부의 통증), 부종, 발열 또는 무증상인 경우도 있다¹²⁾. 헤파린, warfarin 등의 항응고제와 혈전 용해제를 사용할 수 있으며 항생제를 함께 사용할 수 있다^{13, 14)}.

요 약

세균성 근염은 화농성 관절염, 봉와직염, 골수염, 혈전 정맥염, 다발성 근염, 혈종, 좌상, 종양과 감별이 필요하며 진단에 MRI가 도움이 된다. 저자들은 A군 사슬알균에 의한 화농성 근염을 초기에 진단하여 clindamycin으로 치료하였고 심부정맥 혈전증까지 합병되었던 환자를 경험하였다. 성인에서는 증례로 보고된 바가 있지만 국내에서는 아직 보고가 없어 이를 보고하는 바이다.

References

- 1) Carles G. Bacterial myositis and pyomyositis. In : Feigin RD, Cherry JD, editors. Textbook of Pediatric Infectious Diseases. 4th ed. Philadelphia: WB Saunders Co, 1998: 704-8.
- 2) Frank G, Mahoney HM, Eppes SC. Musculoskeletal infection in children. *Pediatr Clin North Am* 2005;52: 1083-163.
- 3) Christopher B, Dipak V, Richard P, Sheldon S, Robert L. Pyomyositis of the leg with early neurologic com-

- promise. *Pediatric Emergency Care* 2000;16:352-4.
- 4) Hernandez RJ, Strouse PJ, Craig CL, Farley FA. Focal pyomyositis of the perisciatic muscles in children. *Am J Roentgenol* 2002;179:1267-71.
 - 5) Zimbelman J, Palmer A, Todd J. Improved outcome of clindamycin compared with beta-lactam antibiotic treatment for invasive *Streptococcus pyogenes* infection. *Pediatr Infect Dis J* 1999;18:1096-100.
 - 6) Stevens DL, Gibbons AE, Bergstrom R, Winn V. The Eagle effect revisited: efficacy of clindamycin, erythromycin, and penicillin in the treatment of streptococcal myositis. *J Infect Dis* 1988;152:23-8.
 - 7) Bingol-Kologlu M, Yildiz RV, Alper B, Yagmurlu A, Ciftci E, Gokcora IH, et al. Necrotizing fasciitis in children: diagnostic and therapeutic aspects. *J Pediatr Surg* 2007;42:1892-7.
 - 8) Richard C, James Kennedy. Spontaneous, lower-extremity venous thrombosis in children. *Am J Dis Child* 1973;126:766-9.
 - 9) Stein PD, Kayali F, Olson RE. Incidence of venous thromboembolism in infants and children: data from the national hospital discharge survey. *J Pediatr* 2004;145:563-5.
 - 10) Rask O, Hillarp A, Berntorp E, Ljung R. Anti-prothrombin antibodies are associated with thrombosis in children. *Thromb Res* (In press).
 - 11) Ozbek N, Alioglu B, Avci Z, Malbora B, Onay O, Ozyurek E, et al. Incidence of and risk factors for childhood thrombosis: A single center experience in Ankara, Turkey. *Pediatr Hematol Oncol* 2009;26:11-29.
 - 12) David M, Andrew M. Venous thromboembolic complications in children. *J Pediatr* 1993;123:337-46.
 - 13) Philip L. *Manual of pediatric hematology and oncology*. 3rd ed. Boston. Elsevier Academic press, 2000; 317-31.
 - 14) Raffini L. Thrombolysis for intravascular thrombosis in neonates and children. *Curr Opin Pediatr* 2009;21:9-14.