자가골 블럭 이식을 이용한 수평골 증강술시 이식골의 치유

오재권 · 최병준 · 이백수
경희대학교 치의학전문대학원 구강악안면외과학교실

Abstract

THE HISTOLOGIC STUDY OF BONE HEALING AFTER HORIZONTAL RIDGE AUGMENTATION USING AUTO BLOCK BONE GRAFT

Jae-Kwen Oh, Byung-Jun Choi, Baek-Soo Lee
Department of Oral and Maxillofacial Surgery, Kyung Hee University Dental School

Purpose: The aim of the present study is to evaluate the long term bone healing after horizontal ridge augmentation using auto block bone graft for implant installation timing.

Materials and Methods: Five Beagle dogs(which were 14 months old and weighted approximately 10kg). In surgery 1(extraction & bone defect), premolars(P2, P3,P4) were extracted and the buccal bone plate was removed to create a horizontally defected ridge. After three months healing, in surgery 2(ridge augmentation). Auto block bone grafts from the mandibular ramus were used in filling the bone defects were fixed with stabilizing screws. The following fluorochrome labels were given intravenously to the beagle dogs: oxytetracycline 1week after the surgery, alizarin red 4 weeks after the surgery, calcein blue 8 weeks after the surgery . The tissue samples were obtained from the sacrificed dogs of 1, 4, 8, 12, 16 weeks after the surgery. Non-decalcified sections were prepared by resin embedding and microsection to find thickness of 10㎛ for the histologic examination and analysis.

Results:

1. We could achieve the successful reconstruction of the horizontal bone defect by auto block bone graft. The grafted bone block remained stable morohologically after 16 weeks of the surgery.
2. In the histologic view. We observed osteoid tissue from the sample 4th week sample and active capillary reconstruction in the grafted bone from the 12th week sample. Healing procedures of auto bone grafts were compared to that of the host bone.
3. Bone mineralization could be detected from the 8th week sample.
4. Fluorochrome labeling showed active bony changes and formation at the interface of the host bone and the block graft mainly. Bony activation in the grafted bone could be seen from the 4th week samples.

Conclusions: Active bone formation and remodeling between the grafted bone and host bone can be seen through the revascularization. After the perfect adhesion to host bone, Timing of successful implant installation can be detected through the ideal ridge formation by horizontal ridge augmentation .

Key words: Auto block bone, Horizontal bone augmentation, Bone labeling

Ⅰ. 서 론

치아결손 수복을 위한 임플란트를 이용한 보철물은 현대 치과치료에 기본치료계획에 포함되어 가고 있다.[1] 임플란트의 성공을 위하여는 많은 요소들이 연구되어 왔으며 근래에 이르러는 임플란트의 골유착은 많은 발전을 이루어 성공적으로 평가되고 있지만 임플란트 식립을 위한 골의 확보에는 많은 연구에도 불구하고 자가골 이식에 대한 뚜렷한 대안이 없는 것이 현실이다.

수직적 또는 수평적으로 부족한 골량은 골내로 임플란트의 식립을 어렵게 하여 왔고 부족한 골량의 증가를 위해 여러 가지 술식들이 개발되어 졌으며 그 술식들로는 성장인자를 이용한 골 형성, 골이식재를 이용한 골 유도 및 전도, 차폐막을 이용한 골유도 재생술 그리고 인위적인 골절에 의한 골신장술 등이 있다.[2-8] 골결손이 있는 치조제에 대한 치조골 증강술은 임플란트를 이용한 보철치료에 있어서 그 영역을 크게 확대해 나가게 하였다.[9,10]

이때 자가골 이식은 가장 우선적으로 고려되는 재료이며 다른 골이식 재료의 선택에 표준으로 이용된다.[11-17] 현재까지도 모든 골 이식 재료 중 자가골이 가장 좋은 것 으로 여겨지는 이유는 자가골이 골생성에 참여하는 세포를 함유하며 최소의 염증반응을 보이고 이식입자 주위로 빠른 재혈관화를 보이며 이식부내로의 성장과 분화인자의 잠재적 분출과 면역반응이 없는 조직반응을 보인다는 점이다.[18-20]

일반적으로 자가골 이식은 골생성, 골유도, 골전도 등의 세가지 골형성방법에 의해 빠른 치유를 촉진한다.[18,22] 이식부 골생성은 공여부 세포의 생존과 수여부 내에서의 세포복제를 통해 가능하다.[21] 골유도는 이식골에 수여부 간엽세포의 분화를 촉진하는데 골 형성 단백질(Bone Morphogenic Proteins, BMPs)과 같은 성장인자의 존재에 의존한다. 골전도는 수여부에서 이식부로의 모세혈관을 통한 미분화간엽세포들의 내성장을 말한다. 이식골의 골소주는 수여부에서 인자들이 이동하는 3차원적 격자(lattice)역할을 한다.[19]

자가골 이식은 골 채취량, 부가적 수술부위, 감염의 위험성, 환자의 위험도 증가, 치유지연, 부종 그리고 반흔 때문에 그 사용이 제한되는 단점이 있다.[20]

따라서 수술부담의 감소와 사용의 편리성을 위하여 많은 골대체제가 연구, 개발되어 사용되고 있다. 그러나 오랜 연구와 발전에도 불구하고 골유도능이나 골형성능을 가진 골대체제는 아직 개발되지 못하고 다시 자가골 이식이 가지는 장점이 다른 여타 이식재 사용보다 월등하여 그 사용이 늘어나고 있는 추세이다.[23]

자가골을 채취하는 부위는 장골, 늑골 그리고 경골 등이 과거부터 많이 사용되었지만 흡수가 심한 단점을 가지고 있다. 그래서 결손부가 광범위하지 않는 경우에는 두개골과 안면골이 많이 사용되고 있으며 채취량은 제한되지만 많은 장점을 지닌다.[24]

이와 같은 자가골 이식시 골치유에 대한 연구 및 임상적인 자가골 이식 후의 결과에 대한 연구는 많으나 기존에 연구되었던 논문들은 주로 초기 골치유에 한정되어 계면에서의 골생성을 주로 관찰하였고, 임상 논문들은 그 이식골의 형태와 흡수정도에 대한 보고들이었다. 따라서 임플란트 시술을 위한 자가골 블럭이식 후 골치유를 평가하여 숙주골과 이식골의 계면에서의 골전도 및 형성, 이식골의 변화와 골개조에 대한 장기간의 관찰을 통해 임플란트 식립이 적절한 시기를 평가함을 목적으로 하였다.

Ⅱ. 실험 재료 및 방법

1. 실험 동물

실험동물은 평균연령이 14개월된 평균 체중 10kg의 비글견 5마리를 사용하였다. 실험동물은 실험실 환경에 2개월간 적응기를 거치도록 사육하였으며 수술전까지는 동일한 고형사료로 식이 하였다.

2. 실험 방법

모든 실험동물들은 Zoletil® 50 (Virbac, France) 0.2ml/kg와 Xylazine hydrochloride (Rompun®, 바이엘코리아, 한국) 0.15ml/kg를 근주하여 전신마취를 유도하고 비글견을 측와위로 고정한 후 10 % 베타딘(Potadine®, 삼일제약, 한국) 으로 구강내와 입주위를 소독하였으며 국소마취와 지혈을 위해 1:100,000 epinephrine을 함유한 2% lidocaine (Lidocaine HCL Inj®, 유한, 한국)을 수술부위에 점막주사하였다.

1) 결손부의 형성

하악 제2, 제3, 제4소구치를 발거하였으며 치은연 절개와 전후방의 수직절개 후 전층 판막 거상하고 구멍을 뚫어 외형을 형성하고 fissure bur를 이용하여 연결하고 골끌을 이용해 협측 골판를 제거하여 25mm (길이) × 8mm(높이) × 4mm(너비)의 결손부를 형성하였다. 이때 설측 피질골과 치조정의 높이는 보존하도록 하였고 4-0 nylon을 이용하여 봉합을 시행하였다 (Fig. 1, 2).

2) 자가골 블록 이식을 통한 수평골 증강술

3개월의 치유기간이 경과 하여 골결손부가 완전치유 후 동측 하악 제1소구치에서 제1대구치까지 치조정 절개와 측방으로 수직절개를 시행하였고 전층 판막 거상하였다(Fig. 3). 원활한 혈행을 제공하는 골수와의 교통을 위해 치밀골에 여러 개의 구멍을 형성하였고, 하악 상행지에서 자가골

블럭을 채취하기위해 협측부에 외형을 형성한 후 이를 연결하고 수술용 망치와 골끌을 이용하여 블럭을 채취하였다. 이후 제거된 이식편을 수용부에 잘 밀착되도록 모양과 크기를 다듬어 협측 결손부에 접합하고 나사를 이용하여 동요없는 압박고정을 시행하였다(Fig. 4). 이후 골막절개를 시행하여 긴장없이 4-0 nylon을 이용하여 봉합을 하였고 2주 후 발사하였다. 술 후 세균감염 방지와 통증조절을 위하여 수술 당일과 술 후 3일까지는 Gentamycin®(동화약품, 한국)과 1% Ketoprofen®(유니바이오테크, 한국)을 근육주사하였다. 구강 내 청결을 위해 일주일에 두 번 chlorohexidine gargling하였으며 수술부위의 기계적 자극에 의한 열개방지를 위해 유동식을 섭취하게 하였다.

3) 골조직 표지화

신생 골조직 관찰의 골표지화를 위해 1주에 Oxytetracycline®(유한양행,한국), 4주에 Alizarin red®(Junsei, Japan) 그리고 8주에는 Calcein blue®(Sigma Aldrich, USA)를 정맥내로 30mg/kg 주입하고 수술 후 1주, 4주, 8주, 12주, 16주에 각각 희생시켜 비탈회 표본을 만들었다.

4) 조직 표본의 제작

실험동물에 대해 1주, 4주, 8주, 12주, 16주에 과량의 졸레틸을 근육주사하고 정맥을 통한 이산화탄소로 질식사시킨 후 해당부위의 판막을 거상하고 이식편을 포함한 조직시편을 절제하여 취득하였다.

비탈회 골 표본을 위하여 고정액은 70% 에탄올을 사용하여 한 시간 동안 밀폐용기에 진공을 유지하고 24시간 냉장고에 보관 하였다. 이후 95% 에탄올과 100%에탄올로 같은 과정을 반복하고 냉장보관을 6회 반복하였으며, methylmethacrylate(MMA)로 바꾼 후 다시 한 시간 진공을 유지하고 48시간 냉장보관하고 5일째 포매 하였다. 포매용 거푸집에 표본을 옮기고 녹인 MMA를 표본에 붓고 polyscience의 component B를 잘 혼합하여 밀봉하고 24시간동안 화학반응이 일어나게 실온에 방치하였다(Fig. 5).

Fig. 1. Premolar area for the defect.

Fig. 2. Defect formation after extraction.

Fig. 3. Exposure of the defect area after 3months healing period.

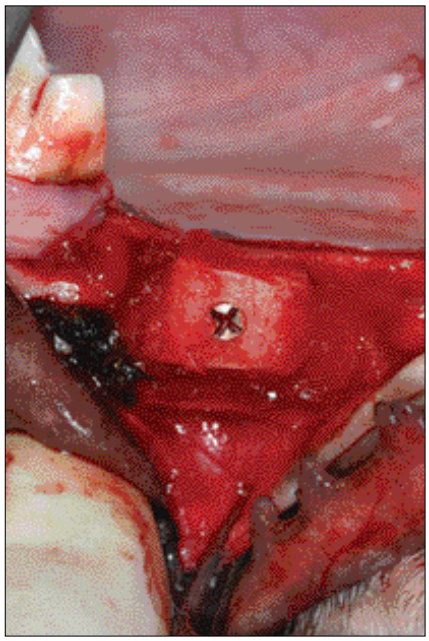

Fig. 4. Reconstruction of the defect area using auto block bone graft.



Fig. 5. Resin embedding.

조직을 Reichard-Jung(Polycut S) 활주형 절삭기의 텅스텐 칼날을 사용하여 세포학적 구조물을 자세히 관찰할 수 있도록 10㎛의 두께로 절삭하였다.[33]

5) 염색과 검경

염색법은 골조직을 다루는 실험실에서 널리 사용되고 있는 Goldner modification of Masson trichrome법을 사용하였으며 광화된 조직은 녹색, 골양조직은 붉은색로 나타난다. 염색된 박절편을 광학 현미경 (Axioskop Microscope, OlympusBX51®, Olympus Co, Japan)을 이용하여 40배, 100배, 200배, 400배로 검경하여 영상을 채득하고 조직학적 치유형태를 관찰하였으며 골표지화에 의한 골형성을 평가하고자 형광현미경으로 검경하였다. 이때 전반적인 조골세포의 활성도는 평균 벽의 두께로 나타나며 시간의 경과에 따라 새로 형성된 골들의 두께를 계산하였다.

Ⅲ. 연구 결과

1. 육안적 소견

두마리의 실험 동물에서 봉합부위의 열개가 발생하였지만 재봉합을 시행한 후 특이할 만한 염증반응은 발생하지 않았다. 나사의 압박고정이 잘되어 동요가 없는 이식골은 16주에도 외형적 변화가 심하지 않았다.

비탈회 표본 제작시에는 개의 하악골의 골밀도가 높아 절삭시 일부의 골편에서 이식편과 숙주골과의 분리되어 유착계면 검경에 어려움이 있었다. 16주군에서도 이식골은 숙주골과의 경계구분이 가능하였으며 시간경과에 따라 계면에서의 긴밀해짐을 관찰할 수 있었다.

2. 조직학적 소견

1) 골 이식 후 1주군

이식부와 수여부 사이에서의 골흡수 양상은 심하지 않았으며 수여부와 인접한 부위에 모세혈관의 증식과 일부 염증세포의 침윤 그리고 소성결합조직의 증식 등이 관찰되었다(Fig. 6, 7).

2) 골 이식 후 4주군

수여부 계면쪽에서 활성화된 많은 골아세포가 띠의 형태를 이루고 배열되어있고 일부에서는 다핵형 거대세포가 포식작용을 하면서 골 흡수가 진행됨을 관찰할 수 있었다.

골세포와 광화소견 보다는 아직 다량의 소성결합조직과 골양조직이 기존골 수여부 주위에서 관찰되었다. 기존골 수여부보다 이식골에서 포식작용을 하는 다핵형 거대세포를 관찰이 쉬웠다(Fig. 8, 9).

3) 골 이식 후 8주군

기존골 표면 주위에서는 일부 골아세포가 관찰되었으며 계면내에서 일부 성숙된 치밀 결체조직의 증식이 관찰되었고 관찰되는 골세포와 그 세포주위로 광화소견이 관찰되었으며 이런 소견은 Modified Goldner염색을 시행하면 녹색으로 관찰되었다(Fig. 10, 11).

4) 골 이식 후 12주군

기존골 수여부와 이식골 사이에 성숙한 골유착으로 인해 경계의 구분이 모호하였으며 이식골 내부에서도 다양한 모세혈관 증식양상이 관찰되었고 이식골 내 일부에서는 지방성 골수도 관찰되어 골개조의 양상을 볼 수 있었다. 골세포 주위에 광화소견이 명확하게 관찰되었고 일부지만 성숙한 치밀 결합조직이 여전히 관찰 되었다(Fig. 12, 13).

5) 골 이식후 16주군

이식부와 기존골 사이에서 활발한 골형성과 골개조 현상을 관찰할 수 있었고 녹색의 골화로 보이는 광화소견이 더욱 뚜렷하였으며 다양한 골세포들 주위로 일정방향의 규칙성을 관찰할 수 있었다(Fig. 14, 15).

3. 형광현미경적 소견

골변화는 기존골보다 이식골주위에 많이 됨을 관찰할 수 있으며 골형성의 활성화 정도는 이식골과 기존골사이에서의 명확한 구분이 어려웠다. 8주군 이후에서는 3개의 형광물질로 골표지화 소견인 triple labeling이 관찰되었다(Fig .20). 이식골과 기존골사이의 계면이 가장 활성도가 높게 관찰되었고 이식골 내면에서도 활성도가 관찰되었다(Fig. 16-19). oxytetracycline의 골표지화가 약해서 1주부터 4주까지의 활성도를 계측이 어려웠으며 4주부터 8주까지의 무기질침착두께는 28일 동안 평균 54.29 ± 14.44㎛ms였고 침착속도는1.93 ± 0.51㎛ms/day였다.

Ⅳ. 총괄 및 고찰

장기간 무치악으로 지낸 환자가 골소실로 인해 임플란트 식립이 어려운 경우 심미적이고 안정적인 보철물을 위해서는 충분한 양의 골이 매식체를 피개하고 지지할 수 있도록 골 이식술이 필요하다. 골결손 부위를 재건하기 위해서 자가골, 동종골, 이종골 또는 다른 골대체재를 이용한 술식들이 사용되고 있지만 수평골 결손부의 기능이나 형태, 적응성 등을 비교해 볼 때 자가골 블록이식이 가장 신뢰할 수 있는 술식이라고 하겠다.[13,14,23]

장골이식이 최초로 보고된 이래로 자가 블록골을 이용한 수평적 치조골 증강술은 장골, 경골, 늑골 등이 이식에 이용



Fig. 6. Histologic views of 1 week group(x200).
Host bone site showed little bone resorption and capillary proliferation and infiltration of imflamatory cells and loose connective tissue.

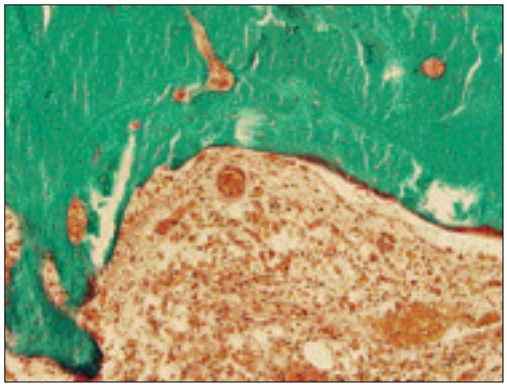

Fig. 7. Histologic views of 1 week group(x200).
Grafted bone site showed a little bone resorption and capillary proliferation near the host bone and infiltration of imflamatory cells and loose connective tissue.

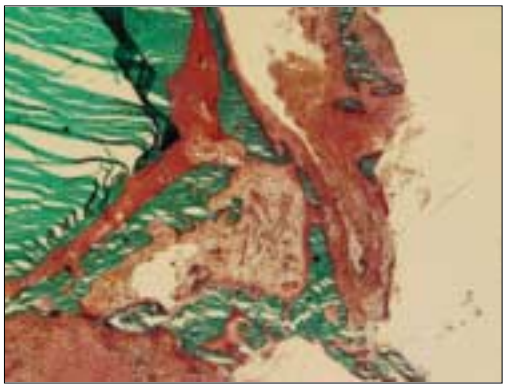

Fig. 8. Histologic views of 4 weeks group(x40).
Much loose connective tissue and osteoid tissue near the host bone. Suface bone resorption could be showed interface between the host bone and grafted bone.

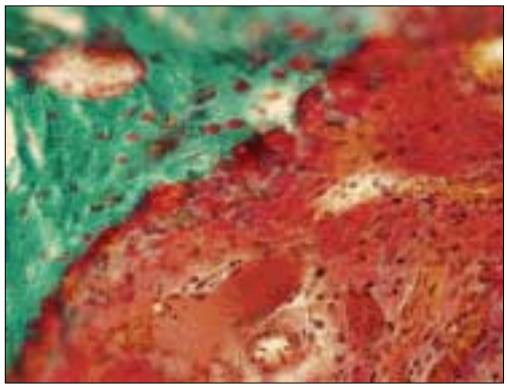

Fig. 9. Histologic views of 4 weeks group(x400).
The lining of many active osteoblasts in the interface of host bone site and some multinuclear macrophages for resorption around the grafted bone rather host bone site could be shown.

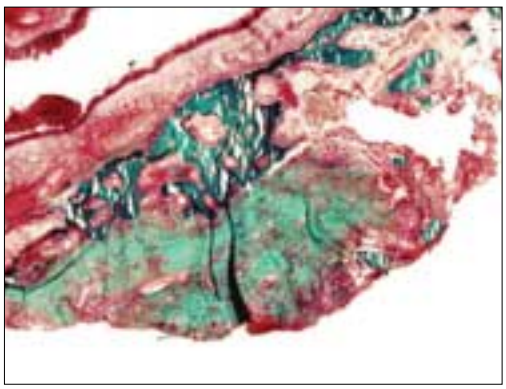

Fig. 10. Histologic views of 8 weeks group(x40).
Green color by Modified Goldner stainining for mineralization could be shown around the osteocytes near the host bone.

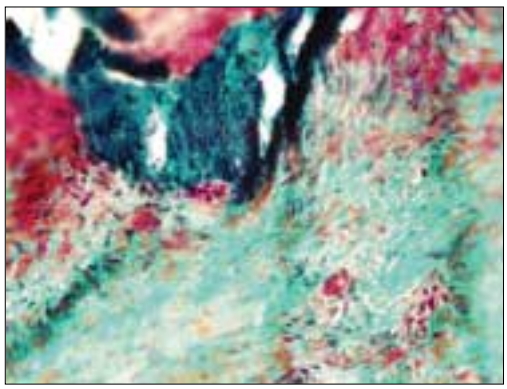

Fig. 11. Histologic views of 8 weeks group(x400).
Some osteoblsts near the host bone and mature dense connective tissue proliferation and mineralization around the osteocytes near the host bone.

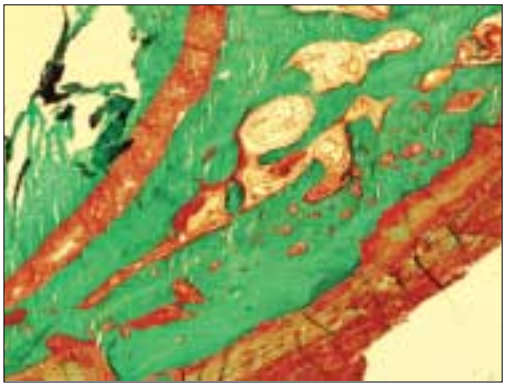

Fig. 12. Histologic views of 12 weeks group(x40). Mature bone adhesion between the host bone and grafted bone and minerali zation around the osteocyte could be sure.

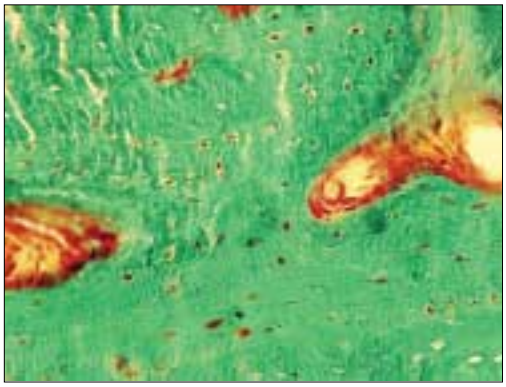

Fig. 13. Histologic views of 12 weeks group(x400). Variant capillary proliferation and fatty marrow in the grafted bone could be the bone remodeling and some dense connective tissue could be shown.



Fig. 14. Histologic views of 16 weeks group(x40). Mineralization of green color by bone adhesion was more obvious



Fig. 15. Histologic views of 16 weeks group(x400). Active bone formation and remodeling by bone adhesion and mineralization by green color was more obvious and directed regularity could be shown

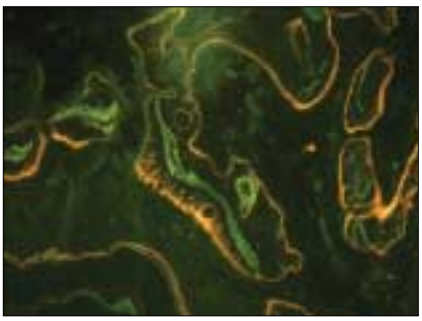

Fig. 16. Bone labeling views of 4 weeks group.



Fig. 17. Bone labeling views of 8 weeks group.

Fig. 18. Bone labeling views of 12 weeks group.

Fig. 19. Bone labeling views of 16 weeks group.

Fig. 20. Triple labeling

되었지만 최근에는 하악골이 흡수가 적고 동일 수술부위를 통해 쉽게 접근이 가능하며 장골, 경골 등의 이식에 비해 공여부에 합병증이 적기 때문에 정중부 또는 하악지 등에서 골을 채취하게 되었다.[24]

본 실험에서도 천공을 통해 양호한 혈행을 확보 후 자가골 블럭을 하악골 상행지에서 채취하여 골결손부에 이식을 시행하였다.

Marthias 등은 골유착의 조직학적 연구에서 피질골과 해면골 사이에 차이가 있다고 하였는데 해면골은 블럭형이나 파쇄형의 차이가 없이 골조직 치유가 유사하게 일어나고 피질골은 파쇄형 단독으로 사용하기 보다는 블록형으로 사용하는 것이 바람직하다고 주장하였다. 이것은 자가해면골이 골형성 과정에 의해 먼저 치유되고 나중에 골흡수가 일어나는 반면에 피질골만 이식한 경우는 골흡수가 먼저 일어나서 치밀골과 수여부의 계면사이에 공간이 만들어지고 이어서 골형성과정이 일어나기 때문이라고 하였다.[25] 본 실험에서 사용한 하악상행지의 경우 피질과 해면을 동시에 포함한 하악정중부에 비해 단피질(momno cortical bone)을 가지고 있어 계면사이 공간이 형성된 후 조직학적 치유가 발생함을 관찰 할 수 있었다.

Kostopoulos 등은 골재생은 손상 받지 않은 피질골 층판에서도 발생하기도 한다고 하였고[5] Buser 등은 골형성을 위해서는 예정된 공간으로의 혈관형성세포나 골생성세포의 이동이 필요하다고 하였으며[13] Decker 등은 골아세포는 혈관계에서 발생할 것이라고 제시하였다.[28] 일반적으로 자가골이식 후 치유과정은 초기 분비된 혈소판이 골재생을 촉진시키는 성장인자들을 분비시키고 이식부 골아세포가 생존하여 공여부 골생성 과정을 촉진시킨다. 이후 혈관화된 결합조직의 모세혈관은 골생성을 촉진한다. 초기 골 형성은 이식골의 골내막에 있는 골아세포에서 생성되고 이후 이식골의 골형성과정과 이식골의 섬유소망을 뼈대로 신생골조직이 성장해오는 잠행성 치환을 통해 1단계의 미성숙골이 형성되며 이후 성숙한 층판골로 치환되는 2단계의 골형성 과정을 거치게 된다고 하였다.[26,27]

따라서 골부착 초기에는 직접적인 접촉으로 인해 영양공급을 받지만 이식골 자체의 생존과 개조를 위해서는 수여부에 충분한 혈관공급이 분포하는 재혈관화가 중요하다고 하겠다.

본 실험에서도 실험 기간 중 실험동물 2마리에서 골 이식편의 미세동요로 인해 이식편과 고정형 나사가 탈락되어 실험에서 제외시키고 재실험을 시행하였으며 상행지 블럭골 이식 후 동요없이 압박고정이 잘된 경우 4주군에서는 접촉계면에서 혈행공급이 관찰되었고 12주군에서는 이식골 자체내 혈관재형성이 관찰되어 외형상 큰 변화를 볼 수 없었다.

골 형성이 완료되면 재형성이 시작되는 골개조의 단계를 거치게 되는데 그 단계는 활성기, 파골세포에 의한 흡수기, 그리고 조골세포에 의해 유골층판이 형성되고 광화되어 이차 골원이 만들어진다.[29,30] Mori 등은 개의 골개조 순환에서 초기 활성화는 5일, 흡수에는 22일, 형성까지는 57일 정도 걸린다고 하였고 골원형성까지는 13.5주가 소요된다고 하였다.[31]

본 실험에서도 12주의 조직소견에서 이식골내의 지방성 골수와 이식골 내로의 혈관재형성이 관찰되어 골개조 과정이 진행되고 있음을 알 수 있었다.

수평증강술 시행 후 골 흡수율에 관해 Chiapasco 등은 10-50%의 흡수율을 보고한 바 있고, Lindhe 등은 개의 하악무치악 부위에 onlay 이식후 24주 경과하여 높이는 30%, 길이는 50%가 결합조직으로 대체되었고 이러한 표면의 흡수는 이식부 표면에 골생성세포의 부족과 수여부로의 혈관 내성장의 제한을 들 수 있다고 보고 하였다.[14,32]

하지만 사용된 비글견 골개조의 전체적인 순환속도가 사람보다 2-3배가량 빠른 특성을 감안하면 24주의 치유기간은 지나치게 긴 것으로 사료된다. 본 실험에서 이식부의 혈행 증가를 위한 수여부의 천공과 동요없는 고정을 시행하여 16주까지는 이식골의 외형변화가 적었으며 오히려 우수한 골질과 충분한 골량을 제공하는 시기는 12주군으로 확인할 수 있었다. 이는 실제 임상에서 자가블럭골 이식에서 확실한 유착이 일어나는 시기를 이식후 약 6개월정도로 유추해 볼 수 있으며 이식골의 외적흡수를 최소화하면서 임플란트를 식립할 수 있는 시기라고 할 수 있다.

추후 이식 골이 골형성과 골개조 단계를 거친 후 완전한 자기골화가 되는 시기를 구분 짓는 경계를 명확히 하기 위하여 골형성과 개조에 대한 연구를 이식체와 수여부 계면과 이식체내면에서 뿐만 아니라 이식체를 싸고 있는 골막 등 전체 부위에 대한 계속적인 연구가 필요할 것으로 사료된다.

Ⅴ. 결 론

자가골 블록이식을 이용한 수평골 증대술시의 이식골의 골치유를 관찰하기 위해 5마리의 비글견의 하악골으로 수평골결손부를 형성하고 자가 블록골 이식술을 시행한 후 1주 Oxytetracycline, 4주 Alizarin red 그리고 8주에는 Calcein blue의 형광물질을 주입하고 1주, 4주, 8주, 12주, 16주에 희생시켜 조직 절편을 채취하였고 통법에 따라 비탈회표본을 만들었다.[33] 조직학적 및 형광현미경 분석을 하여 다음과 같은 결과를 얻었다.

1. 자가골 블럭이식은 16주간 그 형태가 유지되어 성공적인 재건이 가능하였다.
2. 조직학적 소견에서 4주군 골계면에서 골양조직이, 12주군에서는 이식골내의 활발할 혈관형성이 관찰되었다.
3. 골계면에서의 광화 소견은 8주군에서부터 관찰되었고

3. 골계면에서의 광화 소견은 8주군에서부터 관찰되었고 12주군에서 가장 활발하였다.
4. 형광골표지화 소견에서는 골 변화와 형성은 주로 기존 골과이식골 사이 계면에서 활발한 것으로 관찰되었으며 이식골내에서도 골활성을 관찰할 수 있었다.

이상의 결과로 숙주골에서 이식골로의 혈관 재형성으로 인한 계면에서의 활발한 골형성과 시간 경과에 따라 이식골 자체 내에서의 혈관형성에 의한 골개조 소견이 확인되었으며 유착이 완성되고 이식골의 골개조가 이루어지는 시기에 임플란트를 식립하는 것이 더욱 효과적이라고 사료된다.

References

1. Thomas A, David LC, Daniel B : Lateral ridge augmentation using defferent bone fillers and barrier membrane application. Clin. Oral Impl Res 12 : 260, 2001.
2. Urist MRB : Formation by autoinduction.Science 150 : 893, 1965.
3. Burchardt H : The biology of bone graft repair. Clin Orthop Rel Res 174 : 28, 1983.
4. Kim YG, Yoon BW, Ryu DM *et al* : A study on the bone formation of graft material containing demineralized bone matrix with a simultaneous installation of implant. J Korean Assoc Oral Maxillofac Surg 31 : 481, 2005.
5. Kostopoulos L, Karring T : Augmentation of the mandible using guided tissue regeneration. Clin Oral Impl Res 5 : 75, 1994.
6. Dahlin C, Lindhe A, Gottlow J *et al* : Healing of bone defects by guided tissue regeneration. Plastic Reconst Surg 81 : 672, 1988.
7. Ilizarov GA : The tension-stress effect on the genesis and growth of tissues : Part I. The influence of stability of fixation and soft tissue preservation. Clin Orthop 238 : 249, 1989.
8. Oh JH, Kim JD, Kim YG *et al* : Implant Restoration after Alveolar Distraction o Anterior Mandible : A Case Report, The Journal of Kyung Hee University Medical Center 21/1 : 91, 2005.
9. Buser D, Dula K, Hirt HP *et al* : Lateral ridge augmentation using autografts and barrier membranes. A clinical study in 40 partially edentulous patients. Int J Oral Maxillofac Surg 54 : 420, 1996.
10. Roccuzzo M, Ramieri G, Spada MC *et al* : Vertical alveolar ridge augmentation by means of a titanium mesh and autogenous bone grafts. Clin Oral Impl Res 15 : 73, 2004.
11. Albrektsson T : The healing of autogenous grafts varying degrees of surgical trauma. J Bone Joint Surg 14 : 1, 1980.
12. Donos N, Kostopoulos L, Karring T : Augmentation of the rat jaw with autogenic cortico - cancellous bone grafts and guided tissue regeneration. Clin Oral Impl Res 13 : 192, 2002.
13. Buser D, Dula K, Hess D *et al* : Localized ridge augmentation with autografts and barrier membranes. J Periodontol 19 : 151, 2000.
14. Araújo MG, Sonohara M, Hayacibara R *et al* : Lateral ridge augmentation by the use of grafts comprised of autologous bone or a biomaterial. An experiment in the dog. J Clin Periodontol 29 : 1122, 2002.
15. Stoelinga PJ, Tideman H, Berger JS : Interpositional bone graft augmentation of the atrophic mandible: a preliminary report. J Oral Surg 36 : 30, 1978.
16. Park HW, Lee BS : A histologic study of bone formation according to different cryoprotectants during cryopreservation of bone. J Korean Assoc Oral Maxillofac Surg 31 : 228, 2005.
17. Jensen J, Sindet PS : Autogenous mandibular bone grafts and osseointegrated implants for reconstruction of the severely atrophic maxilla. J Oral Maxillofac Surg 49 : 1277, 1991.
18. Marx R E : Clinical applications of Bone biology to mandibular and maxillary reconstructions. Clin Plas Surg 21 : 377, 1994.
19. Kerwin SC, Lewis DD, Elkins AD : Bone grafting and banking. Compen Con Edu Pra Veteri 3 : 1558, 1991.
20. Younger EM, Chapman MW : Morbidity at bone graft donor sites. J Orthop Trau 3 : 192, 1989.
21. Evian CI, Rosenberg ES, Coslet JG *et al* : The osteogenic activity of bone removed from healing extraction sockets in humans. J Clin Periodontol 53 : 81, 1982.
22. Kim YG, Kim SG, Lee BK : Bone graft and Implant Vol 1. Bone Biology anBone graft materials, Narae Publishing, Inc. 13, 2005.
23. Donos N, Karring T : Long-term stability of autogenous bone grafts following combined application with guided bone regeneration. Clin Oral Implants Res 19 : 80, 2005.
24. Phillips JH, Rahn BA : Fixation effects on membranous and endochondral onlay bone graft revascularization and bone deposition. Plast Reconstr Surg 85 : 891, 1990.
25. Matthias AWM, Japp CM, Hans MF *et al* : Incorporation of particulated bone implants in the facial skeleton. Biomaterials 20 : 2029, 1999.
26. Axhausen W : Osteogenic phase of regeneration of bone : A historical and experimental study. J Bone Joint Surg 38 : 593,1956.
27. Arun KG : Bone & Biology, Harvesting, Grafting for Dental Implants. Rationale and Clinical Applications. Quintessence Pub 12, 2004.
28. Decker B, Bartels H : Relationships between endothelial cells, pericytes, and osteoblasts during bone formation in the sheep femur following implantation of tricalciumphosphate-ceramic. Anatomic Record 242 : 310, 1995.
29. Mashiba T, Hui S, Turner CH e*t al* : Bone remodeling at the iliac crest can predict the changes in remodeling dynamics, micredamage accumulation, end mechanical properties in the lumbar vertebrae of dogs. Calcif Tissue Int 77 : 180, 2005.
30. Lee TC, Moshin S, Taylor D *et al* : Detecting microdamage in bone. J Anat 203 : 161, 2003.
31. Mori S, Burr DB : Increased intracortical remodeling following fatigue damage. Bone 14 : 103, 1993.
32. Chiapasco M, Abati S : Clinical outcome of autogenous bone blocks or guided bone regeneration with e-PTFE membranes for the reconstructionof narrow edentulous ridge. Clin Oral Impl Res 10 : 278, 1999.
33. Park YG : Bone Histomorphometry. Kyung-Hee Pub 43, 2004.
34. Schenk RK, Buser D, Hardwick WR *et al* : Healing pattern of bone regeneration in membrane-protected defects. Int J Oral Maxillofac Implants 9 : 13, 1994.
35. Fumiaki M, Kunikazu T, Koichi W : Widespread calcium deposits, as detected using the alizarin red S technique, in the nervous system of rats treated with dimethyl mercury. Neuropathology 20 : 210, 2000.

36. Parfitt AM : The physiologic and clinical significance of bone histomorphometric data. CRC Pres 143, 1983.
37. Atwood D : Post extraction changes in adult mandible as illustrated by microradiograph of midsagittal section and serial cephalometric roetgengrams. J Prosthet Dent 13 : 810, 1963.
38. Carlsson H, Thilander H, Hedegard B : Histologic changes in the upper alveolar process after extractions with or without insertion of an immediate full denture. Acta Odontol Scand 25 : 21, 1967.

저자 연락처
우편번호 130-701
서울특별시 동대문구 회기동 1번지
경희대학교 치과대학 구강악안면외과학교실
이 백 수

원고 접수일 2009년 04월 13일
게재 확정일 2009년 05월 18일

Reprint Requests
Lee Baek-soo
Dept. of Oral and Maxillofacial Surgery, KyungHee University Dental School, Hoegi 1, Dongdaemunku, Seoul, 130-701, Korea
Tel : +82-2-958-9440
E-mail : leebs@khu.ac.kr

Paper received 13 April 2009
Paper accepted 18 May 2009