만성 편마비 환자의 상완이두근에 대한 초음파 영상구조의 특성 분석

▮김현진_동신대학교대학원 물리치료학과 ▮양가애 ▮김수현_동신대학교대학원 물리치료학과 ▮김태열_동신대학교 물리치료과

Analysis of Ultrasonography on Biceps Brachii Muscle of Hemiplegic Patient

hyun-Jin Kim, PT.; [1]Ga-Ae Yang, PT. MS.; Su-Hyon Kim, PT. MS; [2]Tae-Youl Kim, PT. PhD.

Department of Physical Therapy, Graduate School of Dong shin University; [2]Department of Physical Therapy, Dong Shin University

Purpose This study aims to comparison of ultrasonography on both sides of biceps brachii muscle of hemiplegic patient.

Methods The biceps brachii muscle of fifteen subjects (5 male, 10 female) with stroke were scanned with ultrasonography at the muscle belly at rest at elbow angles of 90 deg. The echogenicity (density, white area index; WAI, anatomic cross-sectional area; ACSA, volume) of ultrasonography was examined.

Results In the biceps brachii muscle, there were significant differences of density, WAI, ACSA, and volume between affected side and non-affected side. biceps brachii muscle, echogenicity (density, WAI) of the affected side was higher than non-affected side. biceps brachii muscle, echogenicity (ACSA, volume) of the non-affected side was higher than affected side.

Conclusion This study showed that change of skeletal muscle architecture properties occurred biceps brachii muscle of the affected side muscle of hemiplegic patient.

Keywords Ultrasonography, Hemiplegia, Biceps brachii muscle.

논문 접수일 2009년 10월 22일
수정 접수일 2009년 11월 10일
게재 승인일 2009년 11월 23일
교신 저자 김태열, ptcep@hanmail.net, 011-688-4214

I. 서론

뇌에 비정상적 혈액 공급으로 발생하는 뇌졸중(stroke)은 80% 이상에서 편마비를 발생시키고 이 중 40% 이상은 만성 환자로 남는다.[1] 초기 편마비 환자들은 뇌 손상 이후 몇 개월 안에 기능을 회복하지만 대부분의 환자들은 뇌 손상 이후 응급 처치와 초기 치료를 하여도 운동(motor), 감각(sensory), 인지(cognitive), 지각(perceptual), 심리(psychological), 사회적(social), 신체 기능적(functional) 측면의 장애를 가지게 되고,[1,2] 상위운동신경원의 손상환자들은 마비측 근육의 약화나 강직, 구축 등에 의해 근육의 체적감소, 근섬유의 단축, 운동단위 수의 감소가 일어나 형태학적으로 구조적 변화가 일어난다.[3-6] 편마비 환자의 상지기능의 자발적 회복은 뇌손상 이후 3개월 정도까지 진행되며, 이 시기에 기능적 회복이 일어나지 않으면 추가적인 회복은 힘들다고 하였다.[7] 특히 상지의 일반적인 기능 회복은 하지에 비해 느리기 때문에 일상생활 동작 중 식사, 옷 입기 등 개인 일상생활에 많은 제한을 받는다.[8]

골격근은 활동을 하지 않고 장기간 침상안정을 하거나, 하지에 중력에 의한 부하가 적용되지 않으면 근육은 무용성에 의한 위축이 발생한다. 이것은 근육 단면적과 근섬유, 단백질 구성의 감소, 근력의 저하, 피로율과 인슐린 저항의 증가를 유발시킨다.[9] 골격근은 인간의 활동능력을 결정하는데 매우 중요한 역할을 하는데, 골격근의 기능변화에 대한 평가와 관리는 물리치료 분야에서 중요한 연구영역 중에 하나이다.[10,11] 또한 구조적 특성인 근 섬유의 크기나 두께, 섬유 형태 등을 파악하고 비교하는 연구는 골격근의 기능을 평가하고 분석하는데 있어 매우 중요하다.[12-14]

최근 해상력이 높은 영상진단장비와 정밀한 디지털 영상분석 프로그램이 개발되어 인체의 골격근 구조에 대한 비침습적 연구가 활발히 이루어지고 있으며, 골격근의 특징을 규명하기 위한 구조와 근 기능과의 관계에 대한 질적이고 양적인 연구가 진행되고 있다.[15-17] 초음파 검사는 다른 진단영상 검사와 비교 시 비용이 저렴하고, 양측 비교가 가능하며, 검사 시 방사선의 위험이 없고, 간편하게 시행할 수 있는 장점들이 있어 근골격계 질환의 진단에 많이 사용되고 있다.[18,19] Nielsen 등[20]은 질적 구조에 대한 분석은 근육영상밀도(density)와 백색영역지수(white area index; WAI)의 값을 계산하여 평가하는 방법이 사용된다고 하였다. 양적 평가는 초음파를 이용하여 횡단면적을 측정하고, 측정된 횡단면적을 이용하여 근체적(volume)을 구하는 방법이 사용되고 있다.[21]

상위운동신경원의 손상으로 인한 편마비환자는 활동부족으로 마비측과 비마비측 모두에서 골격근 장애를 초래할 수 있는 병태생리학적 변화인 근 위축이 발생하지만, 마비측과 비마비측에 대한 비교 연구는 많지 않은 것으로 보고되었다.[22] 따라서 이 연구는 초음파 영상분석을 통해 근육영상밀도(density), 백색영역지수(WAI), 해부학적 근 단면적(anatomic cross-sectional area; ACSA)과 근 체적(volume)의 비교를 통해 편마비환자에서 상완이두근의 구조적 변화를 이해하고자 한다.

II. 연구방법

1. 연구대상

대상자는 발병일로부터 6개월 이상 경과하고, 우세 손이 우측인 좌측 편마비 환자 15명을 대상으로 실시하였다(표 1). 실험은 대상자에게 충분한 설명을 한 후에 동의를 얻어 실시하였다. 대상자는 성별은 남자가 5명, 여자 10명이었으며, 평균 연령은 62.87±10.33세였다. 평균 발병기간은 16.07±11.62개월이었다.

표 1. 뇌졸중 후 편마비 환자의 임상적 특성

	연령(세)	발병기간(달)	성별	
			남	여
대상자	62.87±10.33	16.07±11.62	5	10

평균±표준편차

2. 실험방법

1) 측정도구 및 측정 방법

골격근 구조는 초음파 영상 촬영장치(SONOACE 6000, Medison Co., Korea)를 이용하여 양측 상완이두근을 측정하였으며, 이 장치의 주파수는 6~8.5 MHz 이다. 초음파 영상 측정에 사용된 초음파 변환기는 7.5 MHz 선형변환기(linear transducer)이며, 민감도(G50)와 동적범위(C4)는 고정하여 모든 검사에 동일하게 적용하였다. 측정 자세는 대상자가 앉은 자세에서 상완을 90도 굴곡한 자세에서 양측의 상완이두근의 근복 시작위치를 확인하고 3 cm 간격으로 점을 표시한 후, 표시한 지점에서 측정하였다. 수집된 영상들은 photoshop CS (Adobe, USA) 프로그램을 통해 8비트 회색모드(332×310 pixels)로 변환시킨 후, 이 영상을 image pro plus 4.1 (Media Cybernetics, USA) 프로그램을 사용하여 분석하였다.

2) 근육영상밀도 및 백색영역지수의 측정

양측 상완이두근에서 횡단면으로 영상을 획득한 후, 건막이 포함되지 않도록 사각형의 영역을 선택하여, 이곳의 평균 화소 값(pixel value)을 구하였으며, 이것을 근육영상밀도로 정하였다. 화소가 순수한 검정색이면 0이고, 순수한 흰색이면 255가 된다. 백색영역지수는 선택된 사각형의 영상에서 흰색으로 보이는 모든 영역(화소 값이 70 이상)의 화소 수를 전체 화소 수로 나눈 값으로 하였다.[23]

$$\text{WAI} = \frac{\text{Pixel number (value>70)}}{\text{Total pixel number}}$$

$$\text{Density} = \frac{\text{Total Pixel Values}}{\text{Total Pixel number}}$$

3) 근육 근단면적 및 체적의 측정

양측 상완이두근의 영상 사진을 image pro plus 4.1에 내장된 디지털 캘리퍼를 이용하여 근육의 윤곽선을 그리고 영상장치에 내장된 영상프로그램을 이용하여 양측 상완이두근의 근복에 일정한 간격으로 초음파를 이용하여 근 단면적을 구하고 두 점간의 근 체적은 Bernardi 등[24]이 이용하였던 방식으로 계산하고, 전체 근체적은 Esformes 등[25]이 이용한 각 구간별 체적의 총합으로 구하였다.

3. 통계방법

모든 자료들은 SPSS 12.0 통계 프로그램을 이용하여 분석하였다. 마비측과 비마비측의 골격근 구조에 대한 비교는 Wilcoxon 부호순위 검정을 실시하였다. 통계학적 유의성을 검증하기 위해 유의수준 α는 0.05로 하였다.

III. 결과

1. 근육영상밀도의 변화

초음파 영상분석에서 상완이두근의 마비측과 비마비측 근육영상밀도의 비교는 다음과 같다(그림 1). 마비측의 근육영상밀도는 50.37±7.55, 비마비측의 근육영상밀도는 44.58±6.44로 통계학적으로 유의한 차이를 나타내었다(Z=-3.408, p<0.01).

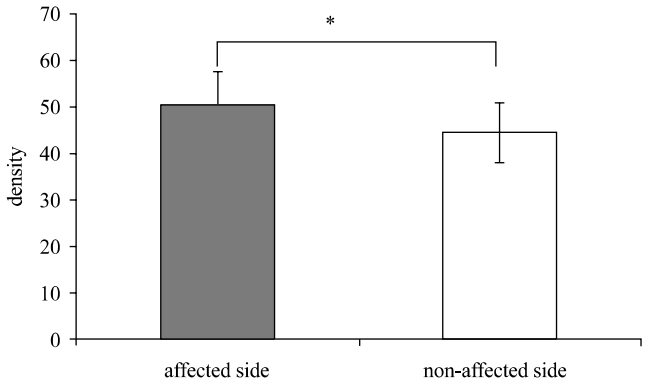

그림 1. 상완이두근 근육 밀도의 비교

평균±표준편차
*p<0.01

2. 백색영역지수의 변화

초음파 영상분석에서 상완이두근의 마비측과 비마비측 백색영역지수의 비교는 다음과 같다(그림 2). 마비측의 백색영역지수는 6802.13±2361.76, 비마비측의 백색영역지수는 4688.00±1347.55로 통계학적으로 유의한 차이를 나타내었다(Z=-3.408, p<0.01).

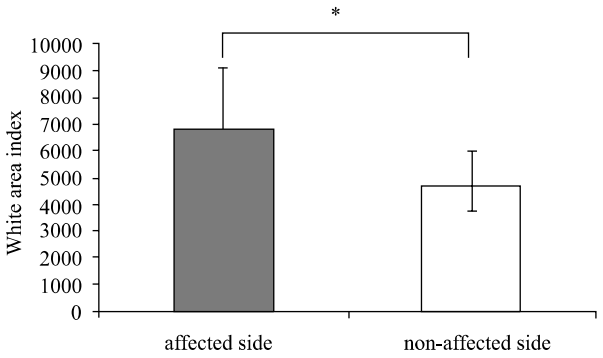

그림 2. 상완이두근 백색영역지수의 비교

평균±표준편차

*p<0.01

3. 근 단면적의 변화

초음파 영상분석에서 상완이두근의 마비측과 비마비측 근 단면적의 비교는 다음과 같다(그림 3). 마비측의 근 단면적은 3.23±0.54mm^2, 비마비측의 근 단면적은 4.01±0.65mm^{2}으로 통계학적으로 유의한 차이를 나타내었다(Z=−3.408 , p<0.01).

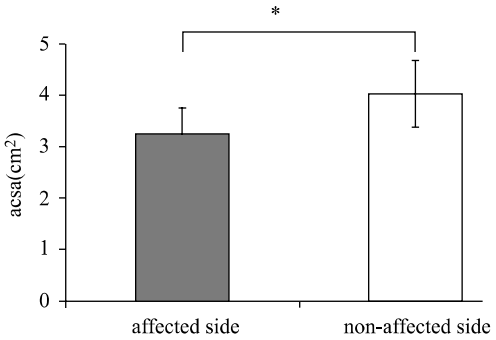

그림 3. 상완이두근 근 단면적의 비교

평균±표준편차

*p<0.01

4. 근 체적의 변화

초음파 영상분석에서 상완이두근의 마비측과 비마비측 근 체적의 비교는 다음과 같다(그림 4). 마비측의 근 체적은 9.32±1.83mm^3, 비마비측의 근 체적은 10.84±1.14mm^{3}로 통계학적으로 유의한 차이를 나타내었다(Z=−2.840, p<0.01).

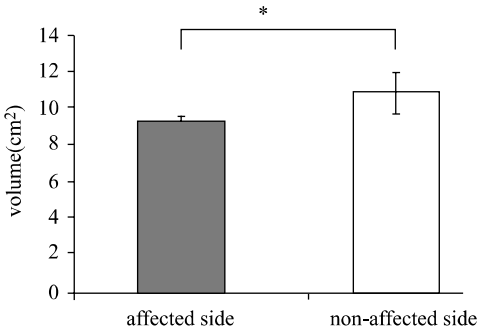

그림 4. 상완이두근 근 체적의 비교

평균±표준편차

*p<0.01

Ⅳ. 고찰

초음파 영상은 골격근의 특성에 대한 정량적 정보를 제공하는데 다른 영상분석 장치에 비해 근골격계의 모든 형태와 구조를 시각화 할 수 있으며, 다양하고 공간적인 시각화와 정량화를 할 수 있다.[15] Philip 등[26]은 초음파를 이용하여 생검을 하지 않아도 근육의 구조적, 질적, 그리고 양적인 평가를 통하여 통합적인 해석이 가능하다고 하였다. 따라서 이 연구는 초음파 영상분석을 이용하여 편마비환자의 상완이두근의 근육영상밀도, 백색영역지수, 해부학적 근 단면적과 근 체적의 비교를 통해 마비측과 비마비측 근육의 특성을 비교 평가하여 편마비환자의 골격근 변화를 알아보고자 하였다.

골격근의 질적 특성에 관련된 근육영상밀도와 백색영역지수는 훈련된 근육일수록, 나이가 적을수록, 신경계 손상질환이 없는 근육일수록, 여성보다는 남성에서 근육영상밀도와 백색영역지수가 작게 나타났고,[27,28] Nielsen 등[20]은 백색영역은 위축이나 질병이 동반되면 근육의 형태에 있어 산만하게 나타난다고 하였다. 정진규 등[29]은 상완이두근의 근육영상밀도와 백색영역지수가 연령이 증가함에 따라 근육의 위축과 근섬유가 아닌 지방이나 결합조직의 높은 반사강도의 증가로 인해 증가된다고 하였고, 신경근전기자극과 수의적 등척성저항운동을 통한 근력 증가를 초음파영상을 이용하여 정량적으로 평가하여 근육의 단면적과 체적이 증가됨을 보고하였는데, 이것은 신경근전기자극을 이용한 등척성저항운동이 근위축 예방과 근력 회복에 의한 것이라고 하였다.[30]

본 연구에서 근육영상밀도와 백색영역지수는 마비측이 비마비측보다 높게 나타나 마비측의 근 조직 구성에 변화가 있음을 알 수 있으며, 근 단면적과 근 체적도 마비측이 비마비측보다 현저히 감소하여 뇌졸중 후 마비에 의한 무용성 위축이 진행되었다는 것을 나타내었다. 뇌졸중 후 편마비 환자는 중추신경계 손상으로 마비로 지절부를 장기간 사용하지 못함에 따라 무용성 위축이 진행되는데, 근섬유의 직경 감소, 근섬유 조성의 변화, 근육의 지방침착으로 나타난다.[31] 뇌졸중은 또한 신경계 활성 감소, 영양상태 저하, 신체활

동 및 운동 저하등의 영향으로 인하여 근육의 발달과 유지를 어렵게 함으로써 근 위축을 초래한다.[32]

서삼기[33]는 편마비 환자에서 초음파 영상을 통한 골격근 구조의 역학적 특성을 비교 분석한 결과, 마비측에서 비마비측에 비해 근 두께와 우모각은 작아지고, 섬유속 길이, 근육영상밀도와 백색영역 지수는 마비측에서 비마비측에 크게 나타난다고 하여, 본 연구와 같은 결과를 나타내었다.

이 연구를 바탕으로 뇌졸중환자를 대상으로 한 임상적 특성에 관한 연구가 필요하다고 사료되며, 뇌졸중환자의 골격근에 대한 구조적, 질적 특성을 이해함으로써, 임상적 진단과 치료에 적용하기 위한 뇌졸중환자의 골격근에 보다 나은 자료를 제공할 수 있을 것이다.

V. 결론

이 연구에서 편마비환자의 마비측과 비마비측 상완이두근의 디지털 초음파 영상분석 방법을 이용하여 근육영상밀도, 백색영역지수, 해부학적 근 단면적과 근 체적의 특성을 비교 분석한 결과 모든 측정 항목에서 유의한 차이가 나타났다. 따라서 상위운동신경원에 병변이 생기면 마비측 골격근의 질적 특성과 해부학적 구조의 특성에 변화가 온다는 것을 알 수 있었다. 또한 초음파 영상분석을 이용하면 골격근의 기능평가에 치중해 있던 물리치료진단의 범위가 구조적 평가까지 가능하도록 확대될 수 있을 것으로 생각된다.

참고문헌

1. Jorgensen HS. The Copenhagen stroke study experience. J Stroke. 1996;6:5-16.
2. Wade DT, Langton-Hwer R, Wood VA et al. The hemiplegic arm after stroke: Measurement and recovery. J Neural Neurosurg Psychiatry. 1983;46:521-524.
3. Chae J, Yang G, Park RK et al. Muscle weakness and co-contraction in upper limb hemiparesis: relationship to motor impairment and physical disability. Neurohabil Neural Repair. 2002;16:241-248.
4. Li L, Tong KY, Hu X. The effect of post stroke impairments on brachialis muscle architecture as measured by ultrasound. Arch Phys Med Rehabil. 2007;88:243-250.
5. Metoki N, Sato Y, Satoh K et al. Muscular atrophy in the hemiplegic thigh in patients after stroke. Am J Phys Med Rehabil. 2003;82:862-865.
6. Patten C, Lexell J, Brown HE. Weakness and strength training in persons with poststroke hemiplegia: rationale, method, and efficacy. J Rehabil Res Dev. 2004;41:293-312.
7. Nakayama H, Jorgensen HS, Raaschou HO et al. Recovery of upper extremity function in stroke patients: The Copenhagen Stroke Study. Arch Phys Med Rehabil. 1994;75:394-398.
8. Wade DT, Legh-Smith J, Langton Hewer R. Social activities after stroke: Measurement and natural history using the frenchay activities index. Int Rehabil Med. 1985;7(4):176-181.
9. Zhang P, Chen X, Fan M. Signaling mechanisms involved in disuse muscle atrophy. Medical Hypotheses. 2007;69:310-321.
10. Felici F, Colace L, Sbriccoli P. Surface EMG modifications after eccentric exercise. J Electromyogr Kinesiol. 1997;7:193-202.
11. Sbriccoli P, Felici F, Rosponi A et al. Exercise induced muscle damage and recovery assessed by means of linear and non-linear sEMG analysis and ultrasonography. J Electromyogr Kinesiol. 2001;11:73-83.
12. Bilodeau M, Schindler-Ivens S, Williams R et al. EMG frequency content changes with increasing force and during fatigue in the quadriceps femoris muscle of men and women. J Electromyogr Kinesiol. 2003;13:83-92.
13. Moore BD, Drouin J, Gansneder BM et al. The differential effects of fatigue on reflex response timing and amplitude in males and females. J Electromyogr Kinesiol. 2002;12:351-360.
14. Svantesson U, Osterberg U, Thomee R et al. Fatigue during repeated eccentric-concentric and pure concentric muscle actions of the plantar flexors. Clin Biomech. 1998;13:336-343.
15. Chi-Fishman G, Hicks JE, Cintas HM et al. Ultrasound imaging distinguishes between normal and weak muscle. Arch Phys Med Rehabil. 2004;85:980-986.
16. Reeves ND, Narici MV, Maganaris CN. Effect of resistance training on skeletal muscle-specific force in elderly humans. Journal of Applied Physiology. 2004;96:885-892.
17. Williams GN, Higgins MJ, Lewek MD. Aging skeletal muscle: physiologic changes and the effects of training. Physical Therapy. 2002;82:62-68.
18. Jacobson JA, Van Holsbeeck MT. Musculoskeletal ultrasonography. Orthop Clin North Am. 1998;29:135-167.
19. Van Holsbeeck M, Introcaso JH. Musculoskeletal ultrasonography. Radiol Clin North Am. 1992;30:907-925.
20. Nielsen PK, Jasen BR, Darvann T et al. Quantitative ultrasound tissue characterization in shoulder and thigh muscles. Clinical Biomechanics. 2000;15:S13-S16.
21. Sipila S, Suominen H. Quantitative ultrasonography of muscle. Arch Phys Med Rehabil. 1996;77:1173-1178.
22. 안경주, 이윤경, 임지희 등. 지구력 운동이 급성기 뇌졸중 쥐의 뒷다리근 질량에 미치는 영향. 대한기초간호자연과학회. 2000;

2(2):67-80.

23. Maurits NM, Beenakker EAC, van Schaik DEC et al. Muscle ultrasound in children. Ultrasound in Med & Biol. 2004;30:1017-1027.

24. Bernardi M, Solomonow M, Sanchez J. H, Baratta R. V, & Nquyen G. Motor unit recruitment strategy of knee antagonist muscles in a stepwise, increasing isometric contraction. European Journal of Applied Physiology. 1995;70:493-501.

25. Esformes JI, Narici MV, Maganaris CN. Measurement of human muscle volume using ultrasonography. Eur J Appl Physiol. 2002;87(1):90-92.

26. Philip CM, Benington, John E et al. Masseter muscle volume measured using ultrasonography and its relationship with facial morphology. European Journal of Orthodontics. 1999; 21:659-670.

27. 윤세원, 황태연, 김용남 등. 제 2형 당뇨환자의 말초신경기능 및 골격근의 Echogenicity 분석. 대한임상전기생리학회지. 2006;4(1):13-25.

28. 이정우, 김태열, 윤세원 등. 내측 비복근에서 등척성 수축, 근구조, 운동단위 활동전위 사이의 상관관계. 코칭능력개발지. 2007;9(1):147-155.

29. 정진규, 김태열, 김용남 등. 정상 골격근의 근전도 중앙주파수 및 초음파 영상 밀도분석. 대한물리치료학회지. 2006;18(1): 83-94.

30. 임영은, 김인걸, 김태열 등. 최대 수의적 등척성 수축을 하는 동안 장요측 수근 신근에서 최대 수의적 등척성 수축력과 근구조와의 상관관계. 대한물리치료학회지. 2007;19(6):23-30.

31. Hachisuka K, Umezu Y, Ogata H. Disuse muscle atrophy of lower limbs in hemiplegic patients. Arch Phys Med Rehabil. 1997;78:13-18.

32. Duncan PW. Stroke disability. Phys Ther. 1994;74(5):399-406.

33. 서삼기. 뇌졸중환자 내측 비복근의 초음파 영상 분석. 대한물리치료학회지. 2007; 19(2):11-19.