

기저/아세타졸아미드 국소뇌혈류 SPECT의 확률 뇌지도 분석을 이용한 일측 중대뇌동맥 협착환자에서 시행한 스텐트 삽입술의 효용성 평가

계명대학교 동산의료원 핵의학과¹, 신경외과², 뇌연구소³
김해원¹ · 원경숙¹ · 전석길^{1,3} · 이창영^{2,3}

Efficacy Assessment of Endovascular Stenting in Patients with Unilateral Middle Cerebral Artery Stenosis Using Statistical Probabilistic Anatomical Mapping Analysis of Basal/Acetazolamide Brain Perfusion SPECT

Hae Won Kim, M.D.¹, Kyoung Sook Won, M.D.¹, Seok Kil Zeon, M.D.^{1,3}, and Chang-Young Lee, M.D.^{2,3}
Department of ¹Nuclear Medicine and ²Neurosurgery, ³Brain Research Institute, Keimyung University, School of Medicine, Daegu, Korea

Purpose: The aim of this study was to evaluate the hemodynamic changes after endovascular stenting in patients with unilateral middle cerebral artery (MCA) stenosis using statistical probabilistic anatomical mapping (SPAM) analysis of basal/acetazolamide (ACZ) Tc-99m ECD brain perfusion SPECT. **Materials and Methods:** Eight patients (3 men and 5 women, 64.8±10.5 years) who underwent endovascular stenting for unilateral MCA stenosis were enrolled. Basal/ACZ Tc-99m ECD brain perfusion SPECT studies were performed by one-day protocol before and after stenting. Using SPAM analysis, we compared basal cerebral perfusion (BCP) counts and cerebrovascular reserve (CVR) index of the MCA territory before stenting with those after stenting. **Results:** After stenting, no patient had any complication nor additional stroke. In SPAM analysis, 7 out of the 8 patients had improved BCP counts of the MCA territory and 7 out of the 8 patients had improved CVR index of the MCA territory after stenting. Before stenting, the mean BCP counts and CVR index in the affected MCA territory were 47.1±2.2 ml/min/100 g and -2.1±2.9%, respectively. After stenting, the mean BCP counts and CVR index in the affected MCA territory were improved significantly (48.3±2.9 ml/min/100 g, p=0.025 and 0.1±1.3%, p=0.036). **Conclusion:** This study revealed that SPAM analysis of basal/ACZ brain perfusion SPECT would be helpful to evaluate hemodynamic efficacy of endovascular stenting in unilateral MCA stenosis. (Nucl Med Mol Imaging 2009;43(4):280-286)

Key Words: Tc-99m ECD, statistical probabilistic anatomical mapping, stents, middle cerebral artery, stenosis

서 론

중대뇌동맥의 죽상경화성 폐색성 뇌질환은 중대뇌동맥 영역 뇌졸중의 여러 가지 원인 가운데 7-8%를 차지하는 상대적으로 드문 질환이다.^{1,2)} 증상이 있는 중대뇌동맥 협착

환자의 연간 뇌졸중 발생률은 7.8%이며, 중대뇌동맥 협착은 다른 대뇌동맥의 협착보다 좋지 않은 예후를 가져 적극적인 치료가 필요하다.^{3,4)}

중대뇌동맥 협착의 치료법에는 수술에 의하여 협착의 원인이 되는 죽상경화판을 제거하는 내막절제술, 새로운 혈류를 설정해주는 혈관문합술과 비관혈적 중재적 방법인 풍선 확장술 또는 스텐트 삽입술 등이 있다.^{5,6)} 특히, 스텐트 삽입술은 최근 스텐트 제조 기술의 발달과 더불어 뇌혈관에 이용 가능한 스텐트의 소개로 중대뇌동맥 협착의 효과적인 치료수단으로 부상하고 있다.⁷⁻¹²⁾

중대뇌동맥 협착증의 치료성적을 객관적으로 평가하는 방법으로 경두개도플러(transcranial doppler; TCD), 컴퓨터단층촬영(computed tomography; CT), 자기공명영상

- Received: 2009. 2. 4. • Revised: 2009. 5. 14.
- Accepted: 2009. 7. 6.
- Address for reprints: Seok Kil Zeon, M.D., Department of Nuclear Medicine, Keimyung University, School of Medicine, 194 Dongsan-dong, Jung-gu, Daegu 700-712, Korea
Tel : 82-53-250-7022; Fax : 82-53-250-7132
E-mail: zeon@dsmc.or.kr
- ※ 본 논문은 계명대학교 동산의료원 뇌연구소 연구비에 의해 이루어진 것임.

Table 1. Clinical Characteristics of the Subjects

Case No.	Sex	Age (years)	Location of stenosis	Stenosis degree (%)	Symptom
1	F	55	Left MCA ^{a)} M1	90	rTIAs ^{b)}
2	F	64	Left MCA M1	75	Stroke
3	F	76	Left MCA M1	70	Stroke
4	M	44	Right MCA M1	85	Stroke
5	M	68	Left MCA M1	90	Stroke
6	F	73	Right MCA M1	90	Stroke
7	F	69	Left MCA M1	50	rTIAs
8	M	69	Right MCA M1	90	Stroke

^{a)}Middle cerebral artery, ^{b)}recurrent transient ischemic attacks

(magnetic resonance image; MRI), 자기공명분광검사 (magnetic resonance spectroscopy; MRS), 단일광자방출 단층촬영(single photon emission computed tomography; SPECT) 등의 영상진단방법이 있으며,¹³⁻¹⁶⁾ 그 가운데, 중대뇌동맥 협착에서 치료 전과 후에 기저/아세타졸아미드 국소뇌혈류 SPECT를 시행하여 그 혈류 변화를 평가한 여러 연구가 보고되었다.^{7,9,16)} 그러나 국소뇌혈류 SPECT 영상을 육안적으로 분석하면, 그 결과가 판독자 사이에 차이가 있을 수 있고, 검사와 검사의 차이를 정량적으로 나타내기 어려운 단점이 있다.^{17,18)} 또한 국소뇌혈류 SPECT에 나타난 뇌혈류와 뇌혈류예비능을 정량적으로 분석하기 위하여 관심영역을 그리고 계수를 측정하기도 하였는데, 이때에도 관심영역을 그릴 때의 주관성이 문제로 지적되어 왔다.¹⁹⁾ 최근 이러한 단점을 보완하기 위해 영상정합과 영상변환 기술이 보편화 되어 서로 다른 모양의 뇌혈류 영상을 표준모형에 정합하고 화소 단위로 비교하는 방법이 도입되었고, 이 가운데 확률 뇌지도의 소구획 단위로 비교하는 확률 뇌지도 분석법(statistical probabilistic anatomical mapping; SPAM)이 개발되었다.^{19,20)}

이 연구에서는 일측 중대뇌동맥 협착에서 시행한 스텐트 삽입술의 효용성을 기저/아세타졸아미드 국소뇌혈류 SPECT의 SPAM분석을 이용하여 혈류역학적 측면에서 객관적으로 평가하고자 하였다.

대상 및 방법

1. 연구 대상

2005년 8월부터 2008년 2월 사이에 일측 중대뇌동맥 협착증으로 진단되어 스텐트 삽입술을 시행한 환자 중에서 시술 전후에 기저/아세타졸아미드 국소뇌혈류 SPECT를 시행한 8명의 환자(남:여=3:5, 평균 연령: 64.8±10.5세)를 대상으로 후향적 분석을 시행하였다.

8명의 환자 중 6명이 중대뇌동맥 협착으로 인한 뇌졸중

증상을 보였으며 나머지 2명은 일과성 허혈발작 증상을 보였다. 모든 환자는 시술 전에 MRI와 경대뇌동맥뇌혈관조영술(transfemoral cerebral angiography; TFCA)을 시행하여 뇌경색의 유무 및 원인동맥의 폐색정도를 평가하였다. 모든 환자는 TFCA상 일측 중대뇌동맥의 M1 분절에 협착이 발견되었고, 술전 MRI에서는 8명 가운데 6명에서 급성 뇌경색이 발견되었다(Table 1).

스텐트 삽입술은 약물치료에 불응하는 증상이 있는 죽상경화성 일측 중대뇌동맥 협착 환자에서 시행하였다. TFCA상 50% 이상의 중대뇌동맥 협착을 유의한 협착으로 정의하였다. 주요 뇌졸중으로 심각한 신경학적 손상이 있거나, 6개월 이상의 만성 완전 혈관폐색이 있거나, 중대뇌 동맥 M2 분절 이상의 원위부 협착이 있는 환자는 스텐트 삽입술 시행 대상에서 제외하였다. 모든 환자는 스텐트 삽입술 후 출혈성 또는 허혈성 합병증이 없었고, 이전 증상의 호전을 보였으며, 시술 후 3개월 이내 폐색성 뇌혈관 질환의 추가 발병이 없었다.

2. 기저/아세타졸아미드 국소뇌혈류 SPECT의 획득

스텐트 삽입술 전후의 기저뇌혈류 및 혈류예비능(cerebral vascular reserve; CVR)의 평가를 위해 기저/아세타졸아미드 국소뇌혈류 SPECT를 시술 전후에 시행하였다. 혈류예비능 검사는 one-day protocol을 이용하였다. 정맥로를 먼저 확보한 후 편안하게 누운 상태에서 600 MBq의 Tc-99m Ethyl Cysteinate Dimer (ECD)를 주사하고 20분 후 기저 국소뇌혈류 SPECT영상을 얻었다. 기저 영상 촬영을 시작한 10분 후 1 g의 아세타졸아미드를 정맥주사하여 부하를 유도하고 기저영상 촬영이 끝나면 900 MBq의 Tc-99m ECD를 주사하여 20분 후 부하 국소뇌혈류 SPECT 영상을 얻었다. 영상의 획득은 부채꼴빔조준기(fan beam collimator)를 장착한 이중헤드카메라(E-cam, Signature, Siemens, USA)를 이용하였다. SPECT 영상은 step and shoot 방식으로 2.8도 간격으로, 64스텝의 영상(25초/

Table 2. Basal Cerebral Perfusion Counts and Cerebrovascular Reserve Index of Affected and Unaffected MCA Territories Before and After Stenting

Territory	Brain SPECT	Before stenting	After stenting	p-value
Affected MCA ^{a)}	BCP ^{b)}	47.1±2.2	48.3±2.9	0.025
	CVR ^{c)}	-2.1±2.9	0.1±1.3	0.036
Unaffected MCA	BCP	50.8±2.6	50.4±2.3	0.161
	CVR	-0.1±1.4	-0.1±1.3	0.889

^{a)}Middle cerebral artery, ^{b)}Basal cerebral perfusion (ml/min/100 g), ^{c)}Cerebrovascular reserve (%)

스텝)을 얻어 128 × 128 매트릭스에 기록하였다. 사이노그램에서 환자의 움직임 등 전체적인 영상의 질을 확인한 후, Butterworth 여과법을 이용하여 여과하였고(차단 주파수 = 0.5 cycle/pixel, 차수=5) 역투사 방식으로 단층상으로 재구성하였다. 재구성된 영상은 Chang의 방법으로 균등감쇠보정을 시행하였다(감쇠계수=0.15 cm⁻¹).

시술 전 SPECT검사는 대상환자의 증상 발생 후 4-13일에 시행되었다. 시술 전 SPECT검사와 시술과의 간격은 2-25일이었으며, 시술 후 SPECT검사와 시술과의 간격은 2-12일이었다.

3. SPAM을 이용한 뇌엽의 계수 분석

공간정합과 통계처리를 Matlab 6.5 (Mathworks Inc, USA) 상에서 구현된 SPM2 소프트웨어(University College of London, UK)를 이용하였다. 기저 국소뇌혈류 SPECT 영상과 아세타졸아미드 국소뇌혈류 SPECT 영상을 SPM의 Montreal Neurological Institute(MNI) SPECT용 표준 모형위로 affine 변형과 비선형 변형을 이용하여 공간정규화를 하였다. 공간정규화된 영상을 SPAM을 이용하여 MNI에서 152명 정상인의 MRI 영상을 구획 나눈 98개의 관심영역에 속할 확률을 화소마다 0에서 1까지의 숫자로 나타내었고, 각 화소의 계수와 그 화소가 관심영역에 속할 확률을 곱하여 관심영역의 계수를 구하였다. 이 때 양측 소뇌의 평균방사능 계수가 50 (ml/min/100 g)이 되도록 비례적 변환(proportional scaling) 방식으로 계수정규화 하였다. 각 뇌엽에 속하는 관심영역의 계수를 더한 것을 SPAM 분석에서 구해진 각 뇌엽의 계수로 정의하고, 스텐트 삽입술 전과 후의 양측 중대뇌 동맥영역의 뇌혈류계수를 구하여 비교하였다.

각 뇌엽별 혈류예비능지표(cerebral vascular reserve index: CVRI)는 각 뇌엽별 계수를 이용하여 다음과 같이 정의하고 스텐트 삽입술 전후의 혈류예비능지표 차이를 구하여 혈류예비능 호전을 나타내었다.

$$CVRI = \frac{C_{ACZ} - C_{basal}}{C_{basal}} \times 100$$

C_{ACZ}: 아세타졸아미드 영상에서의 계수

C_{basal}: 기저 영상에서의 계수

4. 통계분석

스텐트 삽입 전후 중대뇌동맥 영역의 기저뇌혈류계수와 혈류예비능지표를 Wilcoxon test 방법으로 비교하였다. p 값이 0.05이하이면 통계적으로 유의하다고 보았다.

결 과

1. 협착이 있던 측과 없던 측의 SPAM분석 비교

스텐트 삽입술 전 모든 환자에서 협착이 있던 중대뇌동맥 영역의 기저 뇌혈류계수가 협착이 없던 중대뇌동맥 영역의 기저 뇌혈류계수보다 낮았으며, 양측 간에 유의한 차이가 있었다(47.1±2.2 vs. 50.8±2.6, p=0.012). 스텐트 삽입술 전 8명 중 6명의 환자에서 협착이 있던 중대뇌동맥 영역의 혈류예비능지표가 협착이 없던 중대뇌동맥 영역의 혈류예비능지표보다 낮았으나, 양측 간에 유의한 차이는 없었다(-2.1±2.9 vs. -0.1±1.4, p=0.123)(Table 2).

2. 스텐트 삽입술 전과 후의 SPAM분석 비교

스텐트 삽입술 후 협착이 있던 중대뇌동맥 영역의 기저 뇌혈류계수는 8명의 환자 중 7명에서 시술 전 기저 뇌혈류계수보다 증가하였다(Fig. 1, 2). 1명에서는 협착이 있던 중대뇌동맥 영역의 기저 뇌혈류계수가 45.2 ml/min/100 g에서 44.8 ml/min/100 g으로 감소하였지만 혈류예비능지표는 -1.1%에서 2.1%로 증가하였다. 스텐트 삽입술 후 협착이 있던 중대뇌동맥 영역의 혈류예비능지표는 7명의 환자에서 시술 전보다 증가하였다. 1명에서는 협착이 있던 중대뇌동맥 영역의 혈류예비능지표가 2.4%에서 0.5%로 감소하였지만 기저 뇌혈류계수는 47.7 ml/min/100 g에서 48.6 ml/min/100 g로 증가하였다.

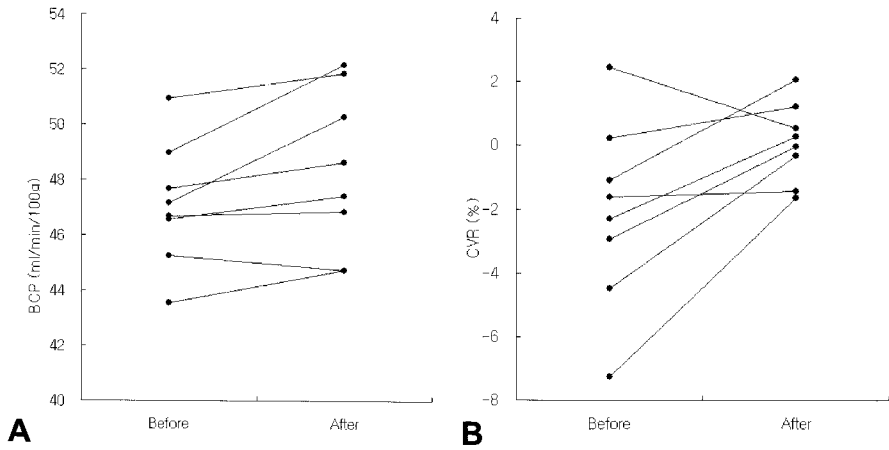


Figure 1. Basal/Acetazolamide (ACZ) Brain Perfusion SPECT with SPAM analysis showed basal cerebral perfusion (BCP) counts (A) and cerebrovascular reserve (CVR) index (B) before and after stenting. After stenting, BCP counts and CVR index in the affected MCA territory were improved significantly ($p = 0.025$ and $p=0.036$).

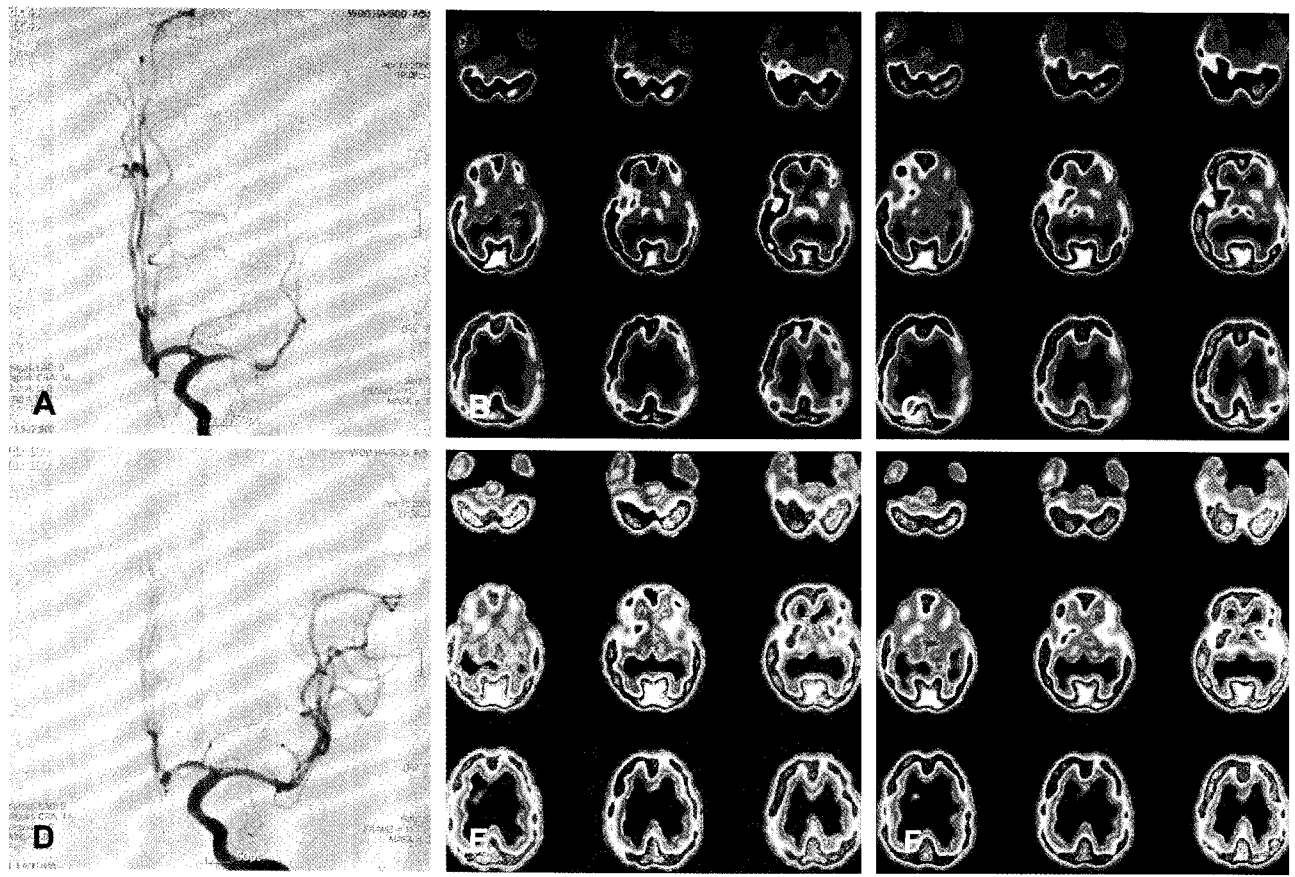


Figure 2. A 55-year old woman underwent stenting for left middle cerebral artery (MCA) stenosis. Before stenting, cerebral angiography (A) showed severe stenosis of the left MCA and basal/Acetazolamide (ACZ) brain perfusion SPECT (B,C) showed markedly decreased basal cerebral perfusion (BCP) and impaired cerebral vascular reserve (CVR) of the left MCA territory. After stenting, cerebral angiography (D) showed no residual stenosis of the left MCA and basal/ACZ brain perfusion SPECT (E,F) showed improved BCP and CVR of the left MCA territory. SPAM analysis revealed improved BCP counts and CVR index (from 47.2 ml/min/100 g to 50.3 ml/min/100 g and from -2.9% to 0.0%).

집단별 분석에서 스텐트 삽입술 전 협착이 있던 중대뇌동맥 영역의 기저뇌혈류계수는 시술 후보다 유의하게 증가하였다(47.1 ± 2.2 mL/min/100 g vs. 48.3 ± 2.9 mL/min/100 g, $p=0.025$). 스텐트 삽입술 전 협착이 있던 중대뇌동맥 영역의 혈류예비능지표는 시술 후보다 유의하게 증가하였다 ($-2.1 \pm 2.9\%$ vs. $0.1 \pm 1.3\%$, $p=0.036$) (Table 2).

협착이 없던 중대뇌동맥 영역의 기저뇌혈류계수 및 혈류예비능지표는 스텐트 삽입술 전과 후에 유의한 차이가 없었다($p=0.161$, $p=0.889$) (Table 2).

고 찰

중대뇌동맥 협착은 매우 역동적으로 변하여, 협착의 진행과 감소를 반복한다.²¹⁾ 중대뇌동맥협착을 장기간 관찰하였던 Lee 등²²⁾의 국내 보고에 의하면 39%의 환자에서 협착이 꾸준히 진행되었고 협착이 감소된 경우는 한 예도 관찰되지 않아 중대뇌동맥 협착에 대해 적극적인 치료가 필요함을 강조하였다. 또한 무증상의 환자라 할지라도 중대뇌동맥의 협착이 계속 진행된다면 고식적인 내과적 치료보다는, 적극적으로 폐쇄성 뇌혈관의 재개통을 시행하는 치료법을 고려해야 한다.⁵⁾

스텐트 삽입술은 최근 대뇌동맥 협착 환자의 유망한 중재적 시술법으로 제안되어, Lee 등⁹⁾은 10명의 대뇌동맥 협착 환자에서 스텐트 삽입술을 시행하여 이후 추적검사 기간 동안 대뇌동맥의 재협착이나 추가적인 뇌허혈 증상이 나타나지 않았다고 보고하였고, Jiang 등¹²⁾은 40명의 중대뇌동맥 협착 환자에서 스텐트 삽입술을 시행하여 증상의 개선과 뇌혈류증가가 있었다고 보고하였다. 본 연구에서는 8명의 환자 중 6명에서 스텐트 삽입술 후 협착이 있던 중대뇌동맥 영역의 기저 뇌혈류계수와 혈류예비능지표가 증가하였다. 1명의 환자에서는 스텐트 삽입술 후 기저 뇌혈류계수의 증가와 혈류예비능지표의 감소를 보였지만 그 폭이 크지 않았고, 이것은 측부순환동맥 등에 의하여 시술 전 혈류예비능이 이미 잘 보존되어 있었기 때문으로 생각된다. 나머지 1명의 환자에서는 스텐트 삽입술 후 기저 뇌혈류계수의 감소를 보였으나 그 차이는 미미하였으며 혈류예비능지표의 확연한 개선을 보여 SPAM분석이 임상적 결과와 일치하는 것으로 생각할 수 있다.

Lee 등¹⁹⁾은 국소뇌혈류 SPECT의 SPAM 분석이 15명의 경동맥 협착 환자에서 혈관문합술 후 내경동맥 영역의 뇌혈류 변화를 평가하는데 유용하다고 보고하였고, Eo 등²⁰⁾은 국소뇌혈류 SPECT의 SPAM 분석을 이용하여 14명의 환자에서 혈관문합술 후 내경동맥 영역의 기저뇌혈류와 혈

류예비능의 개선이 있었음을 보고하였다. 최근 Kim 등²³⁾은 중대뇌동맥 국소뇌혈류 SPECT를 이용하여 중대뇌동맥 영역의 확률뇌지도를 설정하여 중대뇌동맥 질환의 SPAM분석을 용이하게 하였고, 중대뇌동맥 공급영역으로 전두엽, 두정엽, 측두엽 뿐만 아니라 기저핵과 시상 등이 포함되고 보고하였다. 이를 이용하여 본 연구에서는 SPAM분석으로 8명의 환자에서 스텐트 삽입술 전과 후의 중대뇌동맥 영역의 뇌혈류 변화를 정량적으로 구할 수 있었다.

뇌혈류 SPECT의 정량분석에 있어서 일반적으로 병변의 뇌혈류 방사능을 전체 뇌의 방사능 등으로 계수 정규화하여 정량화하게 된다. 그러나 전체 뇌로 계수 정규화하는 경우 스텐트 삽입술을 시행받은 쪽의 대뇌반구의 혈류변화가 평균 뇌방사능에 영향을 주므로, 본 연구에서는 양측 소뇌의 평균방사능 계수를 이용하여 정규화를 하였다. 뇌경색 등 뇌혈관질환에서 소뇌는 기능해리에 의한 반대측 소뇌의 혈류감소가 관찰되는 경우가 있으나, 극히 일부를 제외하고는 뇌졸중의 경중 및 뇌경색의 호전과 관련 없이 시간에 따라 거의 변화하지 않으며 오랫동안 지속하는 것으로 알려져 있어 양측 소뇌를 이용한 뇌혈류계수 정규화에 큰 영향을 미치지 않을 것으로 생각된다.²⁴⁻²⁶⁾

일반적으로 국소뇌혈류 SPECT의 방사능분포는 나이에 따라서 다른 양상을 보이지만 기본적으로 좌우대칭이다. 정상인에서의 회백질의 혈류는 대체로 70-90 mL/min/100 g, 백질의 혈류는 20-30 mL/min/100 g, 평균혈류는 50 mL/min/100 g으로 보고되고 있다.^{27,28)} 중대뇌동맥협착 등의 허혈성 뇌혈관질환에서는 비대칭적인 뇌혈류결손이 나타나고, 그 크기와 정도가 환자의 임상결과를 반영하는 것으로 알려져 있다.¹⁶⁾ 본 연구에서는 소뇌의 평균방사능 계수가 50이 되도록 계수정규화 하였으며, 스텐트 삽입술 전 협착이 있던 중대뇌동맥 영역의 기저 뇌혈류계수가 47.1 ± 2.2 mL/min/100 g으로 나타났다. 협착이 없던 중대뇌동맥 영역의 기저 뇌혈류계수는 50.8 ± 2.6 mL/min/100 g으로 나타났으며 이는 협착이 있던 중대뇌동맥 영역의 기저 뇌혈류계수보다 유의하게 높아, 국소뇌혈류 SPECT의 SPAM 분석이 협착이 있던 중대뇌동맥 영역의 혈류감소를 성공적으로 정량화하여 나타낸 것으로 생각된다.

본 연구와 같이 Lee 등²⁹⁾은 중대뇌동맥 협착 환자에서 스텐트 삽입술 후 뇌혈류의 변화를 국소뇌혈류 SPECT의 SPAM분석을 이용하여 평가하였다. 이 연구에서는 11명의 환자 중 8명에서 시술 후 기저뇌혈류의 증가가 있었지만 그 차이는 유의하지 못하였고, 혈류예비능은 유의하게 증가하여 국소뇌혈류 SPECT의 SPAM분석이 중대뇌동맥의 스텐트 삽입술을 평가하는데 유용하다고 보고하였다. 본 연구에

서는 국소뇌혈류 SPECT의 SPAM분석을 통하여 중대뇌동맥 협착환자에서 시행한 스텐트 삽입술 전과 후의 기저뇌혈류계수와 혈류예비능지표가 모두 유의하게 개선되었음을 밝혀내었고, 스텐트 삽입술을 시행하지 않은 중대뇌동맥 영역에서는 시술 전과 후의 기저 뇌혈류계수와 혈류예비능지표의 유의한 변화가 없었음을 밝혀내었다. 따라서 국소뇌혈류 SPECT의 SPAM분석은 중대뇌동맥 협착환자에서 스텐트 삽입술 후의 혈류역학적 개선을 객관적으로 평가하는데 유용할 것으로 사료된다.

본 연구의 제한점은 중대뇌동맥 영역의 뇌경색부위를 제외하지 않고 스텐트 삽입술 전후의 혈류변화를 평가한 것이다. 비가역적 뇌경색으로 진행된 뇌조직은 스텐트 삽입술 후의 혈류개선을 기대할 수 없고, 이것은 이 후의 혈류변화에 영향을 미칠 수 있다. 뇌경색부위에서의 뇌혈류변화만을 평가하기 위하여 MRI 등을 이용하여 경색부위를 마스킹하는 방법이 필요할 것으로 생각된다. 중대뇌동맥협착증의 스텐트 삽입술은 기술적으로 어려움이 많으며 합병증의 발생 가능성 또한 높아 쉽게 시술할 수 없어, 이 연구에서도 많은 증례를 대상으로 하는데 제한점이 있었다. 또한 스텐트 삽입술 후의 국소 뇌혈류 SPECT 검사가 비교적 단기간에 수행되었으므로, 장기적인 임상증상 경과와 뇌혈류의 변화를 객관적으로 보여주는 국소뇌혈류 SPECT와 SPAM의 분석이 이루어지지 못했다. 추후 더 많은 수의 환자를 대상으로 한 장기간의 연구가 필요할 것으로 생각된다.

요 약

목적: 중대뇌동맥 협착증은 예후가 좋지 않아 스텐트 삽입술 같은 적극적인 치료법이 많이 시행되고 있다. 이 연구는 일측 중대뇌동맥 협착에서 시행한 스텐트 삽입술의 효용성을 기저/아세타졸아미드 국소뇌혈류 SPECT의 확률지도 분석법(statistical probabilistic mapping; SPAM)을 이용하여 혈류역학적 측면에서 객관적으로 평가하고자 하였다. **대상 및 방법:** 2005년 8월부터 2008년 2월 사이에 일측 중대뇌동맥 협착증으로 진단되어 스텐트 삽입술을 시행한 환자 중에서 시술 전후에 기저/아세타졸아미드 국소뇌혈류 SPECT를 시행한 8명의 환자(남:여 = 3:5, 평균 연령: 64.8±10.5세)를 대상으로 후향적 분석을 시행하였다. 스텐트 삽입술 전후의 기저뇌혈류 및 혈류예비능(cerebral vascular reserve: CVR)의 평가를 위해 기저/아세타졸아미드 국소뇌혈류 SPECT를 시술 전후에 시행하였다. SPAM을 이용하여 협착이 있던 측과 협착이 없던 측의 중대뇌동맥 영역의 뇌혈류계수를 구하였다. 스텐트 삽입술 전후의

혈류예비능지표(cerebral vascular reserve index: CVRI)차이를 구하여 혈류예비능 호전을 나타내었다. 모든 환자는 스텐트 삽입술 후 출혈성 또는 허혈성 합병증이 없었고, 시술 후 3개월 이내 폐색성 뇌혈관 질환의 추가발병이 없었다. **결과:** 스텐트 삽입술 후 협착이 있던 중대뇌동맥 영역의 기저 뇌혈류계수는 8명의 환자 중 7명에서 시술 전 기저 뇌혈류계수보다 증가하였다. 스텐트 삽입술 후 혈류예비능지표는 7명의 환자에서 시술 전보다 증가하였다. 집단별 분석에서 스텐트 삽입술 전 협착이 있던 중대뇌동맥 영역의 기저뇌혈류계수는 시술 후보다 유의하게 증가하였다(47.1±2.2 ml/min/100 g vs. 48.3±2.9 ml/min/100 g, p=0.025). 스텐트 삽입술 전 협착이 있던 중대뇌동맥 영역의 혈류예비능지표는 시술 후보다 유의하게 증가하였다(-2.1±2.9% vs. 0.1±1.3%, p=0.036). 협착이 없던 중대뇌동맥 영역의 기저뇌혈류계수 및 혈류예비능지표는 스텐트 삽입술 전과 후에 유의한 차이가 없었다(p=0.161, p=0.889). **결론:** 이 연구에서는 국소뇌혈류 SPECT의 SPAM 분석을 통하여 중대뇌동맥 협착환자에서 스텐트 삽입술 전과 후의 기저뇌혈류와 혈류예비능을 정량적으로 측정, 비교하여 시술 후 기저뇌혈류와 혈류예비능이 모두 유의하게 개선되었음을 밝혀내었다. 따라서, 뇌혈류 SPECT의 SPAM 분석은 중대뇌동맥 협착환자에서 스텐트 삽입술 후의 혈류역학적 개선을 평가하는데 유용할 것으로 사료된다.

References

- Mohr JP, Lazar RM, Marshall RS, Gautier JC, Hier DB. Middle cerebral artery disease. In: Barnett HJM, Mohr JP, Stein BM, Yatsu FM, editors. *Stroke: Pathophysiology, Diagnosis, and Management*. New York: Churchill Livingstone; 1998. p.427-79.
- Lhermitte F, Gautier JC, Derouesne C. Nature of occlusions of the middle cerebral artery. *Neurology* 1970;20:82-8.
- The EC/IC Bypass Study group. The international cooperative study of extracranial/intracranial arterial anastomosis (EC/IC bypass study): methodology and entry characteristics. *Stroke* 1985; 16:397-406.
- Bogousslavsky J, Barnett HJ, Fox AJ, Hachinski VC, Taylor W. Atherosclerotic disease of the middle cerebral artery. *Stroke* 1986;17:1112-20.
- Klopfenstein JD, Ponce FA, Kim LJ, Albuquerque FC, Nakaji P, Spetzler. Middle Cerebral Artery Stenosis: Endovascular and Surgical Options. *Skull Base* 2005;15:175-89.
- Yasargil MG, Yonekawa Y. Results of microsurgical extra-intracranial arterial bypass in the treatment of cerebral ischemia. *Neurosurgery* 1977;1:22-4.
- Sfyroeras G, Karkos CD, Liasidis C, Spyridis C, Dimitriadis AS, Kouskouras K, et al. The impact of carotid stenting on the hemodynamic parameters and cerebrovascular reactivity of the ipsilateral middle cerebral artery. *J Vasc Surg* 2006;44:1016-22.
- Niesen WD, Rosenkranz M, Eckert B, Meissner M, Weiller C, Sliwka

- U. Hemodynamic changes of the cerebral circulation after stent-protected carotid angioplasty. *Am J Neuroradiol* 2004;25:1162-7.
9. Lee CY, Yim MB. Primary stent therapy for symptomatic intracranial atherosclerotic stenosis: 1-year follow-up angiographic and midterm clinical outcomes. *J Neurosurg* 2006;105:235-41.
 10. Nahser HC, Henkes H, Weber W, Berg-Dammer E, Yousry TA, Kuhne D. Intracranial vertebrobasilar stenosis: angioplasty and follow-up. *Am J Neuroradiol* 2000;21:1293-301.
 11. Lee TH, Kim DH, Lee B-H, Kim HJ, Choi CH, Park KP. Preliminary results of endovascular stent-assisted angioplasty for symptomatic middle cerebral artery stenosis. *Am J Neuroradiol* 2005;26:166-74.
 12. Jiang WJ, Wang YJ, Du B, Wang SX, Wang GH, Jin M, et al. Stenting of symptomatic M1 stenosis of middle cerebral artery: an initial experience of 40 patients. *Stroke* 2004;35:1375-80.
 13. Soine L, Helenius J, Tatlisumak T, Saimanen E, Salonen O, Lindsberg P, et al. Cerebral hemodynamics in asymptomatic and symptomatic patients with high grade carotid stenosis undergoing carotid endarterectomy. *Stroke* 2003;34:1655-61.
 14. Kim DW, Min JH, Lee YS. Transcranial doppler in asymptomatic carotid stenosis representing hemodynamic impairment: correlation study with magnetic resonance imaging. *J Neuroimaging* 2004;14:331-5.
 15. Sánchez-Arjona MB, Sanz-Fernández G, Franco-Macías E, Gil-Peralta A. Cerebral hemodynamic changes after carotid angioplasty and stenting. *Am J Neuroradiol* 2007;28:640-4.
 16. Nuutinen J, Kuikka J, Roivainen R, Vanninen E, Sivenius J. Early serial SPET in acute middle cerebral artery infarction. *Nucl Med Commun* 2000;21:425-9.
 17. Hosoda K, Kawaguchi T, Ishii K, Minoshima S, Shibata Y, Iwakura M, et al. Prediction of hyperperfusion after carotid endarterectomy by brain SPECT analysis with semiquantitative statistical mapping method. *Stroke* 2003;34:1187-93.
 18. Stockbridge HL, Lewis D, Eisenberg B, Lee M, Schacher S, Belle G, et al. Brain SPECT: a controlled, blinded assessment of intrareader and interreader agreement. *Nucl Med Commun* 2002;23:537-44.
 19. Lee HY, Paeng JC, Lee DS, Lee JS, Oh CW, Cho MJ, et al. Efficacy assessment of cerebral arterial bypass surgery using statistical parametric mapping and probabilistic brain atlas on basal/Acetazolamide brain perfusion SPECT. *J Nucl Med* 2004;45:202-6.
 20. Eo JS, Oh CW, Kim Yu, Park EK, Lee WW, Kim SE, et al. Hemodynamic outcome of successful bypass surgery in patients with atherosclerotic cerebrovascular disease: a study with Acetazolamide and ^{99m}Tc-ECD SPECT. *Nucl Med Mol Imaging* 2006;40:293-301.
 21. Akins PT, Pilgram TK, Cross DT 3rd, Moran CJ. Natural history of stenosis from intracranial atherosclerosis by serial angiography. *Stroke* 1998;29:433-8.
 22. Lee JH, Choi CG. Longitudinal follow-up of middle cerebral artery stenosis with transcranial Doppler ultrasonography: preliminary study. *J Korean Neurol Assoc* 1998;16:450-7.
 23. Kim SJ, Kim IJ, Kim YK, Lee TH, Lee JS, Jun SM, et al. Probabilistic anatomic mapping of cerebral blood flow distribution of the middle cerebral artery. *J Nucl Med* 2008;49:39-43.
 24. Pantano P, Baron JC, Samson Y, Bousser MG, Derouesne C, Comar D. Crossed cerebellar diaschisis. Further studies. *Brain* 1986;109:677-94.
 25. Infeld B, Davis SM, Lichtenstein M, Mitchell PJ, Hopper JL. Crossed cerebellar diaschisis and brain recovery after stroke. *Stroke* 1995;26:90-5.
 26. Miura H, Nagata K, Hirata Y, Satoh Y, Watahiki Y, Hatazawa J. Evolution of crossed cerebellar diaschisis in middle cerebral artery infarction. *J Neuroimaging* 1994;4:91-6.
 27. Ito H, Inoue K, Soto R, Kinomura S, Taki Y, Okada K, et al. Database of normal human cerebral blood flow measured by SPECT: I. Comparison between I-123-IMP, Tc-99m-HMPAO, and Tc-99m-ECD as referred with O-15 labeled water PET and voxel-based morphometry. *Ann Nucl Med* 2006;20:131-8.
 28. Tanaka F, Vines D, Tsuchida T, Freedman M, Ichise M. Normal patterns on ^{99m}Tc-ECD brain SPECT scans in adults. *J Nucl Med* 2000;41:1456-64.
 29. Lee TH, Kim SJ, Kim IJ, Kim YK, Kim DS, Park KP. Statistical parametric mapping and statistical probabilistic anatomical mapping analyses of basal/acetazolamide Tc-99m ECD brain SPECT for efficacy assessment of endovascular stent placement for middle cerebral artery stenosis. *Neuroradiology* 2007;49:289-98.