

# 하악 과두에 발생한 골연골종의 보존적 제거 1 예

남정우\* · 김재영 · 김학진 · 김형준<sup>1,2</sup> · 차인호<sup>1,2</sup> · 남 옹<sup>1,2</sup>

<sup>1</sup>연세대학교 치과대학 구강악안면외과학교실, <sup>2</sup>연세대학교 치과대학 구강종양연구소

**Abstract** (J. Kor. Oral Maxillofac. Surg. 2009;35:257-260)

## CONSERVATIVE RESECTION OF OSTEOCHONDROMA ON MANDIBULAR CONDYLE : A CASE REPORT

Jung-woo Nam\*, Jae-young Kim, Hak-jin Kim,  
Hyung-jun Kim<sup>1,2</sup>, In-ho Cha<sup>1,2</sup>, Woong Nam<sup>1,2</sup>

<sup>1</sup>Yonsei University College of Dentistry, Department of Oral & Maxillofacial Surgery

<sup>2</sup>Yonsei University College of Dentistry, Oral Cancer Research Institute

Osteochondroma is one of the most common benign tumors of the axial skeleton, but is rarely found in the facial bones and extremely rare in mandibular condyle. The clinical signs and symptoms of osteochondroma of mandibular condyle may resemble those seen in patients with temporomandibular joint (TMJ) dysfunction. Condylectomy have been the first choice for treatment of osteochondroma, but it may be with some complications, loss of condylar vertical height, etc.

A 57 years old female patient who had an osteochondroma on left mandibular condyle visited to our clinic. We did surgically remove the mass with favorable result, so we present the case with review of literatures.

**Key words:** Osteochondroma, mandibular condyle, conservative operation

(원고접수일 2009.6.10. / 1차수정일 2009.6.18. / 2차수정일 2009.7.8. / 게재확정일 2009.7.14.)

### I. 서 론

골연골종은 몸통 뼈대에 나타나는 가장 흔한 양성 종양 중의 하나로 두개안면영역에서 드물게 발생한다.<sup>1-5</sup> 얼굴뼈에 발생하는 골연골종은 아래턱의 근육돌기에서 가장 흔하게 나타나며, 관절돌기에서도 드물게 발생한다.<sup>3,4,6-10</sup> 병소는 이환된 뼈의 표면으로부터 돌출되어 있으며, 연골로 덮혀있는 것을 특징으로 한다.<sup>4,10</sup>

아래턱 관절돌기에 발생한 골연골종은 임상적으로 느린 교합의 변화, 점진적인 얼굴 비대칭, 부정교합, 제한되거나 통증을 동반한 아래턱의 움직임 등의 특징을 가지며 이는 측두하악관절 장애의 임상 양상과 유사하다.<sup>1,3-5,10</sup> 관절돌기의 골연골종은 파노라마 방사선 사진과 컴퓨터 단층 촬영 영상을 통해 관찰할 수 있으며, 관절돌기의 표면으로부터 돌출되어 나온 불규칙한 형태의 혼재된 골밀도 양상을 보

이는 종괴로 관찰된다.<sup>3-5,8,10</sup> 이것은 약 57%에서 관절돌기 내측으로부터 발생하고 약 20%는 중간에서 발생하며, 외측과 상방에서는 1% 미만에서 발생한다.<sup>10,11</sup>

골연골종은 재발율이 약 2% 미만이며, 아직까지 아래턱에서 재발되거나 악성 전이한 경우는 보고된 바가 없어 비교적 좋은 예후를 가진다.<sup>1,3-5,12</sup> 그러나 전통적으로 관절돌기에 발생한 골연골종의 외과적 치료는 술 후 교합의 문제, 수직고경의 상실 등 몇몇 합병증들을 유발할 가능성에도 불구하고, 일반적으로 재건을 동반하거나 동반하지 않은 과두절제술이 선택되어왔다.<sup>1,4,5,9</sup>

따라서 아래턱 관절돌기에 발생한 골연골종의 치료는 경우에 따라서 좀 더 보존적인 외과적 처치가 요구되며, 본 교실에서는 57세 여환의 왼쪽 관절돌기에 발생한 골연골종을 아래턱의 수직고경을 유지하면서 보존적으로 제거하여 양호한 경과를 관찰하였기에 이를 보고하는 바이다.

### 남 옹

120-752 서울특별시 서대문구 성산로 250

연세대학교 치과대학 구강악안면외과학교실, 구강종양연구소

**Nam Woong**

Department of Oral and Maxillofacial Surgery, Oral Cancer Research Institute, Yonsei University College of Dentistry, 250 Sungsan-ro, Seodaemun-gu, Seoul, Korea, 120-752

Tel: 82-2-2228-2971 Fax: 82-2-364-0992

E-mail: omsnam@yuhs.ac

### II. 증례보고

본 57세 여자 환자는 개인 병원 치과에 내원하기 3일 전에 좌측 턱관절의 탈구가 발생한 후, 완전한 재위치가 이루어지지 않고, 통증 및 부정확한 교합이 존재하여 본과로 의

되었다. 환자는 특기할 만한 전신병력이나 치과병력은 없었으며, 이전에도 가끔씩 턱관절이 탈구되는 경험이 있었고, 그 때마다 스스로 재위치를 하였다고 진술하였다. 본과에 내원하여 시행한 임상 검사 및 파노라마 방사선 사진 검사상, 좌측 구치부에 경도의 개교증이 관찰되었으며, 개구량은 약 2.5 cm 정도로 제한되는 양상이 관찰되었다(Fig. 1, 2). 턱 끝은 우측으로 변위되어 있는 소견 보였으나, 환자분 본래 중등도의 안면비대칭 관찰되어 현재 나타나는 증상과 큰 연관성은 보이지 않았다. 좌측 턱관절에 통증을 유발하는 것으로 미루어, 우선적으로 염증으로 인한 급성 부정교합을 가진 하에 소염진통제 등 약물 처방을 우선적으로 시행한 후 경과관찰 시행하였다. 그 결과, 통증은 감소되었으나 교합 부조화는 지속되는 양상 관찰되었으며, 좌측 턱관절의 재위치 시도는 실패하였다. 따라서 구조적인 평가를 위하여 환자에게 컴퓨터 단층 사진 촬영 또는 자기 공명 영상 촬영을 권유하였으며, 구조적 변화가 없을 시 염증반응에 의한 부정교합으로 진단하고 지속적인 항염증 약물치료를 시행하는 것으로 치료계획을 수립하였다.

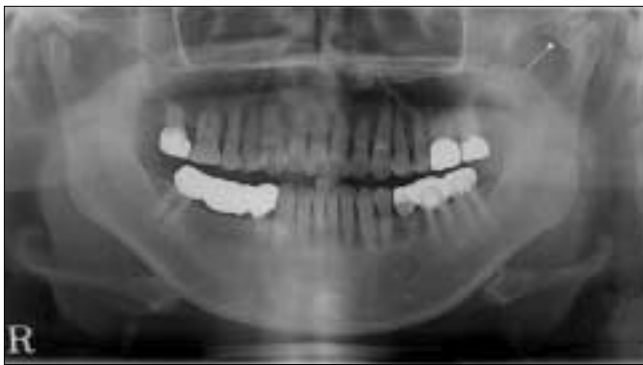

Fig. 1. Irregular bony exostoses on the mandibular condyle, left (arrow).

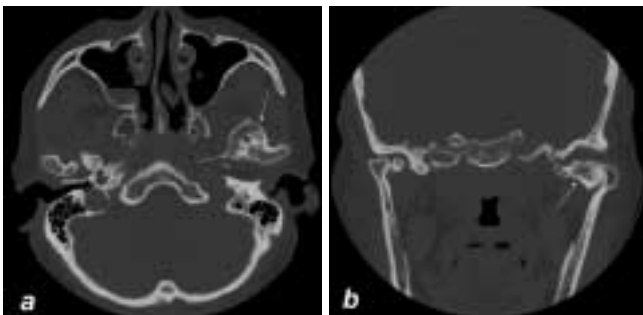


Fig. 3. TMJ CT (bone window setting) ; a. Axial CT section demonstrates the antero-medial bony exostoses (arrows) on the left mandibular condyle. b. Coronal CT section shows the mass of left mandibular condyle with medial bony expansion (arrow).

컴퓨터 단층 촬영 결과, 좌측 턱관절의 관절돌기 전내방으로 약 25×25 mm 크기의 골 표면으로부터 자라나온 불규칙한 형태와 밀도를 가진 종괴가 관찰되었으며, 이것을 관절돌기에 발생한 골연골증으로 가진 하에 종괴의 외과적 제거술을 계획하였다(Fig. 3). 컴퓨터 단층 촬영의 전두면 영상에서 관절돌기 상방으로 증식한 골은 거의 관찰되지 않았으며, 임상적으로 환자분의 교합변화도 미약하여, 술 후 합병증을 최소화하기 위하여 병소의 보존적인 제거를 시도하였다.

수술은 전신마취하에 좌측 전이개 부위로의 접근을 통하여 이루어졌으며, 좌측 관절돌기의 종괴 적출술 및 과두성형술을 시행하였다(Fig. 4). 관절돌기의 전내방으로 증식한 약 25×25 mm 크기의 종괴를 전이개 접근을 통하여 보존적으로 제거하는 것은, 기구의 접근이나 병소 제거 경로의 공간 확보 등의 관점에서 쉽지 않았다. 따라서 하관절강으로 접근을 한 뒤 osteotome과 marlet 등의 기구를 이용하여 종물을 분리해낸 후, 관절원판의 절개를 시행하여 상관절강을 통하여 분리된 종물을 제거하였다. 제거된 종괴는 약

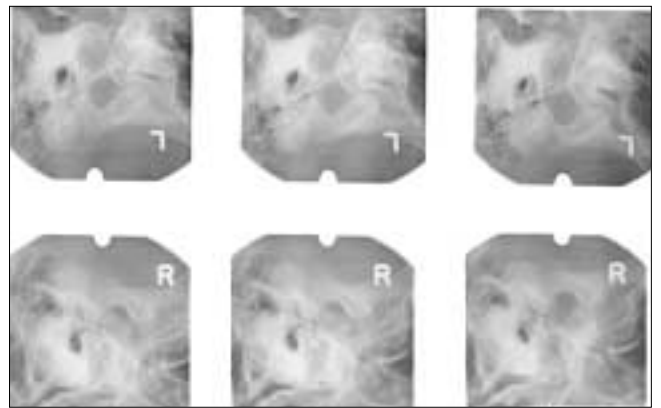


Fig. 2. TMJ tomography shows limitation of condylar translation on both TMJs.

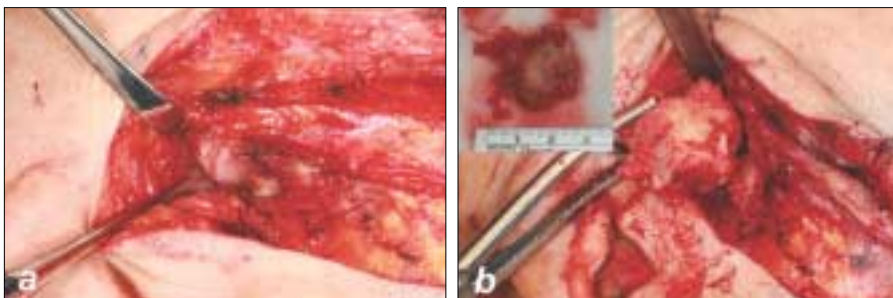


Fig. 4. a. Exposure of lower joint space and condylar head. b. The mass was resected from antero-medial side of condylar head. The size of specimen was measured about 23mm×25 mm.

23×25 mm의 크기를 보였으며, 병소가 제거된 관절돌기는 bur를 이용하여 과두성형술을 시행하였고 절개된 관절원판은 봉합되었다. 이후 피하 조직 및 피부의 봉합은 통상적인 방법으로 시행하였다. 종물을 제거한 뒤 우측으로 변위되었던 아래턱의 운동은 정상으로 회복되는 양상 관찰되었다.

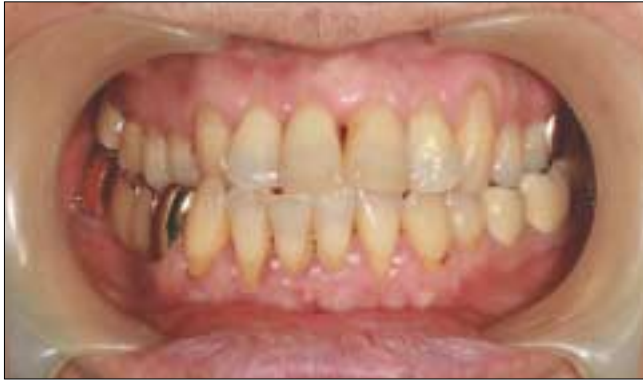

Fig. 5. Improved occlusion after operation ; left posterior openbite was disappeared.

였으며, 비교적 양호한 교합을 보여 약간 결찰은 시행되지 않았다(Fig. 5). 술 중 안면신경은 보존되었으며, 특기할만한 출혈 소견은 보이지 않았다.

수술 후 컴퓨터 단층 촬영 상 성공적인 보존적 종괴 적출을 확인할 수 있었으며, 조직검사 결과 골연골종으로 확진되었다(Fig. 6). 수술 후 3개월의 경과관찰 결과 턱이 빠지는 증상은 사라졌으며 아래턱의 정상적인 움직임이 관찰되었으나, 미약하게 좌측 구치부의 선접촉이 관찰되었다.

### Ⅲ. 고 찰

두개안면영역에서 나타나는 골연골종은 두개저, 위턱동굴, 광대활, 아래턱 등에서 발생할 수 있으며, 아래턱에서는 근육돌기, 관절돌기, 아래턱 상행지, 몸체, 각, 그리고 정중부에서 보고된 바 있다.<sup>9)</sup> 아래턱 관절돌기 부위에서 발생한 골연골종은 드물며 발생연령은 평균 42세이고 여성호발의 경향을 보인다.<sup>11)</sup> 또한 좌측의 관절돌기에서 좀 더 잘 이환되는 양상이 관찰된다.<sup>1-2,8)</sup> 이러한 아래턱 관절돌기에 발생한 골연골종은 앞서 언급한 대로 특징적인 임상적

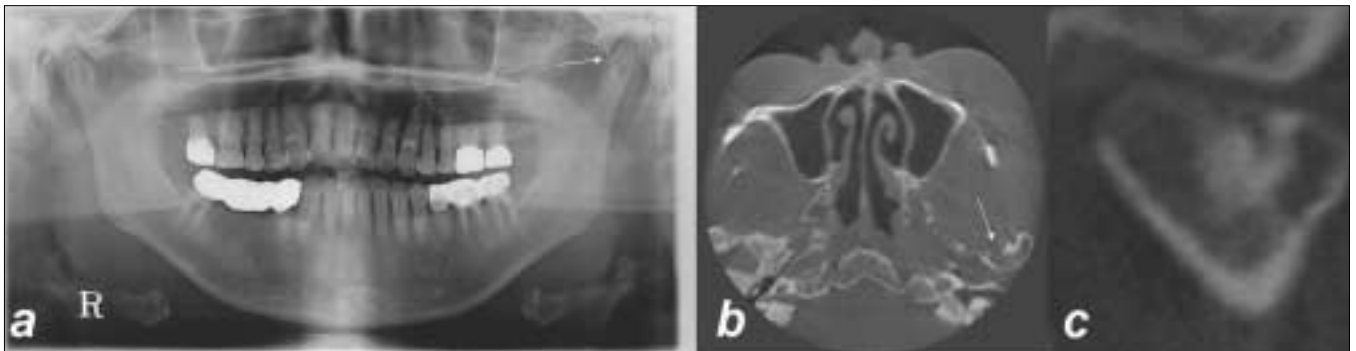


Fig. 6. Post-operative radiography ; a. Panoramic image, b, c. Cone-beam CT (CBCT) images ; b. Axial view, c. Coronal view of left mandibular condyle

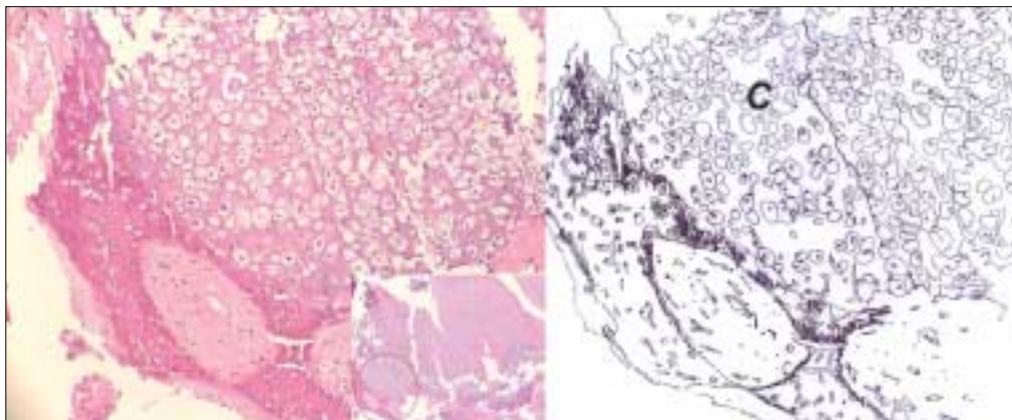


Fig. 7. Photomicrograph of the resected osteochondroma of the mandibular condyle. Cartilaginous cap (C), zone of endochondral ossification, and cartilaginous islands in the subcortical bone are shown. (hematoxylin and eosin stain, magnification ×100, ×40 (small))

양상을 보이며, 이는 방사선 사진 촬영, 특히 컴퓨터 단층 촬영을 통해 뚜렷하게 관찰될 수 있다.<sup>1,3-5,10)</sup> 조직학적으로 골연골종은 연골성 모자, 연골내 골화, 피질골 하방 골내의 연골성 섬 등이 관찰되는 소견을 보인다(Fig. 7).<sup>3,5,10)</sup>

골연골종의 발생 기전은 몇 가지의 가설로 알려져 있다.<sup>4,5,9)</sup> 첫 번째로, 골단의 골막 결손의 결과로 연골 전구 세포들이 유출되는 것이 골연골종을 형성하게 한다는 설이다.<sup>3,4)</sup> 두 번째 병발 기전은 결과적으로 골화가 될, 연골을 생성하는 골막 그리고/또는 근육돌기나 관절돌기의 골연골종의 화학적 변화로, 골막은 연골모세포와 골모세포를 형성할 수 있는 잠재력을 가지고 있으며, 골연골종을 발생시킬 수 있다.<sup>1,3,4)</sup> 세 번째는 근육의 인대가 붙는 위치로부터 종괴가 발병한다는 설이다.<sup>1,3,5,10)</sup> 그러나 이것은 관절돌기의 외측으로부터 발생하는 골연골종을 설명하기에는 한계가 있다.<sup>1,9)</sup>

아래턱의 관절돌기에서 발생한 골연골종은 나타나는 임상양상이 유사하다는 점에서 편측의 관절돌기 과증식과 구분되어야만 한다.<sup>13,14)</sup> 후자는 임상적, 방사선학적으로 확대된 관절 돌기 양상으로 관찰되는 반면, 골연골종은 정상적인 외형을 가진 관절돌기 표면에서 구상으로 돌출되어 증식되어 있는 모양으로 발생한다.<sup>10,13,14)</sup> 조직학적으로도 편측의 관절돌기 과증식은 정상적인 연골 증식 형태를 보이지만, 골연골종은 비정상적인 연골의 증식과 석회화를 보인다.<sup>10,13-15)</sup>

이러한 관절돌기에 발생한 골연골종의 치료는 전통적으로 재건을 동반하거나 동반하지 않은 과두절제술이 시행되어 왔으나, 이는 아래턱의 수직고경 상실에 따른 교합 변화 등을 야기하여 환자에게 좋지 못한 결과를 제공한다.<sup>1,4,5)</sup> 그리고 골연골종은 수술 후 양호한 예후를 보이기 때문에, 선택된 증례에서 좀 더 보존적인 병소의 제거가 시행되어야 한다. 따라서 병소가 관절돌기의 표면에만 제한적으로 발병된 경우, 그리고 관절돌기의 상방으로 병소가 증식하지 않은 경우에 보존적인 병소의 외과적 적출술이 필요할 것으로 사료된다.<sup>4,5)</sup>

골연골종의 보존적인 제거 이후의 예후 평가를 위하여 향후 본 증례의 주기적인 경과관찰이 필요하다.

## 참고문헌

1. Koole R, Steenks MH, Witkamp TD, Slootweg PJ, Shaefer J: Osteochondroma of the mandibular condyle. A case report. *Int J Oral Maxillofac Surg* 1996;25:203-5.
2. Dahlin DC, Unni KK. Bone tumors. In: Thomas CC., General aspects and data on 8542 cases, 4 ed., Springfield, IL.,1986:18-32.
3. Cimino R, Steenks MH, Michelotti A, Farella M, PierFrancesco N: Mandibular condyle osteochondroma. Review of the literature and report of a misdiagnosed case. *J Orofac Pain* 2003;17:254-61.
4. Ribas Mde O, Martins WD, de Sousa MH, Zanferrari FL, Lanzoni T: Osteochondroma of the mandibular condyle: literature review and report of a case. *J Contemp Dent Pract* 2007;8:52-9.
5. Wolford LM, Mehra P, Franco P: Use of conservative condylectomy for treatment of osteochondroma of the mandibular condyle. *J Oral Maxillofac Surg* 2002;60:262-8.
6. Brady FA, Sapp JP, Christensen RE: Extracondylar osteochondromas of the jaws. *Oral Surg Oral Med Oral Pathol* 1978;46:658-68.
7. Forssell H, Happonen RP, Forssell K, Virolainen E: Osteochondroma of the mandibular condyle. Report of a case and review of the literature. *Br J Oral Maxillofac Surg* 1985;23:183-9.
8. Gaines RE, Jr., Lee MB, Crocker DJ: Osteochondroma of the mandibular condyle: case report and review of the literature. *J Oral Maxillofac Surg* 1992;50:899-903.
9. Vezeau PJ, Fridrich KL, Vincent SD: Osteochondroma of the mandibular condyle: literature review and report of two atypical cases. *J Oral Maxillofac Surg* 1995;53:954-63.
10. Avinash KR, Rajagopal KV, Ramakrishnaiah RH, Carnelio S, Mahmood NS: Computed tomographic features of mandibular osteochondroma. *Dentomaxillofac Radiol* 2007;36:434-6.
11. Peroz I, Scholman HJ, Hell B: Osteochondroma of the mandibular condyle: a case report. *Int J Oral Maxillofac Surg* 2002;31:455-6.
12. Febiger L. In: HL J. Tumors and tumorous conditions of the bones and joints, Philadelphia.1961:150-66.
13. Angiero F, Farronato G, Benedicenti S, Vinci R, Farronato D, Magistro S, et al.: Mandibular condylar hyperplasia: clinical, histopathological, and treatment considerations. *Cranio* 2009;27:24-32.
14. Gray RJ, Sloan P, Quayle AA, Carter DH: Histopathological and scintigraphic features of condylar hyperplasia. *Int J Oral Maxillofac Surg* 1990;19:65-71.
15. Saito T, Utsunomiya T, Furutani M, Yamamoto H: Osteochondroma of the mandibular condyle: a case report and review of the literature. *J Oral Sci* 2001;43:293-7.