

## 폐실질 내에 위치한 소결절 및 간유리 병변에서 흉부컴퓨터단층촬영 유도하에 Hook Wire를 이용한 위치 선정 후 시행한 흉강경 폐절제술의 유용성

강필제\* · 김용희\* · 박승일\* · 김동관\* · 송재우\*\* · 도경현\*\*

### Computed Tomography-guided Localization with a Hook-wire Followed by Video-assisted Thoracic Surgery for Small Intrapulmonary and Ground Glass Opacity Lesions

Pil-Je Kang, M.D.\*, Yong Hee Kim, M.D.\*, Seung-Il Park, M.D.\*,  
Dong-Kwan Kim, M.D.\*, Jae-Woo Song, M.D.\*\*, Kyoung-Hyun Do, M.D.\*\*

**Background:** Making the histologic diagnosis of small pulmonary nodules and ground glass opacity (GGO) lesions is difficult. CT-guided percutaneous needle biopsies often fail to provide enough specimen for making the diagnosis. Video-assisted thoracoscopic surgery (VATS) can be inefficient for treating non-palpable lesions. Preoperative localization of small intrapulmonary lesions provides a more obvious target to facilitate performing intraoperative resection. We evaluated the efficacy of CT-guided localization with using a hook wire and this was followed by VATS for making the histologic diagnosis of small intrapulmonary nodules and GGO lesions. **Material and Method:** Eighteen patients (13 males) were included in this study from August 2005 to March 2008. 18 intrapulmonary lesions underwent preoperative localization by using a CT-guided a hook wire system prior to performing VATS resection for intrapulmonary lesions and GGO lesions. The clinical data such as the accuracy of localization, the rate of conversion-to-thoracotomy, the operation time, the postoperative complications and the histology of the pulmonary lesion were retrospectively collected. **Result:** Eighteen VATS resections were performed in 18 patients. Preoperative CT-guided localization with a hook-wire was successful in all the patients. Dislodgement of a hook wire was observed in one case. There was no conversion to thoracotomy. The median diameter of lesions was 8 mm (range: 3~15 mm). The median depth of the lesions from the pleural surfaces was 5.5 mm (range: 1~30 mm). The median interval between preoperative CT-guided localization with a hook-wire and VATS was 34.5 min (range: 10~ 226 min). The median operative time was 43.5 min (range: 26 ~83 min). In two patients, clinically insignificant pneumothorax developed after CT-guided localization with a hook-wire and there were no other complications. Histological examinations confirmed 8 primary lung cancers, 3 cases of metastases, 3 cases of inflammation, 2 intrapulmonary lymph nodes and 2 other benign lesions. **Conclusion:** CT-guided localization with a hook-wire followed by VATS for treating small intrapulmonary nodules and GGO lesions provided a low conversion thoracotomy rate, a short operation time and few localization-related or postoperative complications. This procedure was efficient to confirm intrapulmonary lesions and GGO lesions.

(Korean J Thorac Cardiovasc Surg 2009;42:624-629)

**Key words:** 1. Surgery  
2. Pulmonary nodule  
3. Thoracoscopy

\*울산대학교 의과대학 서울아산병원 흉부외과학교실

Department of Thoracic and Cardiovascular Surgery, Asan Medical Center, University of Ulsan College of Medicine

\*\*울산대학교 의과대학 서울아산병원 영상의학과교실

Department of Radiology, Asan Medical Center, University of Ulsan College of Medicine

†이 논문은 2008년 제40차 대한흉부외과 추계학술대회에서 구연하였음.

논문접수일 : 2009년 1월 28일, 논문수정일 : 2009년 3월 19일, 심사통과일 : 2009년 4월 17일

책임저자 : 김용희 (138-736) 서울시 송파구 풍납동 388-1, 울산대학교 서울아산병원 흉부외과

(Tel) 02-3010-3580, (Fax) 02-3010-6696, E-mail: kimyh67@amc.seoul.kr

본 논문의 저작권 및 전자매체의 지적소유권은 대한흉부외과학회에 있다.

## 서론

진단 기술의 발달과 컴퓨터단층촬영을 이용한 집단 검진이 늘어나면서, 작은 폐결절을 발견하는 경우가 많아졌으며, 이에 대한 검사와 치료 계획은 흉부외과 의사에게 많은 고민거리가 되고 있다[1-3]. 간유리 음영을 가진 병변 역시 검사와 치료계획에 대한 의견의 일치가 없는 상태이다. 최근 암환자의 정기적인 경과 관찰 중에 다선형 나선식 컴퓨터 단층 촬영(multidetector spiral computed tomography)의 사용이 많아지면서 폐실질 내에 위치한 소결절의 발견은 상대적으로 쉬워졌고, 임상적인 측면에서 이런 폐결절의 48%정도가 악성 종양 가능성이 있기 때문에 주의 깊은 검사나 경과 관찰이 필요하다[4,5]. 다선형 전산 단층 촬영 외에, 일반적인 비침습적인 영상 검사로 양전자방출 단층촬영이 있으나, 진단적 민감도는 관점에 따라 다양하고, 특히 크기가 작은 병변에 대해서는 명확하지 않은 단점이 있다.

폐실질 내에 위치한 소결절 및 간유리 병변에 대한 최소 침습적인 진단 방법으로 흉부컴퓨터단층촬영 유도 경피 세침 흡인생검술과 흉강경 폐절제술(VATS)이 있다[6,7]. 흉부컴퓨터단층촬영 유도 경피 세침 흡인생검술은 폐병변이 1.5 cm 보다 작고 흉막 표면에서 2 cm 이내에 있을 때 시행하기가 어렵고 84% 정도의 낮은 진단율을 보인다[8]. 흉강경 폐절제술의 경우에는 10 mm 보다 작고 흉막표면에서 5 mm 보다 깊을 경우에 결절 발견 실패율이 63% 정도로 보고되고 있다. 이런 상황에서 술 전에 병변 표지 삽입 후 흉강경 폐절제술을 시행하는 방법이 발전되기 시작하였다.

저자들은 폐실질 내에 위치한 소결절 및 간유리 병변에 대하여 흉부컴퓨터단층촬영 유도하에 Hook wire를 이용한 위치를 선정하고(CT-guided localization with a hook-wire) 흉강경 폐절제술을 시행한 경험을 보고하고자 한다.

## 대상 및 방법

2005년 8월부터 2008년 4월 사이에 18명의 환자(남자 13명, 여자 5명)에서 18개의 폐병변을 대상으로, 흉부컴퓨터 단층촬영 유도 하에 Hook wire (20GA×5 cm; STS Biopolymers, Inc., Henrietta, NY, USA, 20GA×7.5 cm; Angiotech, Gainesville, FL, USA)를 이용하여 위치 선정을 한 후, 흉강경 폐절제술을 시행하였다(Fig. 1). 환자의 연령 분포는 37세에서 68세였으며, 나이의 중앙값은 56세였다. 18명

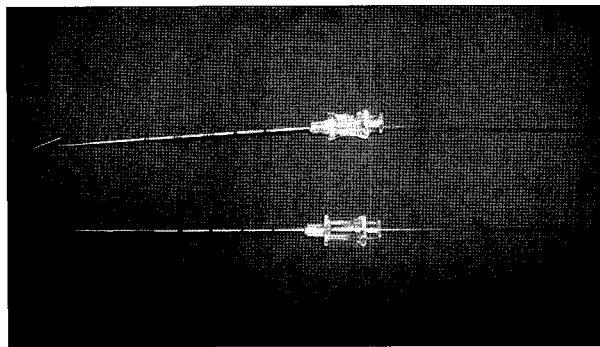


Fig. 1. One hook wire is composed of a 20-gauge, 7.5 cm-long, calibrated cannula. The double-thorn hook wire measures 20 cm (top). The other hook wire is composed of a 20-gauge, 5 cm-long, calibrated cannula. The double-thorn hook wire measures 17.5 cm (bottom).

의 환자 모두에서 흉부 CT에서 발견된 폐실질 내의 소결절 및 간유리 병변을 목표로 하였다. 7명의 환자는 악성 종양의 과거력이 있었다(폐암 3예, 대장직장암 2예, 부신 피질선암 1예, 흉선암 1예). 대상 환자 중 간유리 음영을 보이는 경우는 총 10예가 있었으며, 이 중 비교적 표면에 위치하나 크기가 작거나 고형성분이 없어 측지가 어려울 것으로 예상되었던 경우는 5예, 흉막에서 떨어져서 측지가 어려울 것으로 예상되었던 경우가 5예가 있었다. 폐결절로 관찰되면서 크기가 작거나 폐실질 내에 깊이 위치한 경우 8예가 있었다. 전체 18예 환자 중에서 4예에서 경피적세침흡인생검술을 시행하였으나 진단에 실패하였던 병력이 있었다. 그 외 폐실질 내에 위치한 소결절 및 간유리 병변의 크기는 2개의 경우를 제외하고는 10 mm 이하로 작은 결절이었고, 영상의학과에서 경피세침흡인생검술이 어려울 것으로 예상한 경우에는 경피세침흡인생검술을 시도하지 않았다. 대상 환자 중 심한 폐기종이나 출혈 경향이 있는 환자는 없었다.

흉강경 폐절제술이 계획된 당일에 영상의학과에서 흉부컴퓨터단층촬영 유도 하에 Hook wire를 이용하여 위치를 선정하였다. 모든 환자에서 CT를 이용하였으며, 5 mm 간격으로 촬영하였다. Hook wire의 진행 방향은 흉벽, 종격동 구조물, 흉막 표면 그리고 폐의 틈새를 고려하여 결정되었다. 바늘이 수직으로 들어갈 수 있는 자세를 취하고, 흉벽을 국소 마취한 후 흡기 상태에서 20 G의 바늘을 폐병변 내로 삽입한 후, 바늘의 끝 부위가 병변 내 혹은 그 인접 부위에 위치하였는지를 CT로 확인하였다(Fig. 2). 바늘의 끝 부위가 적당한 위치에 있는 경우에는 바늘의

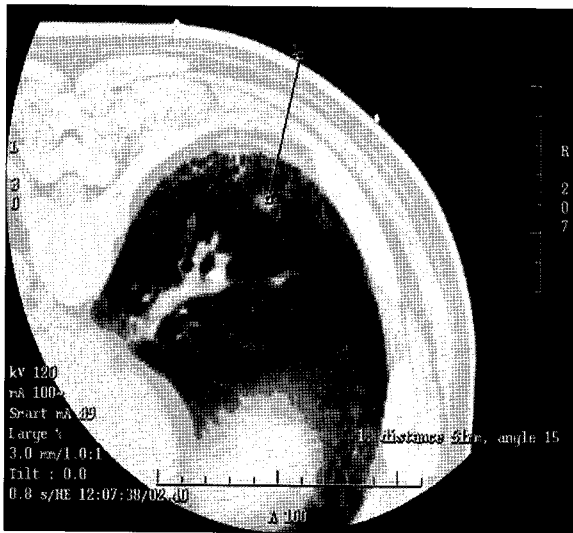


Fig. 2. Computed tomogram with prone position shows a 13 mm-deep subpleural lung nodule in right lower lobe. The lesion lobe was successfully localized by a hook wire and proved to be bronchioloalveolar cell carcinoma after wedge resection.

소침(stylet)을 제거하고, Hook wire를 바늘 내부에 위치한다. 다음 소침을 밀어 Hook wire를 병변 내로 위치하도록 유도하였다. 위치 선정을 마친 후 Hook wire가 움직이지 않도록 흉벽에 단단히 고정한다. 다음 수술실로 이동하였다.

흉강경 수술은 일측 폐마취 하에 수술 측의 폐허탈을 유도한 후, 비디오 흉강경을 폐병변의 위치에 따라 적당한 위치에서 흉강 내로 삽입하고, 내시경용 기구와 자동봉합기를 사용하여 Hook wire로 표지된 폐병변을 절제하였다. 절제한 폐병변은 모두 동결병리 조직 검사를 하여 주병변의 조직 소견 및 절제면을 확인하였다. 조직 소견에 따라서 원발성 암인 경우 동시에 혹은 2차적으로 폐엽 절제술 및 국소 임파절 청소술을 시행하였다. 조직 검사상 양성 이거나 전이성 암인 경우는 절제면에 이상 조직이 없음을 확인 후 흉관을 삽입하고 수술을 마쳤다.

Hook wire 위치의 정확도, 개흉술 전환 정도, 수술 시간, 수술 후 합병증, 폐병변의 조직학적 진단의 정확성 등의 임상적 자료를 분석하였다.

### 결 과

18명의 환자에서 병변 내 Hook wire 삽입 과정이나 수술로 인한 사망은 없었다. 18예 모두에서 목표로 하던 병변에 Hook wire를 성공적으로 삽입하였다. 18개의 목표한 병변의 크기는 3 mm에서 15 mm였고 중앙값은 8 mm였

Table 1. Short diameter of pulmonary lesion

Size	No. of patients
≤ 5 mm	6
5 < ~ ≤ 10 mm	11
> 10 mm	1

Table 2. Depth from pleural surface

Depth from pleural surface	No. of patients
≤ 5 mm	9
5 < ~ ≤ 10 mm	4
> 10 mm	5

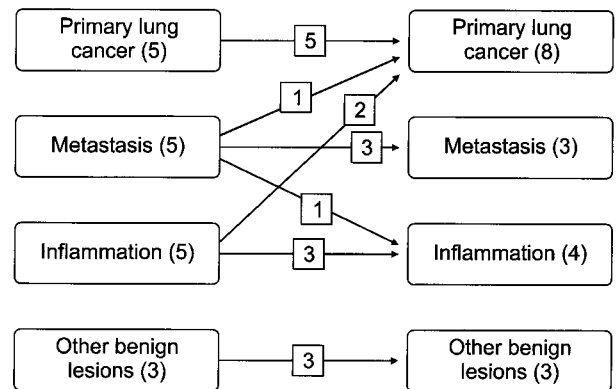


Fig. 3. Preoperative and postoperative diagnosis.

다. 폐병변에서 가장 근접한 흉막 표면까지의 거리는 1 mm에서 30 mm까지였고 중앙값은 5.5 mm였다(Table 1). 절제의 위치는 우하엽에 있었던 경우가 10예, 좌하엽 4예, 좌상엽 3예, 우중엽에 1예가 있었다.

흉부컴퓨터단층촬영 유도 하에 Hook wire를 이용하여 위치를 선정하고 마취 시작까지 걸린 시간의 중앙값은 34.5분(10~226분)이었다. 흉강경하 절제술에 걸린 수술시간은 43.5분(26~83분)이었고, 83분이 걸린 1예는 전반적인 흉막 유착으로 유착 박리에 많은 시간이 소요된 경우였다.

18예 중에서 Hook wire를 이용한 CT-guided localization 후 수술장 소견 상 wire의 흉강 내 이탈이 있던 예는 1예를 제외하고 모두 wire가 병변 내 또는 병변 인접 부위에 위치되어 94.4% 성공률을 보였다. 흉강경 이탈의 1예에서도 장측 흉막에 출혈 흔적이 남아 있어서 병변의 위치를 찾아서 목표한 폐병변을 절제할 수 있었다. 폐병변을 찾을 수 없는 등의 이유로 개흉술로 전환한 경우는 없었다.

**Table 3.** Histologic findings of the pulmonary lesions

Histologic finding	No. of patients
Primary lung cancer	8
Adenocarcinoma	3
Bronchioalveolar carcinoma	5
Metastatic cancer	3
Inflammatory disease	3
Langerhans cell histiocytosis	1
Interstitial fibrosis	1
Intrapulmonary lymph node	2

흉부컴퓨터단층촬영 유도 하에 Hook wire를 이용한 위치 선정과 관련된 합병증으로 기흉이 2예(11.1%)에서 발생하였으나, 이와 관련한 증상은 없었다.

18예의 폐병변에서 모두 조직학적 진단이 가능하였다(Table 2, Fig. 3). 병리학적 검사에서 원발성 폐암이 8예, 전이성 폐암 3예, 비특이적 염증성 소견 3예, 폐내 림프절 2예, 랑게르한스 세포 조직구증 1예, 간질성 섬유화 소견 1예로 최종 보고되었다(Table 3).

## 고 찰

폐실질 내에 위치한 소결절 및 간유리 병변은 흉부외과 의사가 임상에서 흔히 접하게 되는 방사선학적 소견이다 [9,10]. 이런 폐병변에 대한 임상적 의미, 특히 악성 가능성 유무에 대한 판단이 중요하다. 그러나 이에 대한 추가적 진단적 방법이나 치료 계획에 대해서는 아직까지 이견이 많다. 흉강경을 이용한 폐절제검사는, 진단 또는 치료 목적으로 진단확률이 높으며 시술에 따른 합병증이 낮고 안전한 방법으로 인정되어, 점차 널리 이용되고 있다. 흉강경을 이용할 경우 최소 침습적이라는 장점이 있으나, 개흉술에 비하여 촉각을 이용한 폐병변의 확인에는 어려움이 있을 수 있다. 특히 크기가 작거나 폐실질 내 깊이 위치하고 있는 결절, 간유리 음영을 보이는 병변에서는 촉지가 불가능한 경우가 많기 때문에, 수술 전에 병변 부위를 표지하는 것이 상당히 유용할 수 있다[11].

수술 전 병변 표지 방법에는 methylene blue 염색법, Hook wire 삽입술, 병변 내 방사선 물질 삽입술, 내시경 초음파나 고식적 초음파 사용법 등이 사용되고 있다[1]. 흉부컴퓨터단층촬영 유도 하에 methylene blue를 이용하여 병변 근처에 흉막을 염색하는 방법은 시간이 지남에 따라 표시 효과가 떨어지는 단점이 있다. 병변 내 방사선 조영제 삽

입술은 조영제의 흰색이 흉막에 표시되어 쉽게 병변 위치를 파악할 수 있으며 이동용 방사선 투시경을 이용하여 병변을 찾거나 자동봉합기를 이용하여 절제시 병변을 포함하여 절제 가장자리를 충분히 여유 있게 절제하는데 지침이 되는 장점이 있다. 단점은 방사선 물질을 다루기 때문에 방사선 물질에 대한 노출 위험이 있고 조영제 자체가 만성 염증을 유발하여 조영제를 주입하는 경우에는 가능한 넓은 부위를 절제해야 하는 단점이 있다. 수술 중에 내시경 초음파를 이용하여 방법은 술 전에 CT검사가 필요 없으나 수술장 내 초음파 내시경이 필요하며, 폐기종이 있는 환자에서는 병변을 찾기가 어렵다는 단점이 있다.

Hook wire 삽입술은 병변의 위치를 용이하게 식별하기 위하여 폐실질 내 고정된 hook wire를 거치하는 방법으로, 시술 과정이 짧고, 시간적으로 여유가 있으며, 위치 표시가 안정적이라는 장점이 있다[13-17]. Hook wire를 이용한 병변 표지 방법에 있어서 wire의 최적의 진행 방향을 결정하기 위해서 영상의학과 의사와 흉부외과 의사 간의 의사소통이 중요하다. Wire는 목표로 하는 병변을 지나서 그 끝이 1 cm 정도 나와 있는 것이 적절한 위치이다. Wire의 진행 방향은 견갑골이나 어깨의 움직임에 의해서 위치가 바뀔 수 있는 부위는 피하는 것이 좋다.

그러나 Hook wire 삽입 후 환자의 통증, 불편감이 마취 전까지 지속되며, 환자를 움직이는 과정이나 수술 중 hook wire의 위치가 이탈될 가능성이 있다[12,13]. 그러므로 wire의 위치 변화를 최소화하기 위해서, 환자를 최대한 움직이지 않도록 하면서 수술실로 이동하는 것이 좋다[18-20]. 저자들은 hook wire를 병변이나 병변 주위에 위치함으로써 병변 위치를 파악하고자 하였다. Hook wire 삽입 후 수술실에서 흉강경을 삽입하여 관찰하였을 때, 18예 중 1예에서 wire의 이탈을 있었고, 나머지의 경우에는 성공적으로 위치하고 있었다. Wire가 이탈한 1예의 경우 우하엽의 말초부위에 위치한 고형성분 30% 미만의 간유리 음영 병변이었으며, wire를 삽입한 곳이 견갑골과 거리가 있는 등 움직임에 민감한 부위는 아니었으나, 장축 흉막과 가까운 부위였기 때문에, 일측폐환기를 유도하면서 동측의 폐가 허탈되는 도중에 wire가 빠진 것으로 추정되었다. 그러나 장축 흉막에 출혈 흔적이 남아 있어 성공적으로 폐병변을 절제할 수 있었다.

Hook wire의 이탈을 방지하는 중요한 예방법으로는 첫째, Hook wire를 목표 지점의 폐 실질 내로 충분한 깊이로 걸쳐 위치시키는 것이 가장 중요하고, 둘째, 흉강경을 흉

강 내로 진입하기 전까지 폐허탈을 유도하지 않는 것이 좋고, 셋째, 병변을 포함한 폐를 절제하는 순간까지 hook wire를 미리 제거하지 않는 것이 도움이 된다. 특히 고정된 wire가 폐에 깊이 고정되지 않았을 경우 이탈이 가능성이 높으니 주의해야 한다.

크기가 작거나 폐실질 내 깊이 위치한 폐결절, 간유리 음영을 보이는 폐병변에 대하여, 흉부컴퓨터단층촬영 유도 하에 Hook wire를 이용하여 위치를 선정한 후 흉강경 폐절제술을 시행하는 방법으로, 합병증이나 시술의 반복 등을 최소화하면서 효율적으로 폐병변의 조직학적 진단을 내릴 수 있었다.

## 결 론

폐실질 내에 위치한 소결절이나 간유리 병변의 조직학적 진단을 위해서 경피 세침 흡인생검술, 기관지 내시경술, 전신 마취하 생검술 등의 진단기법이 이용되고 있다. 저자들은 이런 방법으로 진단이 어려운 폐실질 내에 위치한 소결절이나 간유리 병변에 대하여 흉부컴퓨터단층촬영 유도 하에 Hook wire를 이용하여 위치를 선정한 후 진단 및 치료를 위하여 흉강경 폐절제술을 시행하였다. 이 방법은 병변의 위치를 용이하게 확인하게 하고, 최소 침습적으로 정확히 제거함으로써, 진단 시간, 합병증, 환자의 불편감 및 진료비 등을 최소화하는 효율적인 진단 및 치료라고 생각한다.

## 참 고 문 헌

- Grogan EL, Jones DR, Kozower BD, Simmons WD, Daniel TM. Identification of small lung nodules: technique of radio-tracer-guided thoracoscopic biopsy. *Ann Thorac Surg* 2008; 85:S772-7.
- Goldberg KB. *NCI lung cancer screening trial: the cancer letter*. Vol. 28. Washington, DC: National Cancer Institute. 2002.
- Henschke CI, Yankelevitz DF, Libby DM, et al. Survival of patients with stage I lung cancer detected on CT screening. *N Engl J Med* 2006;355:1763-71.
- Chen YR, Yeow KM, Lee JY, et al. CT-guided hook wire localization of subpleural lung lesions for video-assisted thoracoscopic surgery (VATS). *J Formos Med Assoc* 2007; 106:911-8.
- Mack MJ, Hazelrigg SR, Landreneau RJ, et al. Thoracoscopy for the diagnosis of the indeterminate solitary pulmonary nodule. *Ann Thorac Surg* 1993;56:825-32.
- Bernard A. Resection of pulmonary nodules using video-assisted thoracic surgery. *The thorax group. Ann Thorac Surg* 1996;61:202-4.
- Yeow KM, Su IH, Pan KT, et al. Risk factors of pneumothorax and bleeding: multivariate analysis of 660 CT-guided coaxial cutting needle lung biopsies. *Chest* 2004;126: 748-54.
- Yeow KM, Tsay PK, Cheung YC, et al. Factors affecting diagnostic accuracy of CT-guided coaxial cutting needle lung biopsy: retrospective analysis of 631 procedures. *J Vasc Interv Radiol* 2003;14:581-8.
- Jo MS, Moon SW, Sim SB, et al. New paradigm for patients with pulmonary nodule expecting thoracoscopic resection. *Korean J Thorac Cardiovasc Surg* 2003;36:748-53.
- Lillington GA. Management of solitary pulmonary nodules. How to decide when resection is required. *Postgrad Med* 1997;101:145-50.
- Suzuki K, Nagai K, Yoshida J, et al. Video-assisted thoracoscopic surgery for small indeterminate pulmonary nodules: indications for preoperative marking. *Chest* 1999;115:563-8.
- Thaete FL, Peterson MS, Plunkett MB, Ferson PF, Keenan RJ, Landreneau RJ. Computed tomography-guided wire localization of pulmonary lesions before thoracoscopic resection: results in 101 cases. *J Thorac Imaging* 1999;14:90-8.
- Lenglinger FX, Schwarz CD, Artmann W. Localization of pulmonary nodules before thoracoscopic surgery: value of percutaneous staining with methylene blue. *Am J Roentgenol* 1994;163:297-300.
- Iwasaki Y, Nagata K, Yuba T, et al. Fluoroscopy-guided barium marking for Localizing small pulmonary lesions before video-assisted thoracic surgery. *Respir Med* 2005;99:285-9.
- Santambrogio R, Montorsi M, Bianchi P, et al. Intraoperative ultrasound during thoracoscopic procedures for solitary pulmonary nodules. *Ann Thorac Surg* 1999;68:218-22.
- Chella A, Lucchi M, Ambrogi MC, et al. A pilot study of the role of TC-99 radionuclide in localization of pulmonary nodular lesions for thoracoscopic resection. *Eur J Cardiothorac Surg* 2000;18:17-21.
- Torre M, Ferraroli GM, Vanzulli A, et al. A new safe and stable spiral wire needle for thoracoscopic resection of lung nodules. *Chest* 2004;125:2289-93.
- Shah RM, Spirn PW, Salazar AM, et al. Erdman S. Localization of peripheral pulmonary nodules for thoracoscopic excision: value of CT-guided wire placement. *Am J Roentgenol* 1993;161:279-83.
- Pittet O, Christodoulou M, Pezzetta E, Schmidt S, Schnyder P, Ris HB. Video-assisted thoracoscopic resection of a small pulmonary nodule after computed tomography-guided localization with a hook-wire system. Experience in 45 consecutive patients. *World J Surg* 2007;31:575-8.
- Chen W, Chen L, Yang S, et al. A novel technique for localization of small pulmonary nodules. *Chest* 2007;131: 1526-31.

## =국문 초록=

**배경:** 폐실질 내에 위치한 소결절 및 간유리 병변은 깊이나 크기에 따라서 조직학적 진단이 기존의 방법으로는 어려운 경우가 있다. 이에 연구자는 흉부 전산화 단층 촬영 소견에서 흉강경을 통한 육안 확인이 어려울 것으로 예상되거나 경피 세침 흡인생검술이 부적절하였던 폐실질 내에 위치한 소결절 및 간유리 병변에서 수술 전에 흉부컴퓨터단층촬영 유도하에 Hook wire를 이용한 위치 선정 (CT-guided localization with hook wire)을 시행한 후 흉강경 폐절제술을 시행하였고, 그 결과를 보고하고자 한다. **대상 및 방법:** 2005년 8월부터 2008년 3월까지 흉부 전산화 단층 촬영 소견에서 폐실질 내에 위치한 소결절 및 간유리 병변을 보인 18명 환자(남자 13명, 나이 중앙값 56세)를 대상으로 수술 흉부컴퓨터단층촬영 유도하에 Hook wire를 이용한 위치 선정을 시행한 후 흉강경 폐절제술을 시행하였다. Hook wire 위치의 정확도, 개흉술 전환 정도, 수술 시간, 수술 후 합병증, 폐병변의 조직학적 진단의 정확성 등을 분석하였다. **결과:** 18명의 환자가 18개의 폐실질 내에 위치한 소결절 및 간유리 병변에 대해 흉강경 폐절제술을 받았다. 수술 전 흉부컴퓨터단층촬영 유도하에 Hook wire를 이용한 위치 선정은 전례에서 성공적으로 시행되었으나, 흉강경 소견에서 wire가 이탈된 경우가 1예 있었다. 수술 전 CT에서 폐 병변 크기의 중앙값은 8 mm (3~15 mm)였고, 내장 흉막에서 폐병변까지 깊이의 중앙값은 5.5 mm (1~30 mm)였다. 흉부컴퓨터단층촬영 유도하에 Hook wire를 이용한 위치 선정 후 마취 시작까지 걸린 대기 시간의 중앙값은 34.5분(10~226분)이었다. 폐병변에 대한 흉강경 폐절제술의 수술 시간은 43.5분(26~83분)이었다. 흉부컴퓨터단층촬영 유도하에 Hook wire를 이용한 위치 선정과 관련된 합병증으로 2예에서 기흉이 발생하였으나, 임상적으로 유의한 증상은 없었다. 폐병변의 절제 단면은 모든 경우에서 이상 소견이 없었으며, 조직학적 진단은 원발성 폐암 8예, 전이성 폐암 3예, 비특이적 염증성 소견 3예, 폐내 림프절 2예, 기타 2예 등이었으며 조직학적 진단을 하지 못한 경우는 없었다. **결론:** 폐실질 내에 위치한 소결절 및 간유리 병변의 조직학적 진단을 위하여 시행한 흉부컴퓨터단층촬영 유도하에 Hook wire를 이용한 위치 선정 후 시행한 흉강경 폐절제술은, 낮은 합병증 발생률, 짧은 수술 시간 및 정확한 조직학적 진단을 보였다. 따라서 경피 세침 흡인생검술로 정확한 진단이 어렵거나 흉강경을 통한 육안 확인이 불가능한 폐실질 내의 소결절 및 간유리 병변을 조직학적으로 진단하기 위하여 흉부컴퓨터단층촬영 유도하에 Hook wire를 이용하여 위치를 선정한 후 흉강경 폐절제술을 시행하는 것은 매우 효과적이라고 생각한다.

- 중심 단어 :** 1. 수술  
2. 폐결절  
3. 흉강경