

슬와동맥 포착중후군

— 1예 보고 —

김덕실* · 김성완* · 김병기** · 이헌재*** · 이 건*** · 임창영***

Popliteal Artery Entrapment Syndrome

— A case report —

Duk-Sil Kim, M.D.*, Sung-Wan Kim, M.D.*, Byung-Ki Kim, M.D.**, Hyeon-Jae Lee, M.D.***,
Gun Lee, M.D.***, Chang-Young Lim, M.D.***

The entrapment of the popliteal artery is a rare cause of ischemia of the lower extremities among young males. The development of local occlusive or aneurysmal changes of the popliteal artery is caused by abnormal anatomic relationships between vascular and musculo-tendinous structures in the popliteal fossa. An 18-year-old male visited our outpatient clinic with the chief complaint of claudication in his right calf. Three dimensional CT angiography showed an occlusion of the popliteal artery and less opacified arteries of the right leg. Intraoperatively, the popliteal artery was compressed by an accessory muscle band arising from the medial head of the gastrocnemius. After release of the muscle band, thrombectomy with endarterectomy was done. Three years after surgery, he is doing well without any problems.

(Korean J Thorac Cardiovasc Surg 2009;42:653-656)

Key words: 1. Arteries
2. Ischemia
3. Surgery

증례

18세 남자 환자가 약 4개월 전부터 시작된 우측 하지 파행, 동통 및 냉감을 주소로 내원하였다. 약 100미터 정도 걸으면 우측 종아리 통증이 유발된다고 하였다. 흡연력은 없었으며 2년 전에 우측 무릎 연골 파열로 수술한 적이 있었으나 이후에 회복되어 생활에 지장은 없었다. 이학적 검사상 우측 발목 맥박이 촉진되지 않았으며 혈압도 재어지지 않았다. 발목-상완 지수(ankle-brachial index)

는 우측이 0, 좌측이 1.38로 확연한 차이가 있었다. 외래에서 도플러 초음파 검사상 슬와동맥 협착이 확인되어 컴퓨터 단층 혈관 조영술(Fig. 1)을 시행하였다. 양측 하지 삼차원 컴퓨터 단층 혈관조영술상 우측 슬와 동맥에 저음영의 결손으로 인한 폐쇄가 있었고 슬개골 위치에서 좌측에 비해 우측 슬와동맥이 슬와정맥 내측으로 주행하는 소견을 보였으나 비복근 내측두의 해부학적 이상 소견은 보이지 않았다. 무릎 이하의 다리 동맥들도 좌측에 비해 우측이 조영이 훨씬 덜 되는 소견을 보였다.

*차의과학대학교 구미차병원 흉부외과학교실

Department of Thoracic and Cardiovascular Surgery, CHA Gumi Medical Center, CHA University

**차의과학대학교 구미차병원 영상의학교실

Department of Radiology, CHA Gumi Medical Center, CHA University

***차의과학대학교 분당차병원 흉부외과학교실

Department of Thoracic and Cardiovascular Surgery, CHA Bundang Medical Center, CHA University

논문접수일 : 2009년 4월 29일, 논문수정일 : 2009년 5월 26일, 심사통과일 : 2009년 6월 5일

책임저자 : 김성완 (730-040) 경북 구미시 형곡동 855, 구미차병원 흉부외과

(Tel) 054-450-9586, (Fax) 054-450-9798, E-mail: doa1224@dreamwiz.com

본 논문의 저작권 및 전자매체의 지적소유권은 대한흉부외과학회에 있다.

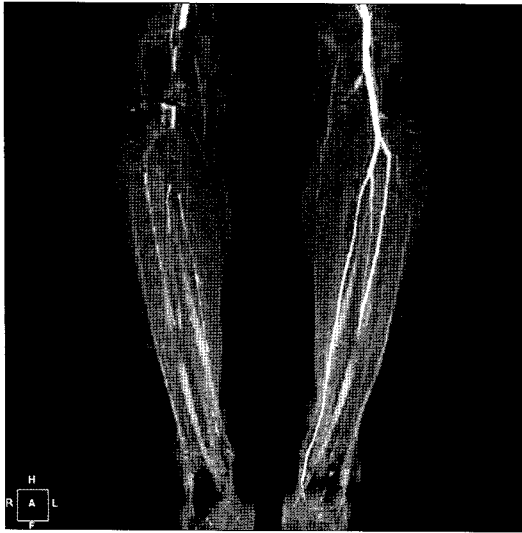

Fig. 1. Preoperative CT angiography shows filling defect with medial deviation of right popliteal artery.

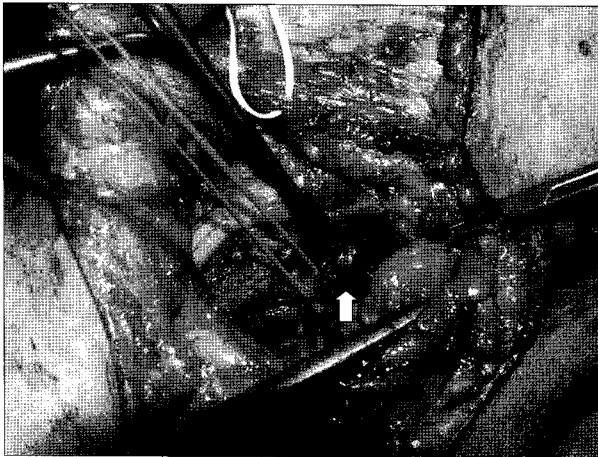


Fig. 2. Intraoperatively, the right popliteal artery is compressed by an accessory muscle band (white arrow) of medial gastrocnemius muscle.

환자의 연령이 젊고 혈액 검사상 이상이 없었으며 혈관 폐쇄의 위험 요소가 없어서 슬와동맥 포착 증후군 의심하에 혈관 재건을 위한 수술을 계획하였다. 수술은 척추 경막외 마취하에 복와위로 자세를 취하였다. 우측 슬와부에 S상 피부 절개를 가하고 박리를 진행하였고 복재정맥 이식편 준비를 위해 소복재정맥 근위부를 혈관 루프로 걸어 놓았다. 슬와동맥의 맥박이 촉지되지 않아서 원위부 표재성 대퇴동맥을 찾은 후 동맥의 주행 경로를 따라 아래로 박리하여 슬와동맥을 발견할 수 있었다. 슬와동맥은 슬와

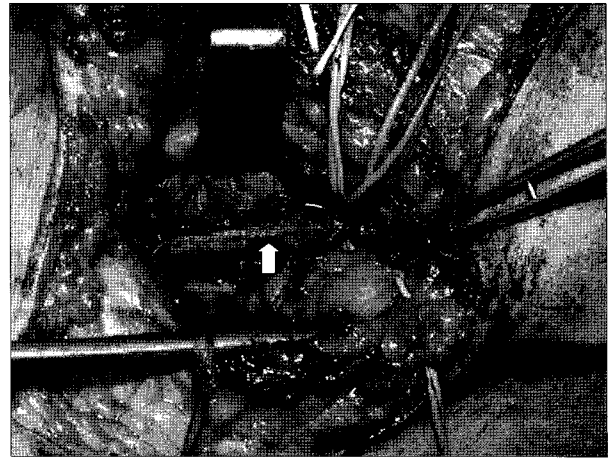


Fig. 3. Direct closure of the vertical arteriotomy site (white arrow).

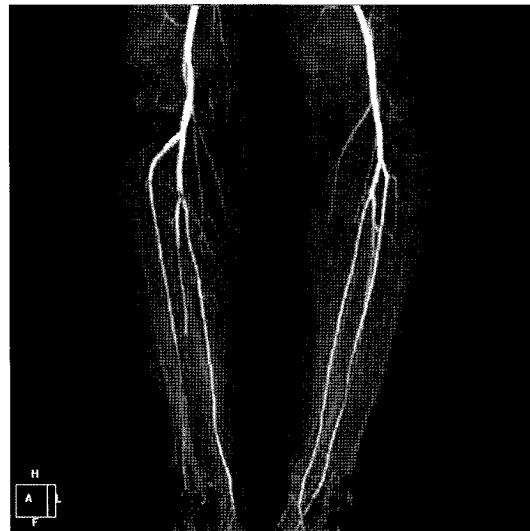

Fig. 4. Postoperative CT angiography shows well enhanced right popliteal artery with slight filling defect on tibioperoneal trunk artery.

정맥의 내측 및 심부 방향으로 주행하였고 비복근 내측두의 일부 근육이 슬와동맥과 슬와정맥 사이에 위치하며 근육 밴드를 형성하여 슬와동맥을 누르는 소견을 보였다 (Fig. 2). 이 근육 밴드를 절개하고 슬와동맥 전장을 노출시켰으며 종으로 약 6 cm 정도 길이의 동맥 절개를 가하였다. 동맥 내부는 오래된 혈전이 있었고 내막이 조금 두꺼워진 소견을 보였다. 3 프렌치 및 4 프렌치 풍선 카테타를 이용하여 슬와동맥, 전경골동맥, 그리고 경골-비골 간부 동맥(tibioperoneal trunk)에 있었던 혈전을 제거하였으며 내막 절제도 비교적 쉽게 할 수 있었다. 내막 절제 후

동맥 내경이 충분히 유지될 것으로 판단되어 정맥 패취 없이 직접 봉합(Fig. 3)하였고 혈류 재개후 경골-비골 간부 동맥의 맥박을 확인하고 상처를 봉합하였다. 혈전 예방을 위하여 수술 당일부터 3일 동안 저분자량 헤파린을 투여 하였으며 이후에는 aspirin 100 mg을 경구 투여하였다.

수술 후 10일째 퇴원하였으며, 컴퓨터단층 혈관조영술(Fig. 4)상 슬와동맥 및 전경골 동맥은 잘 개통되어 있었고 경골-비골 간부의 분지 부위에 부분적인 결손이 보이나 그 이하의 동맥 분지는 조영이 잘 되는 소견을 보였다. 외래 경과관찰 중 환자의 증상은 개선되었으며 발목-상완 지수(ankle-brachial index)도 0.85로 호전되었다. 수술 후 3년 3개월이 지난 현재 일상생활 및 직장생활에 전혀 문제가 없이 외래에서 경과관찰 중이다.

고 찰

슬와동맥 포착증후군은 드문 질환이지만 동맥 경화의 위험 인자가 없는 젊은 성인에서 발생하는 하지 허혈증의 한 원인이다. 이 질환은 1879년 의과대학 학생이었던 Anderson Stuart에 의해 해부학적 기전이 최초로 알려졌으며 이후 1959년 Hamming과 Vink 등이 포착된 슬와동맥의 박리를 통한 수술적 요법에 의한 치료를 최초로 보고하였다[1]. 이 질환에 대한 정확한 발생 빈도는 알 수 없지만 Gibson 등[2]은 부검 예에서 3.5%, Bouhoutsos와 Daskalakis 등[3]은 그리스 군에 입대한 젊은 남자에서 0.165%의 유병률을 보고하였다. 그러나 슬와동맥 포착증후군의 실질적인 유병률은 이보다 높을 것으로 추정하고 있다.

원인으로는 슬와동맥과 주변의 근육, 건막구조물간의 비정상적인 해부학적 연관관계에 의해서 슬와동맥이 지속적으로 압박되어 하지 혈류 장애를 초래하는 것이다. 그러나 이러한 해부학적 이상 소견이 없으면서 혈류 장애 증상이 있는 경우 무릎 관절을 신진시키고 발목을 바닥 쪽으로 굽히거나 배굴시키는 기능적 유발 검사에서 혈류 장애가 확인 되면 기존의 슬와동맥 포착증후군과 구분하여 기능적 슬와동맥 포착증후군이라고 하였다[1,4].

슬와동맥 포착증후군의 진단은 과거에는 혈관조영술로 이루어졌으며 이것이 발견되면 추가로 자기공명영상을 이용하여 슬와동맥과 주변 근육 등과의 관계를 확인하여 확진 및 분류를 하였다. 최근에는 삼차원 컴퓨터 단층 혈관조영술을 이용하여 한 번의 검사로 하지 동맥 조영 및 주변의 근육 등 구조물들과의 상관관계도 알 수 있고 양측 하지를 동시에 검사할 수 있다[5].

슬와동맥 포착증후군은 해부학적 형태에 따라 4가지로 분류된다. 제1형은 비복근의 내측두는 정상적으로 위치하고 슬와동맥이 비복근의 내측두 내측으로 편위되어 있는 경우이고, 제2형은 슬와동맥은 정상적으로 위치하고 비복근의 내측두가 정상보다 외측에 위치하여 슬와동맥이 이 근육의 내측으로 주행하는 경우이고, 제3형은 비복근 내측두의 외측에 또 하나의 부속 내측두(accessory slip)가 슬와동맥을 압박하는 경우이고, 제4형은 슬와근 또는 섬유띠가 슬와동맥을 둘러싸는 경우이다. 추가적으로 상기 4분류 중 어느 한가지 형태에 더하여 슬와정맥도 같이 압박 받는 경우를 제5형으로, 해부학적 이상이 없는 기능적 슬와동맥 포착 증후군을 제6형으로 더하여 분류하기도 한다[1,6-8].

치료 원칙은 압박의 원인이 되는 근육 절제를 통한 슬와동맥의 감압 및 혈관 재건술이다. 수술 방법은 동맥이 정상인 경우 근육 절제술만으로도 충분하나 동맥에 변성이 있거나 혈전이 있는 경우는 동맥 재건술이 필수적이다. 동맥 재건술은 슬와동맥의 손상 및 변성 정도에 따라 내막 절제술 또는 혈관 우회술을 적용할 수 있으나 대부분의 경우 슬와동맥의 변성이 진행된 예가 많으므로 자가 정맥을 이용한 혈관 우회술이 가장 이상적이다. 해부학적 형태 및 병변의 위치에 따라 내측 접근법을 선택할 수도 있으나, 후방 접근법이 다양한 해부학적 형태에 대한 구분을 명확히 할 수 있고 동맥 재건도 쉽게 할 수 있어서 가장 선호되는 접근법이다[1,5].

본 증례의 경우 술전에는 정확한 해부학적 형태를 확인할 수 없었으나 수술장에서 비복근 내측두의 외측에서 근육 밴드에 의한 슬와동맥 포착을 확인하였으며 이는 제3형에 해당할 것으로 생각되었고, 슬와동맥을 종으로 절개했을 때 변성 정도가 심하지 않았고 내막 절제 및 혈전 제거 후 내경이 충분히 유지되어 혈관 우회술을 시행하지 않고 일차 봉합하였다. 환자는 수술 후 약 3년째 좋은 경과를 보이고 있으며 동맥 변성에 의한 재협착 가능성에 대해 추후 장기적인 관찰을 요한다.

참 고 문 헌

1. Fowl RJ, Kempczinski RF. *Popliteal artery entrapment*. In: Rutherford RB. *Vascular surgery*. 5th ed. Philadelphia: W.B Saunders Co. 2000;1087-93.
2. Gibson MHL, Mills JG, Johnson GE, Downs AR. *Popliteal entrapment syndrome*. *Ann Surg* 1977;185:341-8.
3. Bouhoutsos J, Daskalakis E. *Muscular abnormalities*

- affecting the popliteal vessels.* Br J Surg 1981;68:501-6.
4. Turnipseed WD. *Popliteal entrapment syndrome.* J Vasc Surg 2002;35:910-5.
 5. Vedran R, Steven K, Lovel G, Ivo B, Josip M, Ante B. *Popliteal artery entrapment syndrome.* Tex Heart Ins J 2000; 27:3-13.
 6. Insua JA, Young JR, Humphries AW. *Popliteal artery entrapment syndrome.* Arch Surg 1970;101:771-5.
 7. Lee SJ, Oh JY, Lee SY, Lee CS. *Popliteal artery entrapment syndrome.* Korean J Thorac Cardiovasc Surg 2006;39: 791-4.
 8. Park CB, Yoo DG, Kim CW. *Bilateral popliteal artery entrapment syndrome.* Korean J Thorac Cardiovasc Surg 2007;40:136-9.

=국문 초록=

슬와동맥 포착증후군은 젊은 성인 남자에서 생길 수 있는 하지 허혈증의 드문 한가지 원인이다. 슬와동맥이 막히거나 동맥류성 변화를 발생시키는 이 질병의 원인은 슬와의 혈관과 주변 근육 및 인대 구조간의 비정상적인 해부학적 관계에 있다. 18세 남자가 우측 종아리의 파행을 주소로 내원하였으며, 수술 전 삼차원 컴퓨터단층촬영 혈관조영술상 우측 슬와동맥이 폐쇄된 소견을 보였다. 수술 소견에서 슬와동맥은 비복근의 내측두에서 나오는 부속 근육 밴드에 의해 눌려있었다. 근육밴드 절제후 혈전 제거술 및 내막 절제술을 시행하였다. 수술 후 3년이 지난 현재 환자는 아무 문제없이 지내고 있다.

- 중심 단어 : 1. 동맥
2. 허혈
3. 수술