

## 중국 덕주 지역의 구순구개열 의료 봉사 활동 보고 및 치험례 발표

이원덕<sup>1</sup> · 이부규<sup>2</sup> · 최진영<sup>3</sup> · 김종렬<sup>4</sup> · 오용석<sup>5</sup> · 민병일<sup>6</sup> · 김명진<sup>7</sup>

<sup>1</sup>서울대학교 보라매병원 구강악안면외과, <sup>2</sup>서울아산병원 구강악안면외과,

<sup>3</sup>서울대학교 치의학대학원 구강악안면외과, <sup>4</sup>부산대학교 치의학대학원 구강악안면외과, <sup>5</sup>서울 프로필 성형외과 마취과장,

<sup>6</sup>일웅구순구개열의료봉사회 초대 이사장, <sup>7</sup>서울대학교 치의학대학원 구강악안면외과, 일웅구순구개열의료봉사회 현 이사장

### Abstract

#### CASE PRESENTATIONS OF CHARITY OPERATIONS BY IL WOONG CLEFT LIP AND PALATE FOUNDATION IN DEOZHOU, CHINA

Won-Deok Lee<sup>1</sup>, Bu-Kyu Lee<sup>2</sup>, Jin-Young Choi<sup>3</sup>, Jong-Ryul Kim<sup>4</sup>, Yong-Seok Oh<sup>5</sup>, Byoung-Il Min<sup>6</sup>, Myung-Jin Kim<sup>7</sup>

<sup>1</sup>Seoul National University Boramae Hospital, Department of Oral and Maxillofacial surgery

<sup>2</sup>Asan Medical Center, Department of Oral and Maxillofacial surgery

<sup>3</sup>Seoul National University, School of Dentistry, Department of Oral and Maxillofacial surgery

<sup>4</sup>Pusan National University, School of Dentistry

<sup>5</sup>Profile Plastic Clinic, Department of Anesthesiology

<sup>6</sup>Il Woong Cleft lip and palate foundation, former Chairperson

<sup>7</sup>Seoul National University, School of Dentistry, Chairperson of Il Woong Cleft lip and palate foundation

Il Woong Cleft lip and palate foundation was founded in 1968 by Professor emeritus Byoung-Il Min. Since then the foundation has operated numerous cleft lip and palate patients not only in Korea but also in under-developed countries such as Vietnam, China, and Cambodia.

In December 2005, the foundation was allowed as an incorporated association by Ministry of Foreign affairs and Trade, so that it could have official status.

From March 6th 2009 to March 14th 2009, we conducted charity cleft lip and palate operations of 23 patients in areas of Deozhou, China. Hereby we present the results of operations.

**Key words** : Cleft lip and palate, Charity operation

### I. 서 론

일웅구순구개열 의료봉사회는 1968년부터 제주도 및 삼척을 비롯한 국내<sup>1)</sup> 및 외국의료후진국에서 1천명 이상의 언청이 무료수술을 통하여 의료봉사활동을 펼친 민병일 서울치대 명예교수의 뜻을 기리고 이 사업을 계승하기 위하여 창립되었고, 2005년에 외교통상부 산하 사단법인으로 인정된 해외의료 봉사회이다. 1993년부터는 중국 연변과, 1995년부터는 베트남에서 매년 의료봉사활동을 시행하고 있다. 2009년 3월 7일부터 3월 13일까지 중국 덕주 지방에서 23명의 구순구개열 환자들의 수술을 시행하고, 지역 병원과의

학술 교류를 시행하였는바 이에 대한 보고를 하고자 한다.

### II. 증례 보고

본 구순구개열 의료봉사에는 구강악안면외과 의사 8명, 마취통증의학과 전문의 1명, 간호사 1명, 치과대학생 1명이 참가하였다. 중국 덕주는 산동성에 속한 한 도시로 인구는 700만명에 육박하지만 주로 농업에 기반을 두어 사회경제적인 수준은 낮은 편이다(Fig. 1). 수술을 시행한 곳은 덕주 시립병원이고 사전에 덕주에 위치한 한국전자회사인 부전전기(주)를 통해 광고를 하여 예진시 34명의 환자를 검진하

**Table 1.** Overall Lists of Patients operated according to sex, age, diagnosis and operation name

sex	age	Diagnosis	s/p	op. name	
1	M	8 y	excessive lip scar	BCL	scar revision
2	F	7 y	excessive lip scar, slanted nose	UCL, left	excision of excessed lip
3	M	19 m	cleft palate(moderate gap, complete)	UCLP, left	Palatorrhaphy: Wardill V-Y
4	F	6 y	cleft alveolus: oronasal fistula	BCLP	Fistular closure: Finger flap
5	M	2.5 y	cleft palate(complete)	BCLP	Palatorrhaphy: Wardill V-Y
6	F	14 y	cleft palate(moderate gap, complete)	BCLP	Palatorrhaphy: Wardill + Vomer
7	F	1.5 y	cleft palate(moderate gap, complete)	BCLP	Palatorrhaphy: Wardill V-Y
8	M	1 y	cleft palate(moderate gap, complete)	UCLP, left	Palatorrhaphy: Wardill V-Y
9	F	8 y	cleft alveolus: oronasal fistula	BCLP	Fistular closure: Finger flap
10	F	12 y	microform cleft lip	UCL, left	Cheiloplasty: Modif. Millard R-A
11	F	13 y	microform cleft lip	UCL, right	Cheiloplasty: Tennis Method
12	F	3 y	lip scar, vermilion border discrepancy	UCL, left	scar revision: cheiloplasty
13	F	5 y	cleft alveolus: oronasal fistula	BCLP	Alveolorrhaphy: Buccal adv. Flap
14	M	9 y	cleft nasal deformity	BCLP	Revision: columellar lengthening
15	F	13 y	whistle lip deformity	BCL	Revision: Modif. Bi-forked flap
16	F	6 y	cleft palate(moderate gap, complete)	UCLP, left	Palatorrhaphy: Wardill V-Y
17	M	1.5 y	cleft palate(moderate gap, complete)	BCLP	Palatorrhaphy: Wardill V-Y
18	F	9 m	microform cleft lip	UCL, right	Cheiloplasty: Millard Method
19	F	1.4 y	cleft palate(soft complete)	CP only	Palatorrhaphy: Wardill V-Y
20	F	1.5 y	cleft palate(soft complete)	CP only	Palatorrhaphy: Wardill V-Y
21	M	5 y	VPI	BCLP	Veloplasty: Hogan's Lateral port
22	M	12 y	oronasal fistula	UCLP, left	Fistular closure: rotation & adv. flap
23	M	3 y	lip scar, dimpled lip, cleft alveolus	BCLP	scar revision

BCL: Bilateral cleft, BCLP: Bilateral cleft lip and palate, UCL: Unilateral cleft lip, UCLP: Unilateral cleft lip and palate, VPI: Velopharyngeal insufficiency

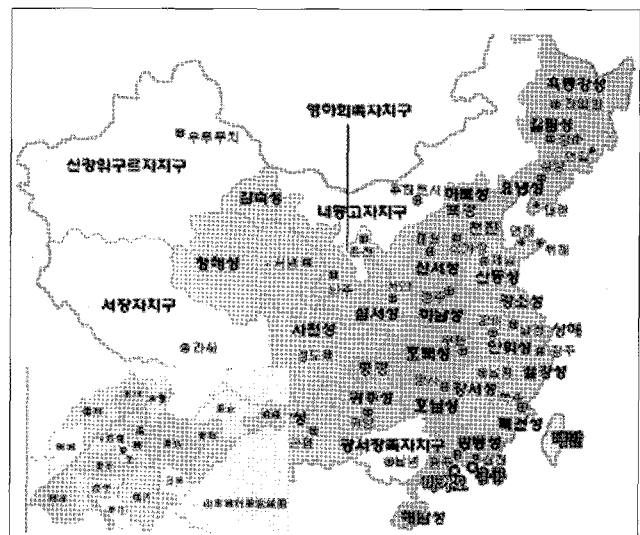
**Table 2.** The distribution of operations(N=23)

Palatorrhaphy	9
Scar revision	6
Cheiloplasty	3
Fistular closure	3
Alveolorrhaphy	1
Veloplasty	1

였다. 이중 수술이 가능한 24명을 수술하기로 결정하였고 그 중 1명은 상기도 감염으로 수술이 취소되었다.

전체 수술환자는 23명(남8명, 여15명)이었으며 구순열 관련수술 8건, 구개열 관련수술 11건, 치조열 관련수술 3건, 범인두부전증 수술 1건이 시행되었으며 환자연령은 평균 5.9세였다. 환자분포는 Table 1과 같으며 수술 종류별 통계는 Table 2와 같다.

구순열 관련수술중에는 네 경우의 마이크로폼 구순열(microform cleft) (Fig. 2) 환자<sup>2)</sup>였고, 나머지 경우는 이차성 구순열 revision수술이었다(Fig. 3). 구개열 환자의 경우는 대부분 Wardill V-Y push-back method<sup>3)</sup>로 수술하여 좋은 결과를 나타냈다(Fig. 4). 범인두부전증을 보이는 환아에서는 Hogan's lateral port control 인두피관술<sup>4)</sup>



**Fig. 1.** Venue: Dezhou, Shindong, China.

을 시행하였다(Fig. 5).

### Ⅲ. 고찰 및 결론

구순구개열환자의 치료에 있어서 치과의사의 역할과 기여는 해가 갈수록 증가했음은 주지의 사실이다. 올해로 대한

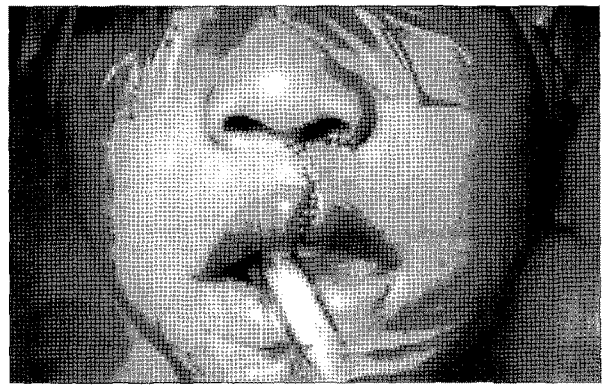
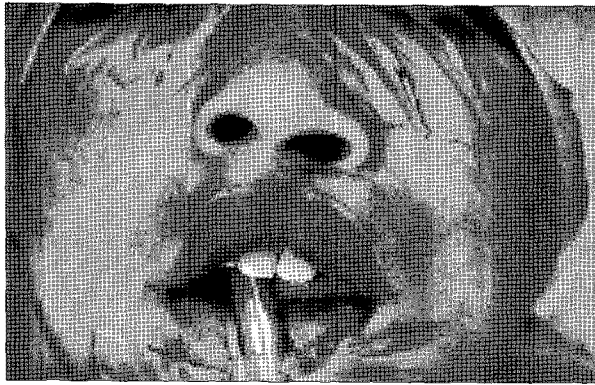


Fig. 2. Microform cleft patient (Pre- and Post-operative views).

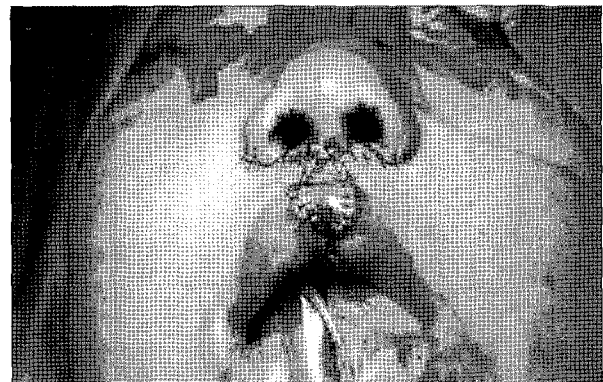

Fig. 3. Revision of Cleft lip deformity (Pre- and Post-operative views).





Fig. 4. Cleft palate patient (Wardill V-Y method).





Fig. 5. VPI correction (Hogan's Lateral port control method).

구강악안면외과학회는 창립 50주년을 맞이하였고 그간에 선현 학자들의 연구와 진료 실적과 더불어 구순구개열 의료봉사 활동이 대국민적, 대외적 홍보와 내국민들에 대한 홍보와 외국에서의 국위선양을 도모하여왔다. 현재 대한구강악안면외과학회와 대한악안면성형재건외과학회, 대한구순구개열학회등 학회 차원과, 각 치과대학들에서의 봉사활동 사례는 매년 매 계절 행해지고 있다.

일용구순구개열의료봉사회가 태동된지도 40여년에 이르렀고 전쟁중의 베트남을 필두로 국내 제주도, 삼척등의 오지에서 시작한 봉사활동은 중국 오지에 이르기까지 발전하였다. 세계적으로 의료기술과 수준의 발달로, 매년 구순구개열환아의 출생은 현격히 감소하고 있는 시점이지만 경제개발도상국과 후진국에서의 구순구개열 환자는 여전히 존재하며 이번 의료봉사에서도 알 수 있듯이 유년기에서 구순구개열 합병증에 이환된 환자가 수술을 필요로 함을 알 수 있다.

이번 중국 덕주지방에서의 의료봉사를 통해 다음과 같은 결론을 얻을 수 있었다.

1. 치과의사 특히, 구강악안면외과의사가 행하여야할 사

회적 봉사활동 부분중에 구순구개열 의료봉사활동이 있다.

2. 중국 덕주 지방에서 23명의 구순구개열 환자에서 구순열 이차변형과 구개열 파열합병증, 범인두부전증의 성공적인 수술을 행하였다.

3. 일용구순구개열의료봉사회는 비영리단체로서 해외 여러 곳의 봉사를 통해 한국 치과의사들의 위상을 높였으며, 본 중국 덕주의 경우도 의료장비 기증과 학술교류를 통해 민간외교의 역할도 실행하였다.

### References

1. In-Woong Uhm, Byong-II Min: Clinical and Statistical study on Jeju island Cleft lip and palate patients, J Kor Maxillfac Plast Reconstr Surg;9(1):133-141, 1987.
2. S. Yuzuriha, JB. Mulliken. : Minor-form, microform, and mini-microform cleft lip: anatomical features, operative techniques, and revisions. Plast Reconstr Surg 122 : 1485; 2008.
3. Byron J. Bailey : Head & neck surgery-otolaryngology, 4th ed. Lippincott Williams & Wilkins, 2006, p. 2826.
4. Hogan VM : A clarification of the surgical goals in cleft palate speech. The introduction of the lateral port control(LPC) pharyngeal flap. Cleft Palate J 10 : 331, 1973.

### 〈감사의 글〉

본 수술봉사에 지원을 한 (주)부전전기와, 함께 수술봉사에 참여하고 지원하여준 서울대학교 치과병원 구강악안면외과 의국원 및 진료 인력들에게 감사드립니다.

### 저자 연락처

우편번호 110-768  
서울특별시 종로구 연건동 275-1  
서울대학교 치의학대학원 구강악안면외과  
김 명 진

원고 접수일 2009년 5월 20일  
게재 확정일 2009년 9월 12일

### Reprint Requests

Myung-Jin Kim  
Dept. of OMFS, School of Dentistry, Seoul National University  
275-1, Yeongeon-dong, Jongno-gu, Seoul, Korea, 110-768  
Tel: +82-2-2072-3820 Fax: +82-2-766-4948  
E-mail: myungkim@plaza.snu.ac.kr

Paper received 20 May 2009  
Paper accepted 12 September 2009