

## 2

## 전산화 단층 촬영을 이용한 상악 전치부 자연치의 순측과 구개측 골의 두께 측정

연세대학교 치과대학 치주과학교실, 치주조직재생연구소<sup>1)</sup>

대학원생 배수용<sup>2)</sup>, 수련의 박정철<sup>3)</sup>, 수련의 손주연<sup>4)</sup>, 연구강사 엄유정<sup>5)</sup>,

조교수 정의원<sup>6)</sup>, 부교수 김창성<sup>7)</sup>, 교수 조규성<sup>8)</sup>, 교수 채중규<sup>9)</sup>, 교수 김종관<sup>10)</sup>, 교수 최성호<sup>11)\*</sup>

### ABSTRACT

#### The thickness of facial and palatal bone of maxillary anterior natural teeth: radiographic analysis using computed tomography

Soo-Yong Bae<sup>1</sup>, Jung-Chul Park<sup>1</sup>, Joo-Yeon Sohn<sup>1</sup>, Yoo-Jung Um<sup>1</sup>, Ui-Won Jung<sup>1</sup>,  
Chang-Sung Kim<sup>1</sup>, Kyoo-Sung Cho<sup>1</sup>, Jung-Kiu Chai<sup>1</sup>, Chong-Kwan Kim<sup>1</sup>, Seong-Ho Choi<sup>1\*</sup>  
Department of Periodontology, Research institute of periodontal regeneration,  
College of Dentistry, Yonsei University

**Purpose** : Anterior region is crucial area for esthetic implant restoration. However, the alveolar process undergoes atrophy after removal of teeth and creates unfavorable situation for implant installation. The knowledge of the thickness of alveolar bone is required to estimate and expect the bone resorption after extraction. The aim of this study is to measure facial, palatal and faciopalatal bone thickness on maxillary anterior teeth.

**Methods** : Facial, palatal, and faciopalatal bone thickness were measured on the computed tomography (CT) images from 57 patients, using an image analyzer program (Ondemand 3D<sup>®</sup>, Cybermed, Seoul, Korea).

**Results**: The thickness of facial bone in incisors, lateral incisors and canines were less than 1 mm. The thickness of facial bone increased from anterior to posterior region and the thickness of palatal bone increased from posterior to anterior region.

**Conclusion** : The measurement can be used for planning implant surgery before extraction. CT has are clinically useful in the evaluation of thickness of alveolar bone.

**KEY WORDS** : Computed Tomography, Maxilla

\* Correspondence : Seong-Ho Choi, Department of Periodontology, College of Dentistry, Yonsei University, 134  
Shincheon-dong, Seodaemun-gu, Seoul, 120-752, Korea  
e-mail: shchoi726@yuhs.ac Tel : 82-2-2228-3189, Fax : 82-2-392-0398

## 서론

성인 전치부의 임플란트 수복시에는 골유착의 정도와 연관된 생존율이나 일반적인 성공기준 외에 심미성이 중요한 평가기준으로 여겨지고 있다. 장기적으로 심미적인 형태를 유지하는 임플란트 보철을 제작하기 위해서는 다양한 점을 고려해야 하는데, 특히 임플란트를 지지하는 골과 연조직의 형태는 심미성에 매우 중요한 요인으로 작용한다<sup>1)</sup>. 임플란트 주위 골의 형태는 임플란트와 보철을 지지하는 연조직의 형태를 결정하는 기본 요소이며 자연치에서와 유사한 생물학적 폭경을 가진다는 면에서<sup>1-3)</sup> 발치 즉시 임플란트 식립을 계획하거나, 식립 후 임플란트 주위 골의 흡수를 예측하기 위해서는 자연치의 해부학적 구조에 대한 임상가의 지식이 필수적이다.

자연치가 발거 되고 나면 그에 따라 치조골의 흡수가 진행되는데 발치와의 흡수와 골의 재형성은 발치와의 모든 방향에서 같은 양상으로 일어 나지 않는다고 알려져 있다. Schropp 등<sup>4)</sup>은 단일치 발치 후 골 치유와 연조직 형태 변화 연구에서 골의 수직적인 흡수보다 치조제의 수평적 흡수가 두드러지며 발치 후 12개월간 치조제 골 폭의 50%가 감소하고 그 중 2/3는 3개월 내에 일어 난다고 보고하였다. Araujo 등<sup>5,6)</sup>은 성견의 발치와 치유에 관한 연구에서 협측 골 벽이 구개측 골 벽 보다 수직, 수평적으로 더욱 많이 흡수되며 이는 상대적으로 협측 골 벽에 많이 존재하는 다발골이 조기에 흡수되며, 협측 골 폭이 구개측 골 폭 보다 얇기 때문이라고 보고하였다. 특히 상악 전치부는 순측골의 두께가 얇기 때문에, 협측골이 두꺼운 구치부에 비해 그 양상이 확연하다. 이러한 사실은 발치 후 즉시 임플란트를 계획할 때 추후 발생할 골흡수 양상을 고려할 필요가 있다는 것을 의미한다.

따라서 발치 후 발생하는 치조골 흡수를 막기 위한 연구들이 진행되었는데 Paolantonio 등<sup>7)</sup>은 발치 후 즉시 임플란트를 시행하였을 때 치조골의 해부학적 형

태와 구조물을 보존 할 수 있다고 보고하였다. 그러나 최근 연구에서 이에 대한 반론이 제기되었는데 Botticelli 등<sup>8)</sup>은 발치 후 즉시 식립한 임플란트에서 4개월 후 치조골 폭을 비교 하였을 때 협측 골에서 56%, 구개측 골에서 30%가 흡수 된다고 발표하여 임플란트의 식립만으로는 주위골의 흡수를 막을 수 없다고 결론지었다. 이에 발치 후 또는 임플란트 식립 후 인접골의 흡수를 예측하고자 하는 연구와 흡수를 최소화 하기 위한 임상 술식의 개발이 다양하게 진행되었다<sup>9,10)</sup>.

현재로서는 Spray등<sup>11)</sup>이 3061개의 임플란트에서 임플란트 식립 시와 2차 수술 시 협측 골의 두께 계측을 통해 결론을 내린 바와 같이 협측 골의 흡수는 골질과는 큰 상관 관계가 없고, 식립 시 협측 골의 두께가 1.8mm이상일 경우 흡수가 최소화 되거나 골의 증가를 관찰 할 수 있다는 것이 정설로 받아들여 지고 있다. 또한 안정성 있는 임플란트 식립을 위한 피질골의 두께는 최소 2mm이상 확보되어야 하며 이 부위에서는 임플란트 실패율도 통계학적으로 유의성 있게 감소 한다고 보고 하였다.

따라서, 최상의 심미적 결과를 얻기 위해서는 발치 전, 발치 후, 그리고 임플란트 식립 전에 협측 골판의 형태나 두께, 향후 발생할 골 소실의 양상을 예측할 수 있어야 하며 이를 위해서는 치아를 싸고 있는 치조골의 정상적인 해부학적 구조에 대한 이해가 중요하다. 정상인에게서 심미적으로 중요한 상악 전치부의 순측, 구개측 피질골의 두께에 관한 연구로서는 사체를 이용한 방법<sup>12)</sup>, 전산화 단층촬영장치 (computed tomography, CT)를 이용한 방법<sup>13,14)</sup> 등이 존재하는데, 이 중 전산화 단층촬영은 비침습적인 방법으로서 계측 부위의 단면을 볼 수 있어 경조직과 연조직의 두께 측정에 유용한 방법으로 사용될 수 있다<sup>15)</sup>.

본 연구의 목적은 치과용 전산화 단층촬영을 통해 얻은 영상 자료를 이용해 심미적으로 중요한 상악 전치 부위 순측 골과 구개측 골의 두께를 측정함으로써

발치 후 즉시 임플란트 식립을 위한 골조직의 구조를 이해하기 함이다.

## 재료 및 방법

### 1. 연구대상

연세대학교 치과 대학 병원에서 상악 전산화 단층 촬영을 한 환자 57명을 대상으로 하였다 (남성 22명, 여성 35명 : 18~39세, 평균 27.8세). 측정 부위는 상악 중절치, 측절치, 견치, 제1 소구치, 제2 소구치에서 정상 치열이나 정상 치열에 준하는 부분을 측정하였다. 해당 치아 부위에 치근단 병소를 가지고 있거나 심한 치주 질환을 가진 경우, 교정장치를 장착하고 있는 경우, 심한 부정교합을 가진 경우는 제외되었다.

### 2. 방사선학적 분석 방법

연구대상자들의 3차원 전산화 단층사진을 연세대학교 치과대학 방사선과의 컴퓨터 단층 촬영기를 이용해 촬영하였다 (High resolution, bone algorithm, a 15cm-diameter field of view, 200 mA, 120 kV, scanning time of 1 second). 촬영 영상은 2mm 두께로 순차적으로 cross section 하였으며 gantry angle은 0도, reconstruction matrix 은 512×

512 pixel 로 고정되었다. Digital Imaging and Communications in Medicine (DICOM) 파일로 저장된 CT 이미지는 소프트웨어 (Ondemand 3D®, Cybermed, Seoul, Korea)를 이용해 3차원적으로 재구성하였다.

### 3. 측정 부위 선택

상악 중절치, 측절치, 견치, 제1 소구치, 제2 소구치의 시상면 영상에서 백악 법랑경계 (cemento-enamel junction, CEJ)를 이은 선에 수직으로 2, 3, 5, 7, 9mm 높이를 설정한 후 그 높이에 해당하는 각각의 횡단면 영상에서 순측 및 구개측 골의 두께를 측정하였다 (Fig 1). 골 두께 측정에서 모든 경우 측정 지점의 선택시 software 상에서 제공하는 profile 기능을 이용하여 housefield unit(HU)가 변화하는 부위를 기초로 확인을 하였다 (Fig 2). 또한 순측골과 구개측 골의 전체 폭은 최대 풍용부에서 순측골과 구개측 외곽선의 접선을 형성한 뒤 평행한 접선간의 거리를 측정하였다. 측정은 숙련된 술자 1인에 의해 시행되었다.

### 4. 통 계

순측 골의 두께와 구개측 골의 두께, 순측골과 구개

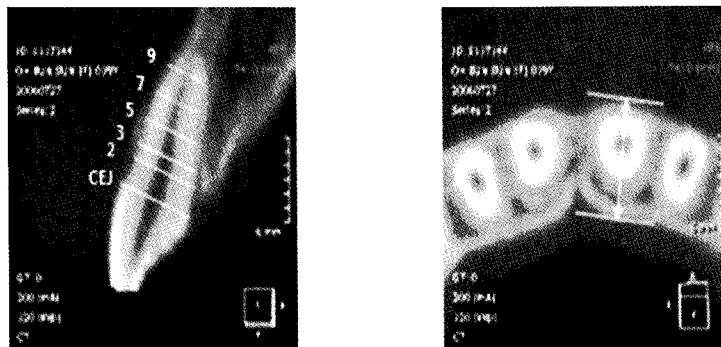


Fig 1. Radiographic landmarks for measurement

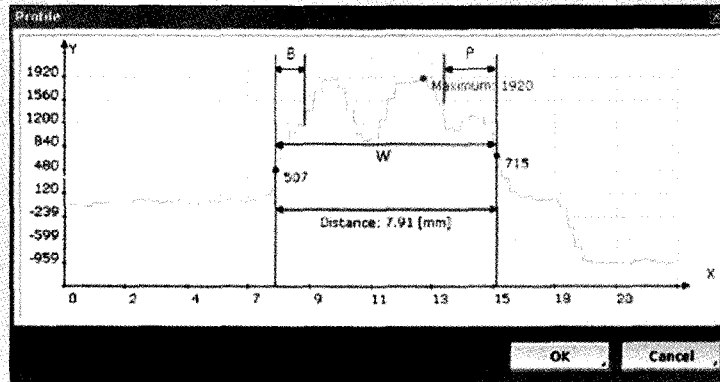


Fig 2. Example of profile display screen for selecting measurement landmarks.  
 B: buccal bone thickness, P: Palatal bone thickness, W: Faciopalatal bone thickness.

측 골의 전체 폭은 평균과 표준 편차를 통해 분석 되었고 성별, 좌우 치아에서의 차이가 통계학적으로 평가 되었다. 남녀 차이는 t-test를 통해 분석되었고 좌우의 차이는 paired t-test를 통해 분석되었다. 통계학적 유의 수준은  $P < 0.05$  로 정하였다.

**결 과**

이상의 측정값에 대해 평균과 표준 편차를 구하였고 남녀 차이는 t-test로, 좌우의 차이는 paired t-test

로 분석한 결과 통계학적인 차이가 없었다(Table 1).

순측 피질골의 계측 결과 증절치가 가장 얇은 수치를 보였고 제2소구치로 갈수록 점차 두꺼워지는 경향을 보였다. 백악범랑경계 하방 2mm 부위는 모든 치아에서 1mm 미만의 얇은 피질골이 계측되었고 9mm 지점 쪽으로 내려갈수록 점차 두꺼운 피질골이 계측되었다. 가장 두꺼운 골판은 제2소구치 부위에서 최소 0.69mm에서 최대 2.24mm까지 관찰되었다 (Fig 3). 반면 측절치의 2mm 지점은 0.11mm로서 가장 얇은 순측골 두께를 보였다. 또한 측절치의 가장 두꺼운 부분은 백악

Table 1. Facial, Palatal And Faciopalatal Total Bone Thickness Of Representative Teeth (Mean±Standard Deviation; N=57)

		1 (#11, 21)	2 (#12, 22)	3 (#13, 23)	4 (#14, 24)	5 (#15, 25)
Facial bone thickness	2mm	0.24±0.40	0.11±0.24	0.20±0.36	0.23±0.46	0.69±0.79
	3mm	0.69±0.39	0.60±0.31	0.61±0.36	0.71±0.52	1.34±0.82
	5mm	0.91±0.29	0.78±0.32	0.84±0.35	1.17±0.53	2.07±1.26
	7mm	0.86±0.30	0.68±0.31	0.78±0.33	1.11±0.45	2.12±0.77
	9mm	0.98±0.94	0.63±0.29	0.64±0.24	0.95±1.41	2.24±0.80
Palatal bone thickness	2mm	1.20±0.68	0.96±0.79	0.73±0.59	0.50±0.55	0.67±0.75
	3mm	1.62±0.77	1.47±0.70	1.11±0.52	1.10±1.43	1.20±0.58
	5mm	2.44±1.01	2.05±1.22	1.98±0.85	1.69±0.68	1.79±0.70
	7mm	3.38±1.41	2.92±1.79	2.99±1.20	2.78±1.05	2.53±0.88
	9mm	4.48±1.64	4.08±2.09	4.31±1.70	4.00±1.44	4.04±1.77
Faciopalatal total bone thickness	2mm	7.43±2.25	6.17±3.30	6.73±4.21	5.52±5.12	7.85±5.23
	3mm	8.37±1.06	7.89±0.96	9.14±2.03	9.70±2.38	10.71±1.23
	5mm	8.86±1.31	8.55±1.45	10.11±1.15	10.59±1.01	11.26±1.37
	7mm	9.15±1.54	8.78±1.99	10.49±1.16	10.92±1.33	11.30±1.45
	9mm	9.34±1.99	9.08±2.19	10.85±1.56	11.17±1.14	11.77±1.65

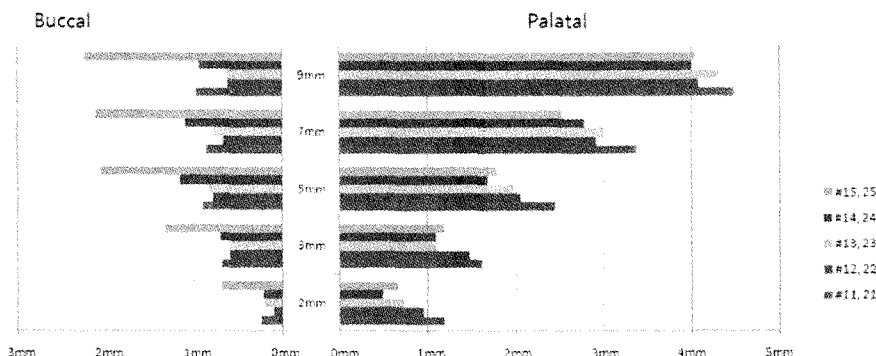


Fig 3. Bone thickness of facial and palatal bone at different teeth position.

법랑경계 하방 5mm 지점에서 0.78mm에 불과하여 전반적으로 얇은 피질골이 분포했다.

구개측 골의 두께는 백악법랑경계 하방 3mm 이상에서는 모두 1mm 이상의 두꺼운 두께를 보였으며 제2소구치에서 중절치로 갈수록 점차 두꺼워지는 경향을 보였다. 특히 중절치의 백악법랑경계 하방 9mm 에서 4.48mm에 달하는 두꺼운 골이 관찰되었다. 반면 가장 얇은 피질골은 제1소구치의 백악법랑경계 하방 2mm 부위였다.

순측골과 구개측 골의 전체 폭은 계측 결과 가장 두꺼운 부위는 제2소구치 부위로서 중절치 부위에 비해 최고 2mm 정도 두꺼웠다 (Fig 4). 백악법랑경계 하방 2mm 부위의 폭이 가장 얇은 곳은 제1소구치 부위로서 5.52mm였고, 가장 두꺼운 부위는 제2소구치 부위로서 7.85mm였다. 백악법랑경계에서 치근점으로 내려갈수록 고른 증가를 보인 부위는 중절치 부위였고 급격한 증가를 보인 부위는 제1소구치였다.

### 고 찰

피질골의 두께에 관한 연구는 이미 많은 선학들에 의해 진행된 바 있으나 최근 식립과 제거가 쉬우며 효율적이고 안정적인 고정원이 된다는 점<sup>12)</sup>으로 인해 교

정용 미니 임플란트가 광범위하게 보급되면서 안정적 식립을 위한 피질골 두께의 연구가 교정과 영역에서 증가하였다<sup>13,14,16)</sup>. 반면 보존과 영역에서는 근관 협착으로 인해 치관측 접근이 곤란한 치아의 치근단 절제술(apicoectomy) 시행 시 수술 영역의 시야 확보와 해부학적 구조의 보호를 위해 협측 골판의 두께에 대한 연구가 진행되기도 하였다<sup>17,18)</sup>.

임플란트 술식과 관련한 연구로는 주로 임플란트 식립 시의 초기 고정을 위해 두꺼운 피질골 부위를 찾기 위해 치조골의 골판 두께를 계측한 연구가 있다<sup>19)</sup>. 하지만 이러한 관점 외에도 심미가 중요하게 작용하는 전치부의 발치 후 즉시 임플란트 식립 시 순측 골판의 두께에 대한 지식은 예지성 높은 수술을 위해 유용하게 이용될 수 있다는 점에서 저자는 방사선 단층촬영을 이용하여 자연치아 부위의 피질골의 두께를 측정하였다. 방사선 단층촬영을 이용한 계측값과 실제 해부학적 계측치와는 통계적으로 유의한 차이가 있었으나 임상적으로 사용하기에는 충분하다고 보고된 바 있어<sup>20,21)</sup> 이를 근거로 본 논문에서는 방사선 단층촬영을 이용한 계측법을 적용하였다. 일반적으로 단면 계측 시 방사선 단층촬영의 위치에 따라 차이가 발생하는 것으로 알려져 있으나<sup>22)</sup> 본 연구에서는 촬영한 방사선 단층촬영 자료를 소프트웨어를 이용해 3차원으로 재구성 한

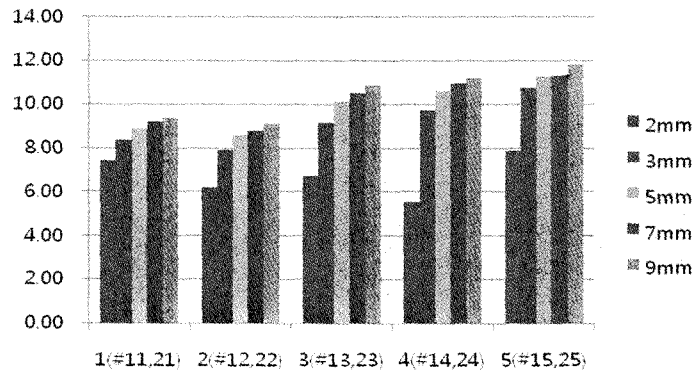


Fig 4. Faciopalatal bone width at different teeth position

뒤 백악법랑경계를 경계로 상대적인 위치에서 계측을 하였으므로 이러한 오차를 배제할 수 있었다.

본 연구 결과에 따르면 순측 골의 두께는 백악-법랑 경계 하방 2mm에서 중절치, 측절치, 견치 모두 1mm 미만의 얇은 피질골을 가지고 있었다. Spray 등<sup>13)</sup>과 Wikesjo 등<sup>9)</sup>은 임플란트 식립 시 협측 골의 두께가 2mm 이상일 경우 흡수가 최소화 되거나 골의 증가가 관찰된다고 보고하고 있으나 이런 맥락에서 볼 때 발치 후 즉시 임플란트를 전치부에 시행할 경우 2mm 이상의 협측골이 확보되기 어려움을 알 수 있다. 따라서 이들 치아의 상실 시 임플란트 식립은 구개측으로 최대한 치우쳐서 식립하는 것이 권장되며 골이식을 동반하더라도 2mm 이상의 협측골이 확보되지 않는다면 임플란트의 상부가 노출되도록 잔존골보다 높게 식립하는 술식은 위험할 것이다.

발치 시 잔존 치조골의 흡수 시 협측의 다발골이 흡수되면서 약 2.2mm의 치조골 높이 감소와 협설측 골의 폭이 감소된다고 보고된 바 있다<sup>6)</sup>. 또한 Johnson 등<sup>23)</sup>은 발치 후 잔존 치조골 폭과 높이 감소가 대부분 발치 후 첫 달 동안 발생한다고 보고하였고, Araujo 등<sup>10)</sup>은 하악 대구치의 협측 골 두께 감소가 소구치 부위에 비해 현저하게 발생한다고 보고하였다. 이런 연구 결과를 종합하여 볼 때 발치 후에는 거의 대부분 잔

존 치조골의 흡수가 발생하며 특히 협측의 골소실량이 설측보다 심하게 나타난다는 것을 알 수 있으며, 이는 본 연구의 결과와 비교해 볼 때 피질골의 두께가 얇은 순측 부위가 더 빠르고 쉽게 흡수될 수 있을 것이다. 다만 그 흡수량에 대해서는 저자마다 다른 견해를 보였다<sup>24,25)</sup>.

Botticelli 등<sup>8)</sup>은 이러한 치조골 흡수를 예방하기 위해 발치 즉시 임플란트를 식립하였으나 수평적 골흡수가 약 56%정도 발생하였음을 보고하였고, Covani 등<sup>26)</sup>은 발치 즉시 임플란트 식립과 발치창 치유 후 식립 시 모두 전체적인 협설측 치조골의 폭이 감소하였음을 보고하여 단순한 임플란트 식립만으로는 치조골의 흡수를 막을 수 없음을 보고하였다. 따라서 임상적으로는 전치부 임플란트 식립 시 순측골 2mm를 최대한 보존할 수 있도록 구개측에 편향된 식립이 치조골 흡수에 따른 치은 퇴축을 막을 수 있다. 하지만 발치 즉시 임플란트 시행 시 임플란트를 구개측으로 치우쳐 식립하게 되지만 이로 인해 임플란트와 발치와 사이에 광범위한 결손부가 형성될 수 있다. Botticelli 등<sup>27)</sup>은 특별한 차폐막이나 골이식 없이도 1mm 이상의 결손부가 신생골로 재생될 수 있다고 보고하였고 Covani 등<sup>26)</sup>은 1.5mm 미만의 결손부는 치밀한 결합조직으로 대체되어 완전한 골재생은 되지 않으나 임상적으로 성

공으로 간주할 수 있다고 보고하여 구개측으로 치우친 식립 시 발생한 결손부는 임상적으로 특별한 처치를 요구하지 않는다고 보고하였다.

본 연구의 계측 결과를 살펴보면 순측골의 폭은 중절치에서 제2소구치 쪽으로 갈수록 증가하는 양상을 보였고 반대로 구개측골의 폭은 제2소구치에서 중절치 쪽으로 갈수록 증가하는 양상을 보였다. 순구개측 폭은 최소 5mm 의 충분한 양을 보여 발치 후 순측 골 소실이 다소 오더라도 적절한 크기의 임플란트를 식립하기에 충분할 것으로 사료되었다. 또한 좌우 치아와 남녀 간의 차이는 통계적으로 존재하지 않아 임상적으로 이에 대한 고려는 불필요할 것으로 사료된다.

본 연구에서 사용한 Hounsfield scale은 -1000에서 +3000HU 사이의 범위로서 공기의 밀도는 -1000HU, 물은 0HU, 금속성 치과 수복물은 +3000HU로 나타난다. 본 연구에서 얻어진 값들은 대부분 50HU에서 1200HU 사이에 존재하였고 이러한 방사선 단층촬영의 볼륨데이터를 이용하기 위해 고안된 소프트웨어를 이용해 HU의 밀도를 선택하여 피질골

판과 치아의 경계를 구별할 수 있었다. 하지만 방사선 단층촬영은 그 특성상 spatial resolution이 높지 않아 얇은 피질골의 폭을 계측 시 blurring이 발생하여 부정확한 계측이 될 수 있음이 여러 선행들에 의해 밝혀졌다<sup>28-30)</sup>. 본 연구에서도 전치부의 순측골이 예상보다 얇게 계측되었는데 방사선 단층촬영의 특성상 실제보다 그 폭이 좀더 얇게 계측된 것으로 사료된다.

본 연구에서처럼 방사선 단층촬영을 이용하여 계측하는 경우 성인 및 실험동물 모두에서 용이하게 사용 가능하며, 계측 대상을 희생하지 않고 시간 변화에 따른 연속적인 골변화상의 관찰이 가능하다. 따라서 발치 후 연속적인 순, 구개측 피질골의 두께 변화를 촬영 후 계측함으로써 발치 후 피질골의 흡수 양상에 대한 좀더 정확한 양상을 파악한다면 본 연구의 미흡한 부분을 보완할 수 있을 것으로 사료된다.

이 논문은 2009년도 정부(교육과학기술부)의 재원으로 한국과학재단의 지원을 받아 수행된 연구임(No. R13-2003-013-04002-0).

## References

1. Berglundh T, Lindhe J. Dimension of the periimplant mucosa. Biological width revisited. *J Clin Periodontol* 1996;23:971-973.
2. Berglundh T, Abrahamsson I, Lindhe J. Bone reactions to longstanding functional load at implants : an experimental study in dogs. *J Clin Periodontol* 2005;32:925-932.
3. Henriksson K, Jemt T. Measurements of soft tissue volume in association with single-implant restorations : a 1-year comparative study after abutment connection surgery. *Clin Implant Dent Relat Res* 2004;6:181-189.
4. Schropp L, Wenzel A, Kostopoulos L, Karring T. Bone healing and soft tissue contour changes following single-tooth extraction : a clinical and radiographic 12-month prospective study. *Int J Periodontics Restorative Dent* 2003;23:313-323.
5. Araujo MG, Lindhe J. Dimensional ridge alterations following tooth extraction. An experimental study in the dog. *J Clin Periodontol* 2005;32:212-218.
6. Araujo MG, Sukekava F, Wennstrom JL, Lindhe J. Ridge alterations following implant placement in fresh extraction sockets : an experimental study in the dog. *J Clin Periodontol* 2005;32:645-652.
7. Paolantonio M, Dolci M, Scarano A et al. Immediate implantation in fresh extraction sockets. A controlled clinical and histological study in man. *J Periodontol* 2001;72:1560-1571.

## References

8. Botticelli D, Berglundh T, Lindhe J. Hard-tissue alterations following immediate implant placement in extraction sites. *J Clin Periodontol* 2004;31:820-828.
9. Qahash M, Susin C, Polimeni G, Hall J, Wikesjo UM. Bone healing dynamics at buccal peri-implant sites. *Clin Oral Implants Res* 2008;19:166-172.
10. Araujo MG, Wennstrom JL, Lindhe J. Modeling of the buccal and lingual bone walls of fresh extraction sites following implant installation. *Clin Oral Implants Res* 2006;17:606-614.
11. Spray JR, Black CG, Morris HF, Ochi S. The influence of bone thickness on facial marginal bone response : stage 1 placement through stage 2 uncovering. *Ann Periodontol* 2000;5:119-128.
12. Kim HJ, Yun HS, Park HD, Kim DH, Park YC. Soft tissue and cortical-bone thickness at orthodontic implant sites. *Am J Orthod Dentofacial Orthop* 2006;130:177-182.
13. Kang S, Lee SJ, Ahn SJ, Heo MS, Kim TW. Bone thickness of the palate for orthodontic mini-implant anchorage in adults. *Am J Orthod Dentofacial Orthop* 2007;131:S74-81.
14. Deguchi T, Nasu M, Murakami K et al. Quantitative evaluation of cortical bone thickness with computed tomographic scanning for orthodontic implants. *Am J Orthod Dentofacial Orthop* 2006;129:721 e727-712.
15. Song JE, Um YJ, Kim CS et al. Thickness of posterior palatal masticatory mucosa : the use of computerized tomography. *J Periodontol* 2008;79:406-412.
16. Miyawaki S, Koyama I, Inoue M et al. Factors associated with the stability of titanium screws placed in the posterior region for orthodontic anchorage. *Am J Orthod Dentofacial Orthop* 2003;124:373-378.
17. Frankle KT, Seibel W, Dumsha TC. Anatomical study of the position of the mesial roots of mandibular molars. *J Endod* 1990;16:480-485.
18. Jin GC, Kim KD, Roh BD, Lee CY, Lee SJ. Buccal bone plate thickness of the Asian people. *J Endod* 2005;31:430-434.
19. Miyamoto I, Tsuboi Y, Wada E, Suwa H, Iizuka T. Influence of cortical bone thickness and implant length on implant stability at the time of surgery-clinical, prospective, biomechanical, and imaging study. *Bone* 2005;37:776-780.
20. Periago DR, Scarfe WC, Moshiri M et al. Linear accuracy and reliability of cone beam CT derived 3-dimensional images constructed using an orthodontic volumetric rendering program. *Angle Orthod* 2008;78:387-395.
21. Stratemann SA, Huang JC, Maki K, Miller AJ, Hatcher DC. Comparison of cone beam computed tomography imaging with physical measures. *Dentomaxillofac Radiol* 2008;37:80-93.
22. Choi SC, Ann CH, Choi HM, Heo MS, Lee SS. Accuracy of reformatted CT image for measuring the pre-implant site : analysis of the image distortion related to the gantry angle change. *Dentomaxillofac Radiol* 2002;31:273-277.
23. Johnson K. A study of the dimensional changes occurring in the maxilla following tooth extraction. *Aust Dent J* 1969;14:241-244.
24. Carlsson GE, Persson G. Morphologic changes of the mandible after extraction and wearing of dentures. A longitudinal, clinical, and x-ray cephalometric study covering 5 years. *Odontol Revy* 1967;18:27-54.
25. Tallgren A. The continuing reduction of the residual alveolar ridges in complete denture wearers : a mixed-longitudinal study covering 25 years. *J Prosthet Dent* 1972;27:120-132.
26. Covani U, Bortolaia C, Barone A, Sbordone L. Bucco-lingual crestal bone changes after immediate and delayed implant placement. *J Periodontol* 2004;75:1605-1612.
27. Botticelli D, Berglundh T, Buser D, Lindhe J. The jumping distance revisited : An experimental study in the dog. *Clin Oral Implants Res* 2003;14:35-42.
28. Cody DD, Flynn MJ, Vickers DS. A technique for measuring regional bone mineral density in human lumbar vertebral bodies. *Med Phys* 1989;16:766-772.
29. Spoor CF, Zonneveld FW, Macho GA. Linear measurements of cortical bone and dental enamel by computed tomography : applications and problems. *Am J Phys Anthropol* 1993;91:469-484.
30. Silva MJ, Wang C, Keaveny TM, Hayes WC. Direct and computed tomography thickness measurements of the human, lumbar vertebral shell and endplate. *Bone* 1994;15:409-414.