

# What is your diagnosis?

## Question

수의학박사 / 해마루 동물임상의학연구소

### 1

#### 신상명세

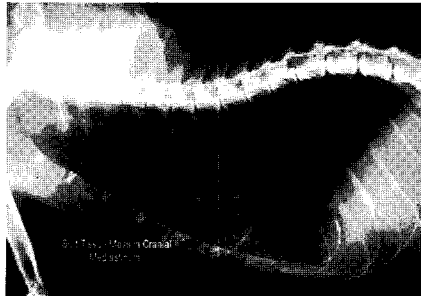- 종 - 고양이
- 품종 - DSH
- 성별 - MC
- 연령 - 13살령

### 2

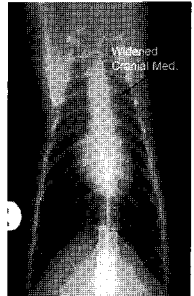
#### 임상 증상 및 병력

갑상선 기능항진증을 가진 고양이가 구토와 빈맥을 주증으로 내원하였습니다. 신체 검사상 매우 마른 상태였으며, 정상 체온을 보이고 활력은 양호한 상태였습니다. 심박수는 240회였고 청진상 이상음은 없었습니다. 복부 촉진상 이상 소견 없었고 혈액 검사상 T4가 상승한 것 이외 다른 이상 소견은 없었습니다.

1. 흉부 방사선 검사상 전종격동내에 이상 소견이 발견되었습니다. 감별 진단 리스트와 추가 검사에 대해 고찰해보시오.



(A)



(B)

2. 병변부에 대한 초음파 검사상 다음 소견이 관찰되었습니다. 어떤 진단이 가능하며, 어떠한 치료 계획을 세워야 할까요?

