

Periodontal osseous defect의 치료를 위한 골이식술

전남대학교 치의학전문대학원 치주과학교실

부교수 김 옥 수

치주치료의 목표는 첫 번째로는 치석제거 및 치근활택술과 같은 치은연상, 연하의 기계적 치료에 의해 bacterial load를 줄이는 것이다. 이러한 원인 치료 후 잔존해 있는 치주낭은 치은연하 biofilm의 형성을 촉진하는 환경적 요소가 된다. 또한 치주낭은 구강위생술식과 전문적인 유지치료에도 불구하고 질환의 진행을 야기시킬 수 있다. 이런 경우 부가적인 수술 치료에 의해 치주낭과 골결손을 감소시키거나 없애줄 수 있으며 환자로 하여금 치태제거가 쉽고 간편해질 수 있다.

심한 부착 소실을 동반한 만성 치주염은 다양한 방법에 의해 성공적으로 치료될 수 있는데 이들 환자들은 임상적, 방사선학적으로 치주조직의 심한 파괴를 보인다. 심한 수평적 또는 수직적 골 소실, 7mm 이상의 부착소실 또는 치주낭, 진전된 치아동요도, class II 또는 III 치근 이개부 병변, 병적 치아이동과 같은 양상을 보인다. 치료법의 선택은 각 환자에 대한 치료 목표에 달려있다.

다양한 골 결손부에 따라 다양한 수술적 접근이 시도될 수 있다. 특히 골내낭 또는 angular defect에

대한 치료로 최근 문헌들에서 다섯가지 방법 : open flap debridement (OFD), guided tissue regeneration (GTR), enamel matrix derivatives를 이용한 조직재생, 골이식재의 충전, combined periodontal regeneration tech (CPRT, 차폐막, EMD와 골 또는 골대체물)이 제안되었다. 이러한 치료의 성공을 위해서는 집에서의 구강위생, 주기적 내원 및 유지 관리에 대한 환자의 순응이 필수적이다.

이 글에서는 다양한 골 결손부 접근 중 골이식술에 대한 목적, 골이식재의 선택, 적응증, 술식과 성공에 관하여 설명하고자 한다.

1. Periodontal bone grafting의 목적

골이식술의 목적은 1)치주낭 깊이의 감소, 2)임상적 부착 증진, 3)골 결손부의 bone fill, 4)새로운 골, 백악질과 치주인대의 재생이다.

Periodontal bone grafting은 심한 부착 소실

을 동반한 만성치주염을 치료하기 위하여 여러 해 동안 이용되어왔다. 그러나 최근에서야 이런 치료법에 대한 생물학적 기초가 좀 더 잘 이해되고 있다. 골 생물학과 상처치유에 대한 연구의 진전으로 periodontal bone grafting이 더욱 더 예지성 있는 치료로 간주될 수 있었다. 골이식술은 세심한 환자 선택에 의해 매우 성공적이게 될 것이다.

2. 골이식재의 종류 및 선택

1) 자가골

- 1) 구성에 따라 : 골응괴 (coagulum : 피질골+혈액) 골혼합 (bone blend : 피질골+망상골) 골응괴-골혼합
- 2) 채취부위에 따라 : 구강내골, 구강외골

2) 동종골 (Homogenous) :

- 1) Allograft-같은 종에서 채취 (FDBA, DFDBA)
- 2) Isograft -동일한 유전적 개체에서 채취

3) 이종골 (Heterogenous=Xenograft) :

- 1) 탈단백 우골 (Bio-Oss[®])
- 2) 우골분말 (BBP), BBP-II[®] (Ca-P coating)
- 3) 100% 결정형 자연 다공형 우골유래 수산화인회석 (OsteoGraf[®], Bon-Apatite)
- 4) coralline, coral, Biocoral

4) 합성골 (Alloplastic=Synthetic)

수산화인회석, HTR polymer, Bioglass, plaster of Paris, coralline calcium carbonate 등

치주치료에 주로 사용되는 골이식재는 자가골 또는 동종골이다. 이들은 망상골, 피질골 또는 이들의 혼합이다. 점점 이종골의 사용이 증가되고 있다. 보통 수산화인회석 형태로 사용되는 합성골은 골결손부를 성공적으로 채우는 데 사용되지만 치주조직의 재생을 위해서는 아니며, 자가골을 얻을 수 없고 환자가 동종골이나 이종골을 거부할 때 사용된다.

구강내 자가골 이식재를 얻을 수 있는 부위는 치주 수술부위, 치유되고 있는 발치와, 무치악부, torus, exostosis, 상악결절부위 등이다. 자가골의 사용은 환자의 비용을 줄일 수 있고 이식재의 rejection 그리고 질환 전이의 위험이 없지만 가용되는 골의 양이 한정적이다. Bur와 함께 얻어지는 자가골은 혈액과 혼합되어 있어 osseous coagulum이라 하며 작은 조각들이 흡수되고 숙주골에 의해 대체된다. Trepine, chisel, 또는 rongeur에 의해 얻어진 골은 100~200 μ m의 크기로 분쇄하여 사용되는데 이를 bone blend라고 한다. 치유되고 있는 발치와에서는 보통 발치 후 8~12주에 얻어지며 Molt curette 또는 trephine을 이용한다.

자가골의 이식재가 불충분하고 iliac grafting이 실행될 수 없을 때 동종골 이식이 사용될 수 있다. DFDB (decalcified freeze-dried bone)는 골 유도성을 갖지는 못한다고 보고되고 있으며 동종골의 사용이 증가됨에 따라 질환 전이에 대한 염려가 증가될 것이다. 최근 Brownig 등은 mineralized cancellous bone allograft (Puros, Zimmer Dental)를 치조골 결손부에 사용하여 6개월 후 평균 bone fill은 66.8 \pm 26.2%, 평균 defect resolution 은 71.5 \pm 25.5%을 보여 효과적이었다고 보고하였다.

소에서 유래한 이종골(Bio-Oss, Osteohealth)이 bone replacement graft로 최근 사용되고 있다. 이는 physical property와 Ca-P ratio가 사람의 bone mineral과 유사하다. 동물모델에서 이는 새로운 숙주골과 잘 혈관화되고 통합될 수 있었고 인

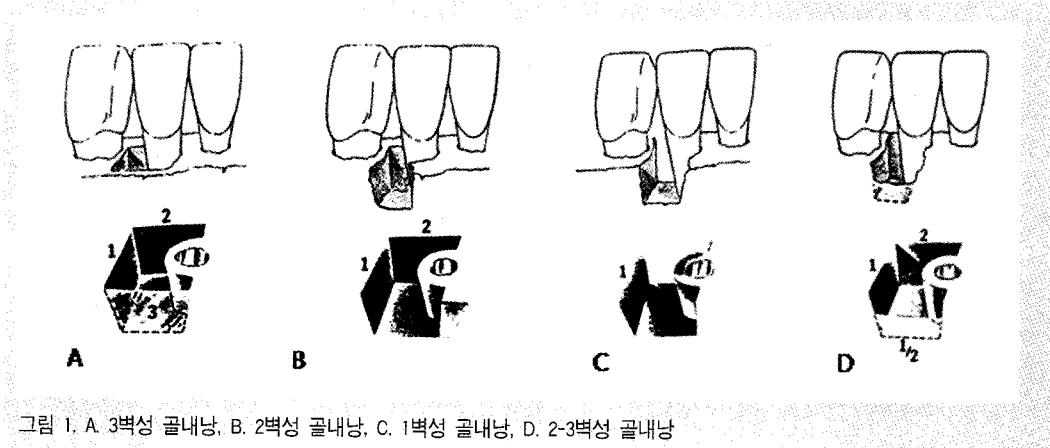


그림 1. A. 3벽성 골내낭, B. 2벽성 골내낭, C. 1벽성 골내낭, D. 2-3벽성 골내낭

간에서는 임상적으로 안정적이었다.

합성골은 골결손부를 채우는데 사용하는 생적합성 물질이며 치주조직의 재생에는 사용되지 않는다. Tricalcium phosphate와 nonporous HA는 결합조직에 둘러싸이며 생적합성 space filler로만 작용한다. Porous HA는 pore 내에 골물질의 형성을 보였으나 치근면을 따라 긴 접합상피로 치유되어 재생으로 간주될 수는 없었다. 그래도 porous HA는 2급 치근이개부병변에 양호한 이상적인 결과를 보여주어 합성골 중 가장 나은 것 같다.

3. Periodontal bone grafting의 적응증 및 성공의 요건

골이식술의 적응증은

- 1) 주로 수직성 골내낭 - 3벽성 골결손, 치간부의 깊은 2벽성 골결손
- 2) 2급 이개부 병변 (하악대구치) 이다.

일반적으로 치조골 이식 후 결손부의 최소 50%의 fill을 얻었을 때 (70~75% defect fill이 optimal) 성공이라 할 수 있을 것이다. 이러한 criteria는 100% 성공적인 이식재는 없음을 의미한다. 사람의

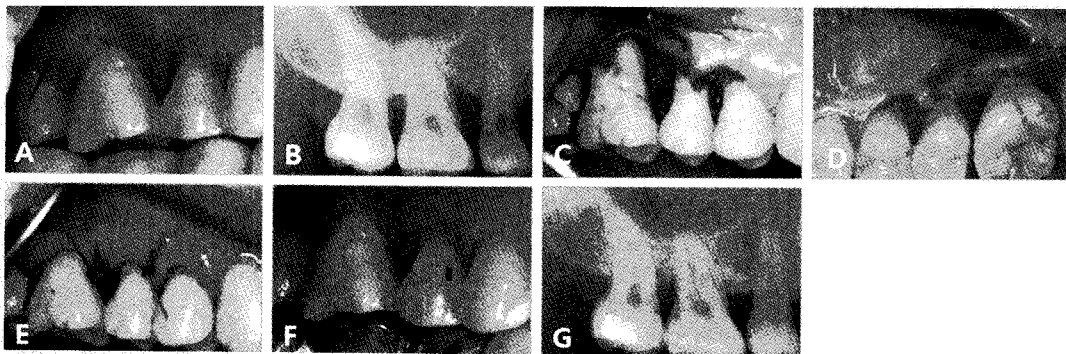


그림 2. A, B 술전 임상 및 방사선 사진 C. 상악우측 제1대구치의 수술 모습- 2벽성 골내낭 D. 상악우측 제1대구치의 수술 모습- 2벽성 골내낭 (설측). E. 봉합 후 사진 F. G 술후 6개월의 임상 및 방사선 사진

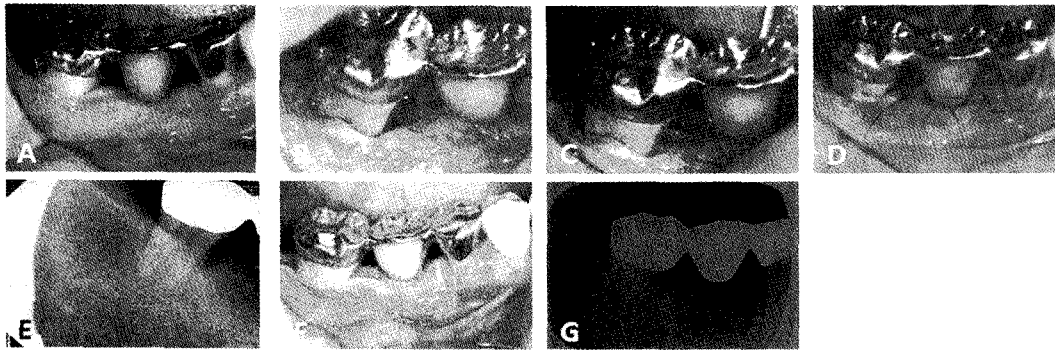


그림 3. A,E. 술전 임상 및 방사선 사진 B.하악 우측 제1대구치의 3벽성 골내낭, C. 이식재를 골내낭의 치조정부위까지 견고히 다져서 위치시킴 D. Nylon suture를 시행한 모습 F,G. 술후 1개월의 임상 및 방사선 사진

임상 연구에서 다양한 원천으로부터 얻어진 자기골의 사용 후 평균 1~3mm bone fill의 범위를 보고하였으나 8.5mm까지 bone fill을 얻었다는 보고도 있어 다양한 결과를 보여주었다.

최근 Sculean 등(2008)의 치주재생에 관한 review에서 골이식과 차폐막을 함께 사용하는 것이 치주조직의 재생에 가장 효과적이며 3벽성(그림 1), 2급 이개부 병변, 천공병소에 있어 이식단독, 차폐막 단독에 비해 차폐막을 사용하는 것이 큰 장점이 없고 2벽성 골내낭의 경우는 이식재와 차폐막을 동시에 사용하는 것이 조직학적 평가 결과 더 유리하다고 하였다(그림 2-4). 이 review에 근거하여 골이식술은 주

로 3벽성 골내낭, 2급 이개부 병변에 주로 좋은 결과를 얻을 수 있다는 것을 알 수 있다.

일반적으로 깊은 병소가 얇은 병소보다는 더 좋은 반응을 보이며 골결손부 각도(치근면과 결손부의 벽사이의 각도)의 넓이가 중요하다. 이런 각도가 넓을 경우 재생의 가능성이 낮아진다(그림 5). 보통 골내낭의 깊이가 3mm 이상인 경우 골재생 술식을 시도한다.

환자의 적절한 치태조절능(Oral hygiene index가 80% 이상인 경우 좋은 결과 예측), 술자의 적절한 수술적 방법이 또한 성공의 중요한 요소이다.

성공적 이식술을 위해서는 환자에 대한 site selection이 적절해야 한다. 수술 예상부위의 치은

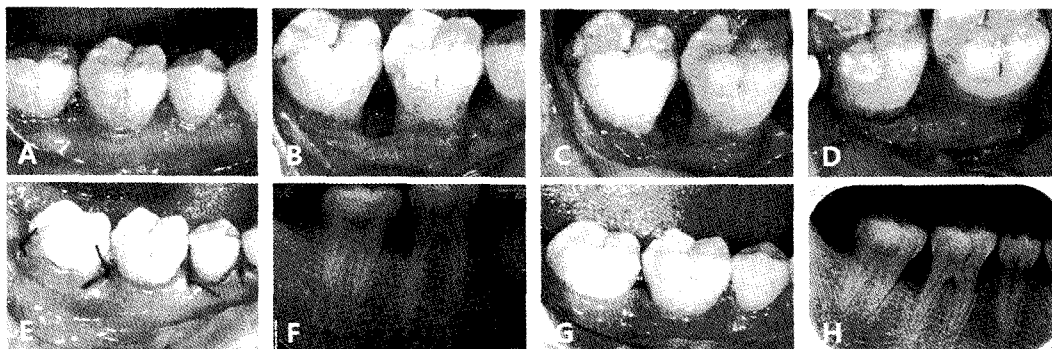


그림 4. A, F. 술전 임상 및 방사선 사진으로 하악우측 제1,2대구치 사이의 깊은 치주낭이 존재. B. 치간부의 협설측의 넓이가 넓은 2벽성 결손부가 존재. C. 골이식재를 위치시킴. D. 골결손부의 모양이 깊이보다는 넓이가 넓어서 골이식재를 보호하고 재생을 위하여 차폐막을 위치시킴 E. 봉합후 모습 G, H. 술후 1개월 후의 임상 및 방사선 사진.

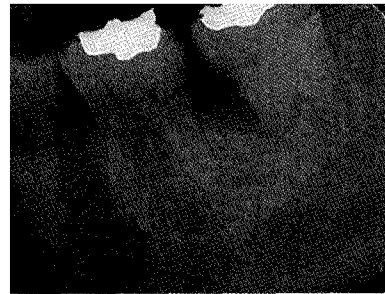
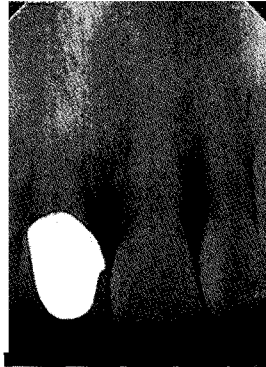

그림 5. 좌측 상악 축절치 근심축의 골결손부 각도는 45도 이상으로 넓이가 넓으며 골내낭의 깊이가 얕으며 근원심 치간부가 좁다. 이에 비하여 좌측 제2 대구치의 근심축의 골결손부 각도는 45도 이내이며 골내낭의 깊이가 깊고 근원심 치간부가 넓다. 골이식술의 예후는 하악 좌측 제2대구치가 더 좋다.

퇴축은 최소이어야 하고 일차 치유를 위하여 이식재를 완전 피개할 수 있는 각화치은이 많을수록 유리하다. 그래서 수술부위에 연조직 crater가 현저한 경우, 치은퇴축양이 많은 경우, 각화치은 폭이 불충분한 경우와 치근이개부 병변이 상당히 진행된 경우 금기증이다. 또한 수술 전에 치주질환 이나 치주질환 또는 치수질환에서 유래된 결손인지 정확히 감별진단해야 한다. 복합병소인 경우 근관치료를 먼저 시행하는 것이 원칙이다. 근관치료 후 골재생이 일어날 수 있어 한 달 후가 되면 치주낭 깊이가 감소하고 2달 후 방사선 촬영을 하여 변화를 관찰 후 치주수술 방법을 선택하는 것이 좋다.

4. 수술시 고려사항

1) 판막 고안

일반적으로 열구절개를 시행하여 판막 조직양을 최대한 보존하여 일차의도 봉합(primary closure)이 되게 한다. 치간유두에서의 절개법은 접촉점 하방에서 절개가 끝나게 하여 flap에 치간 유두가 가능한 많이 포함되게 한다. 또한 치간부 치은에서 사선으로 절개하여 최대한 치간부 치은을 보존한다(그림 6). 또한 전치부에서 치간부 치은이 넓은 경우 유두보존 절개를 시행할 수 있다(그림 6). 이런 유두보존 절개시 치간




그림 6. A. 치간치은을 최대한 살리기 위해 치간부위에서 사선절개를 하고 설측에서는 치근부 적합을 더 좋게 하기 위해 scalloping을 주어 나중에 봉합시 판막의 접합이 잘 되도록 한다. B. 전치부에서나 소구치 부위에서 치간치은이 넓은 경우 골결손부를 피하면서 심미성을 고려하여 치간유두절개를 시행한다.

유두를 너무 크게 만들 경우 협측으로 유경판막을 이동시키기 어려울 수 있으며 구개측 절개를 크게 하였으나 치간유두의 근원심 폭경이 너무 좁으면 유경판막에 혈액공급 장애가 초래될 수 있다. 또한 판막내면 육아조직 및 결합조직의 박절시 이식재 충전 부위의 flap 내면의 육아조직이나 결합조직은 혈액공급을 위해 박절하지 않는 것이 추천된다.

2) 이식재의 충전

이식재 충전은 가능하면 결손 기저부에서 조금씩 축조하듯이 이식재를 충전한다. 이식재의 충전에 대하여 Rosenberg(1979)는 표층 치조골 흡수를 보상하기 위하여 overfill을 추천하였으나 창상열개가 발생하는 경우 쉽게 구강내에 이식재가 노출되는 단점이 있다. McGuire는 표층 치조골이 흡수되는 것에 맞추어 미리 치조정에서 근단쪽으로 0.5mm 정도 하방까지 충전하는 underfill을 추천하였다. 최근에는 overfill, underfill도 아닌 치조정 높이에 맞추고 응축은 견고하게 하는 것을 추천하고 있다(그림 3 C).

3) 봉합

봉합의 원칙은 봉합사로부터 감염을 방지하면서 완전 피개를 얻는 봉합을 해야 한다.

단속봉합을 시행하는 경우에는 이식재부위로 봉합사가 지나기 때문에 mattress suture가 추천된다. 판막이 두꺼운 경우 결합조직으로 봉합사가 지나가는 inverting mattress suture가, 판막이 얇은 경우 판막 전체를 통과하는 inverting mattress suture가 추천된다.

골이식부의 완전피개는 골이식술 성공률을 높이는 데 가장 중요하며 Ellegaard (1976)는 골이식재 충전과 함께 유리치은이식술을 시행하여 접합상피의 근단증식을 차단할 수 있다고 하였고 불완전피개(Langer & Gelb, 1977; Prichard, 1983)가 있는 경우 성공을 예측하기 어렵다고 하였다. 또한 골이식재를 충전한 후 혈액이 충분히 침윤될 때까지 기다린 후 봉합해야 한다.

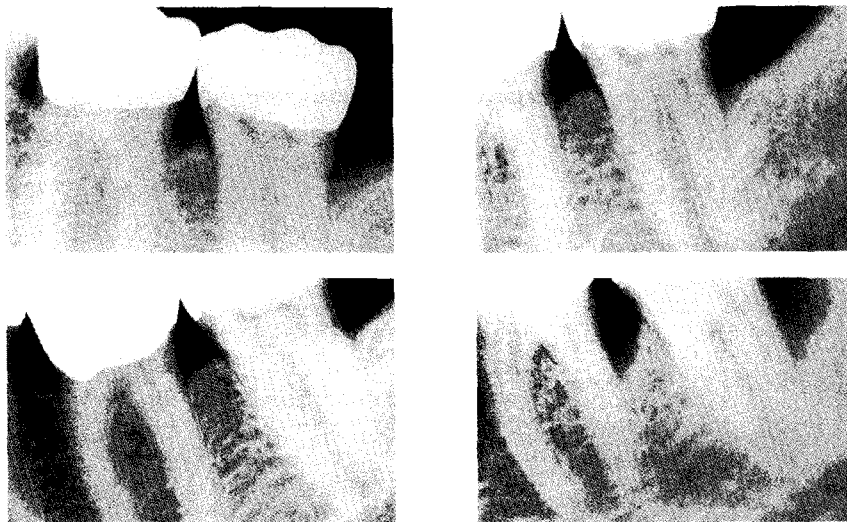


그림 7. 골이식술후 3-4개월마다 유지관리를 시행하였을 때는 이식부위가 유지되었으나 술후 7년 후 소환에 응하지 않은 2년 동안 관리가 되지 않아 골소실이 진행되었다. (From Newman et al.4)

5. 술후 유지 관리

치료의 성공을 위해서는 집에서의 구강위생, 주기적 내원 및 유지 관리에 대한 환자의 순응이 필수적이다. 처음 수술 후 1개월 동안 1주일에 한 번씩 내원하도록 하여 치은연상치태를 제거해주며 그 후 3개월 동안 1개월에 한 번씩 내원하도록 하여 유지관리를 하며 골이 재생될 수 있는 6개월 동안은 탐침을 피하도록 한다. 그 후엔 적절히 치태조절이 된다면 3개월에 한 번씩 유지관리치료를 받도록 한다. 아래 그림에서는 골이식술로 치료하고 술후 3년 동안 유지관리를 3~4개월마다 받은 경우 잘 유지가 되었으나 그 이후 소환에 응하지 않아 7년 후 다시 재발이 된 경우를 보여주었다(그림 7). 이는 골이식술과 같은 치주치료후 intensive한 유지 관리가 되어야만 건강한 치주조직을 유지할 수 있음을 시사한다.

결론

골이식술은 골내낭 치료에서 좋은 결과를 예측할 수 있고 현재 가장 쉽게 접근할 수 있는 술식이다. 골이식술 후 골에 의해 채워지는 양은 다양하나 70~75% defect fill을 성공적으로 보는 것이 가장 적절할 수 있다. 그러나 대부분 이식재들이 50~75%의 골 채움을 보이기 때문에 골이식재 자체보다는 상처치유가 어떻게 일어나는 지 그리고 이식재가 상처치유를 잘 지지하고 있는 지가 더 중요하다. 이식재가 wound clot에 대하여 안정성을 제공할 때 좋은 결과를 얻을 수 있으며 이식재가 안정화되지 않으면 시간이 지남에 따라 remodeling되거나 녹아버려서 결과가 나빠지게 된다.

적절한 환자의 선택, 적절한 수술방법, 철저한 유지관리가 시행된다면 골이식술은 자연치아를 살리는 데 쉽게 접근할 수 있고 예측 가능하며 중요한 술식일 것이다.

참고 문헌

- Melcher AH. On the repair potential of periodontal tissues. *J Periodontol* 1976;47:256.
- Boyko GA, Melcher AH, Brunette DM. Formation of new periodontal ligament cells implanted in vivo after culture in vitro. A preliminary study of transplanted roots in the dog. *J Periodont Res* 1981;16:73.
- Nyman S, Karring T, Lindhe J, Planten S. Healing following implantation of periodontitis-affected roots into gingival connective tissue. *J Clin Periodontol* 1980;7:394.
- Newman MG, Takei HH, Klokkevold PR, Carranza FA. Carranza's Clinical Periodontology, 10th edition.
- Wilson TG, Kornman KS. Fundamentals of Periodontics, second edition.
- Steffensen B, Weber HP. Relationship between the radiographic periodontal defect angle and healing after treatment. *J Periodontol* 1989;60:248-254.
- Aichelmann-Reidy ME, Reynolds MA. Predictability of clinical outcomes following regenerative therapy in intrabony defects. *J Periodontol* 2008;79:387-393.
- Pagliari U, Nieri M, Rotundo R, et al. Clinical guidelines of the Italian society of periodontology for the reconstructive surgical treatment of angular bony defects in periodontal patients. *J Periodontol* 2008;79:2219-2232.
- Browning Es, Mealey BL, Mellonig JT. Evaluation of a mineralized cancellous bone allograft for the treatment of periodontal osseous defects: 6-month surgical reentry. *Int J Periodontics Restorative Dent* 2009;29:41-47.
- Sculean A, Nikolidakis D, Schwarz F. Regeneration of periodontal tissues: combination of barrier membranes and grafting materials-biological foundation and preclinical evidence: a systematic review. *J Clin Periodontol* 2008;35:106-116.