

## 이하선 심층엽에 발생한 다형선종의 보존적 심층엽 이하선 절제술: 증례보고

안상욱 · 송진우 · 정유진 · 이주민 · 송원욱 · 신상훈 · 정인교

부산대학교 치의학전문대학원 구강악안면외과학교실

### Abstract

#### Conservative Deep Lobe Parotidectomy with Preservation of Superficial Lobe on Pleomorphic Adenoma in Deep Lobe of Parotid: a Case Report

Sang-Wook Ahn, Jin-Woo Song, Eugene Jung, Ju-Min Lee, Won-Wook Song, Sang-Hun Shin, In-Kyo Chung  
*Department of Oral and Maxillofacial Surgery, School of Dentistry, Pusan National University, Yangsan, Korea*

Parotid deep lobe tumors usually has been treated by total parotidectomy. But there is functional and aesthetic side effects such as post parotidectomy depressions, variable aesthetic deformities, facial nerve injury and Frey's syndrome. Conservative limited deep parotidectomy may result in fewer side effect. Preservation of the superficial lobe for deep lobe tumors could decrease the incidence of complications without any problems in the treatment effect. Additionally, the parotid function preservation and cosmetic appearance after operation also satisfy both the patients and surgeons. We report a case of pleomorphic adenoma of the deep lobe which has been successfully treated by conservative deep parotidectomy.

**Key words:** Conservative deep lobe parotidectomy, Pleomorphic adenoma, Parotid fuction preservation, Preservation of the superficial lobe

### 서 론

타액선 종양은 어느 연령층이나 발생가능하나 주로 50대 이상의 여자에게 많이 나타난다.

이 타액선 종양은 두경부 종양의 약 3% 미만을 차지하고 대 타액선에서 약 80% 이상이 발생한다. 대 타액선 종양의 경우 이하선에서 약 80% 이상 발생하고 이들의 80% 이상이 양성이며, 표층엽 미부에서 발생하는 다형선종이 가장 흔하다. 다형선종의 치료로서는 종양의 주변 정상조직까지 완전히 절제를 하는 것이다. 재발은 일반적으로 5-30%에서 발생하지만 정상조직까지 완전히 절제후는 재발을 5% 이하로 줄일수 있다. 심층엽에서 종양이 발생한 경우, 병소만을 절제한 경우 재발의 높기 때문에 주변 정상조직까지 절제하는 이하선 전적출술이 시행되어 오고있다.<sup>1,2)</sup> 이하선 전적출술을 시행하는 경우 안면신경을 보존하면서 표층엽의 절제술을 시행한 후 이하선의 심층엽을 절제하게 되는

데, 병소와 연관되지 않은 정상적인 이하선 조직의 많은 양이 제거됨으로써 이하선 기능의 저하, 안면신경의 마비, 미각성 발한(Frey's syndrome), 안면함몰 등의 합병증이 발생할 수 있다.<sup>2-5)</sup> 이러한 합병증의 발생을 줄이기 위해서는, 병소와 연관된 이하선의 심층엽을 보존적으로 절제하는 술식이 최근 시도 되고 있다.<sup>2-4,6)</sup> 이하선의 심층엽을 보존적으로 절제함으로써 종양의 재발을 줄이면서도 합병증의 발생을 줄일 수 있다. 이하선의 타액 분비 기능을 최대한 보존하고, 안면신경 마비와 미각성 발한의 발생을 줄일 수 있으며, 더 우수한 심미적인 결과를 얻을 수 있다.<sup>7-9)</sup> 본 교실에서는 이하선의 심층엽에 발생한 다형 선종을 안면신경간(main trunk)을 찾아 전방으로 안면신경가지를 노출하여 이하선의 표층엽을 견인 보존하면서 심층엽의 선택적 절제술을 통한 치료를 시행하였기에 이에 대한 증례 및 문헌고찰을 보고하는 바이다.

## 증례보고

31세 여자 환자가 우측 귀 아래부위의 무통성 종창을 주소로 내원하였다. 약 8개월 전부터 종창이 시작되었으며 다른 특이소견은 없었다. 초진시 임상검사상 우측 귀 아래부위의 종창 및 경미한 개구제한이 관찰되었다. 특이할 만한 과거력 및 전신병력은 존재하지 않았다(Fig. 1).

컴퓨터 단층촬영(computed tomography)결과 우측 이하선의 심층엽에 lobulated margin을 보이는 병소가 관찰되었으며, 자기공명영상(Magnetic resonance imaging)촬영 결과 우측 이하선의 심층엽에 T1 강조영상에서 낮은 신호강도를 보였으며, T2 강조영상에서는 높은 신호강도를 보이는 병소가 관찰되었다(Fig. 2). 이하선의 상방에 병소가 위치하였으며 하악골의 후연을 감싸고 있는 Dumb-bell 형태의 4.1 × 2.6 × 4 cm 크기의 병소가 관찰되었다.

임상소견(안면신경의 기능이 정상적), CT, MRI소견을 바탕으로 이하선의 다형선종으로 가진단 하였다.

병소의 위치가 심층엽에 국한되어 있었으므로, 치료계획은 안면신경의 기능을 보존하고 술 후의 합병증을 최소화하기 위하여 표층엽을 보존시키면서 심층엽만을 선택 절제하는 보존적 심층엽 이하선 절제술을 시행하기로 하였다.

전신 마취하에 retromandibular incision과 posttragal incision을 연결하여 절개를 시행하였다. 본원에서는 이러한 절개선을 PUDH incision (Pusan University Dental Hospital Incision)으로 명명하여 사용하고 있는데 이러한 절개를 시행하는 경우 귀 전방의 주름선을 이용하지 않고 Tragus후방을 따라서 절개선이 위치하기 때문에 술 후에 반흔 조직이 눈에 잘 보이지 않는 심미적 장점이 있다. 이하선 근막상부까지 절개하여 피관을 전방으로 거상하여 이하선 근막을 노출시켰다. 수술 부위의 하부에서는 홍채유돌근 전방에서 깊게 이복근의 후부까지 비절개박리(blunt dissection)하고 상부에는 외이도의 골성 신경관(bony canal) 부위까지 깊이 박리하여, 상하부의 함몰부를 연결하면서 조

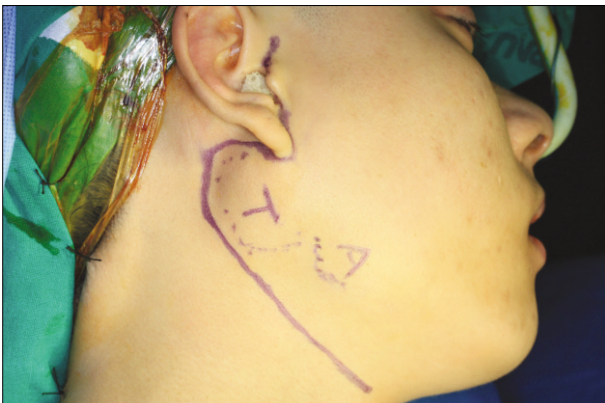

Fig. 1. Preoperative photograph showing position of tumor.

심스럽게 안면 신경간(main trunk)를 확인하였다. 그 후 안면신경의 가지를 따라 이하선의 표층엽을 전상하방으로 박리하였다. 교근의 중간부위까지 시행하였고 Stensen's duct의 손상은 없었다(Fig. 3A). 병소는 안면신경의 main trunk와 측두안면분지(temporofacial branch) 사이로 병소의 일부가 관찰되었다. 노출된 안면신경의 가지들을 심층엽에서 다시 분리하여 적절한 공간을 유지시키고 손가락을 이용한 박리(finger dissection)으로 종양의 크기를 파악한 결과 하악골의 이단술(Mandibulotomy)을 시행하지 않고도 종양의 적출이 가능할 것으로 판단되었다. 안면신경의 측두분지(temporal branch), 관골분지(zygomatic branch), 협분지(buccal branches) 및 하악연지(marginal mandibular branches)를 종말로 부터 분리하여 종물의 적출 시 안면신경의 손상이 일어나지 않도록 하였다. 하악연지를 하방으로 협분지를 상방으로 견인 후 두 분지사이에 존재하던 종물을 후방으로 손가락을 이용한 박리를 시행하였다. 안면 신경간(main trunk)와 측두분지 사이로 종물의 적출이 저항없이 가능하며 그 사이로 적출을 시행하였고 종양과 인접한 이하선의 심층엽의 부분적인 절제도 같이 시행되었다. 종양조직의 잔존여부를 확인하기 위하여 절제된 변연의 조직검사를 추가적으로 시행하였다(Fig. 3B-D). 종양의 적출 후 안면신경과 표층엽을 원래 상태로 재위치시키고 봉합을 시행하였으며 suction drain을 삽입하였다. 종물의 조직검사 결과 다형 선종으로 확인되었으며 종양 주위의 잔존조직에서는 별다른 병소의 소견이 관찰되지 않았다.

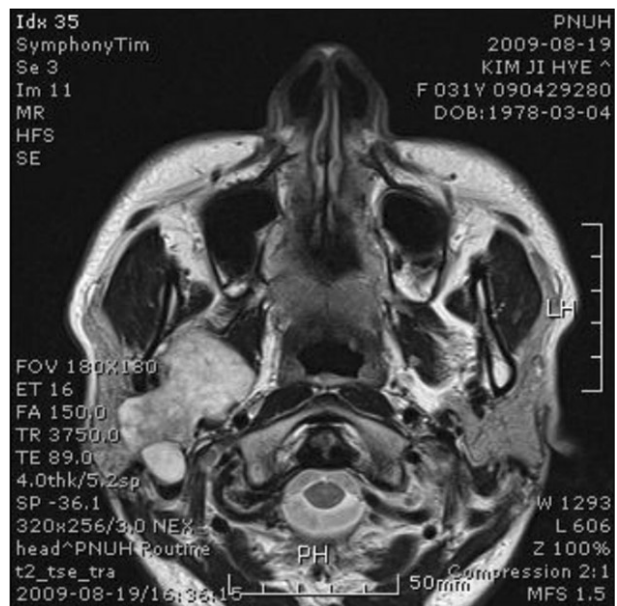
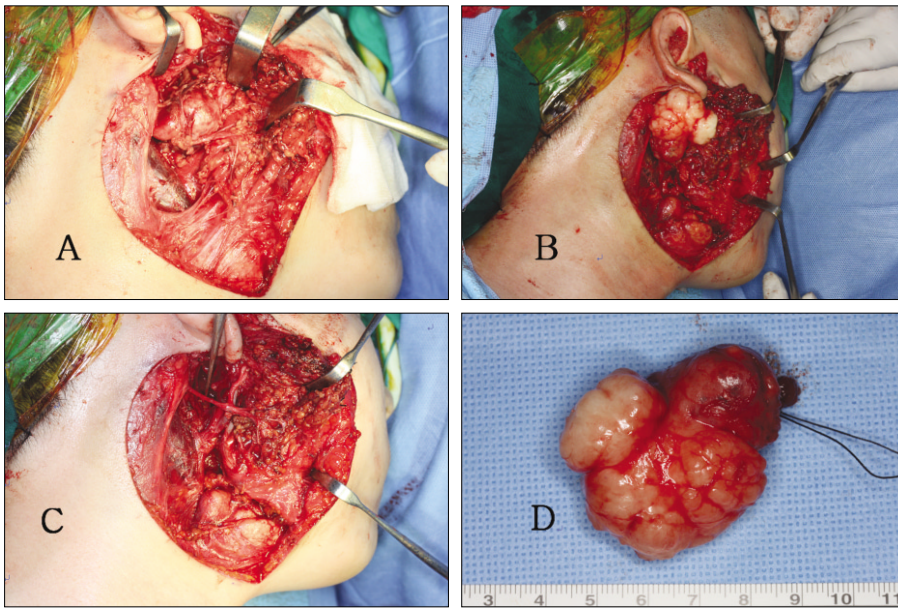
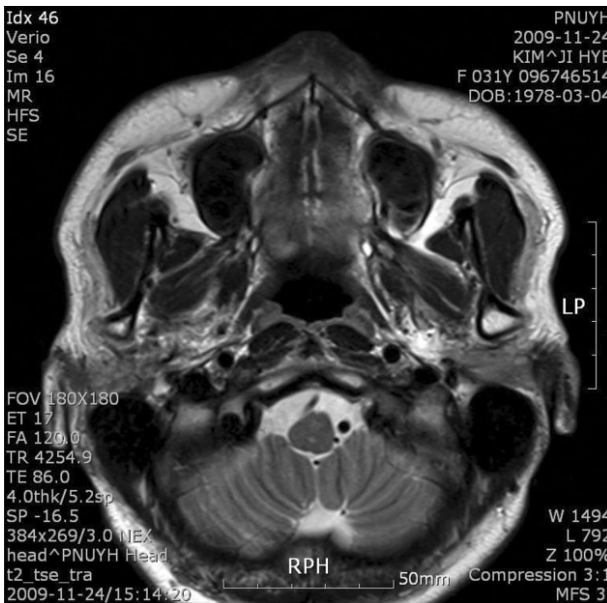


Fig. 2. Preoperative MRI showing lobulated tumor located in the deep lobe of the right parotid gland.



**Fig. 3.** A, The tumor is exposed in the deep lobe of parotid gland; B, Facial nerve and branches are dissected from the tumor; C, Facial nerve branches are well-preserved; D, Resected tumor mass with glandular parenchyma of the deep lobe.



**Fig. 4.** Postoperative MRI 3 months after surgery showing no abnormal finding.

수술 후 약 1년에 걸쳐 1-2개월 간격으로 추적 관찰을 시행하였으나 이하선 기능의 저하, 안면신경의 마비, 미각성 발한 등의 합병증은 나타나지 않았으며 안모 또한 변형이 거의없는 상태의 양호한 안모를 볼수 있었다. 술 후 3개월째 촬영한 자기공명영상에서도 특이 소견은 관찰되지 않았다(Fig. 4).

### 고 찰

이하선의 심층엽은 안면신경과 분지의 내측에 위치하며

이하선 실질부피의 20%를 차지하고 있다. 대부분의 이하선 종양은 표층엽에 발생하고 심층엽에 발생하는 경우는 드문 편이다.<sup>9,10)</sup>

이하선에 발생한 다형선종의 경우 일차적으로 외과적 절제술에 의해서 치료가 이뤄진다. 병소만을 적출하는 경우 재발률이 높은 것으로 알려져 있어 지양되고 있으며 이하선의 표층엽 적출술, 이하선 아전적출술, 이하선 전적출술이 시행되고 있다. 심층엽에서 종양이 발생한 경우 통상적으로 이하선 전적출술이 시행되는데,<sup>1,2)</sup> 이때 병소와 연관되지 않은 정상적인 이하선 조직의 많은 양이 제거됨으로써 안면함몰, 안면비대칭 등의 심미적인 문제와 이하선의 부피감소로 인한 타액 분비 기능의 저하, 미각성 발한(Frey's syndrome) 및 안면신경의 마비와 같은 기능적인 문제점이 발생할 수 있다.<sup>1-5)</sup>

이러한 합병증을 줄이기 위하여 최근 이하선의 표층엽을 보존하면서 심층엽을 보존적으로 절제하는 술 식이 시행되고 있다.<sup>2-4,6)</sup>

이전 연구결과에 따르면 종양의 변연부에 종양이 남은 경우(positive margin) 17.6%의 재발율을 보이지만 1 mm 이상의 건전변연을 확보하기만 해도 재발율을 1.8%로 줄일 수 있으며 건전변연의 크기와 재발율 사이에서 유의한 상관관계가 존재하지 않았다.<sup>11)</sup> 심층엽에 종양이 발생한 경우, 보존적 심층엽 이하선 절제술로 병소의 재발을 방지할 수 있으면서도 안면신경과 최대한 많은 양의 이하선 조직을 보존하여 술 후 합병증을 줄일 수 있다.

이하선의 절제 후 타액 분비 감소는 흔히 나타나는데 실질의 부피와 타액의 분비량 간에는 높은 상관관계가 존재한다고 알려져 있다.<sup>6,12)</sup> 표층엽은 이하선 실질부피의 약 80%를 차지

하고 타액분비의 약 85-89%를 담당하고 있다. 이하선 전적출술을 시행할 경우 타액양의 감소가 나타난다. 심층엽의 보존적 이하선 절제술을 시행하면 표층엽을 보존할 수 있어 술 후 피부감소를 최소화하고 정상적인 타액 분비가 가능하다.

이하선의 표층엽을 보존함으로써 미각성 발한의 발생을 예방할 수도 있다. 이하선 절제의 범위가 클 경우 잔존하는 피부관의 두께가 감소하게 되는데, 미각성 발한은 피부관의 두께가 감소할 경우 발생률이 증가하게 된다.<sup>5,8,13,14</sup> 전체 이하선 실질부피의 80%에 이르는 천층엽을 보존하는 경우 미각성 발한의 발생률을 감소시킬 수 있다.

심층엽의 보존적 적출술을 시행함으로써 안면신경의 마비의 발생을 줄일 수 있는데,<sup>1,4-6</sup> 안면신경을 완전히 박리하는 전적출술과는 달리 천층엽을 보존하여 선택적으로 심층엽을 절제한 경우 병소와 인접한 신경분지만을 박리하여 병소를 제거할 수 있기 때문에 안면신경에 가해지는 자극을 줄여 손상을 최소화 할 수 있다. 술 후 일시적인 안면신경의 약화는 관찰되나 1-6개월에 걸쳐 안면신경의 정상적인 회복이 보고되고 있다.<sup>6</sup>

이하선의 전적출술 시 발생할 수 있는 또 다른 문제점은 안면함몰에 의한 안면비대칭이다. 이하선 실질 부피의 대부분을 천층엽이 차지하고 있기 때문에 천층엽을 절제하지 않을 경우 안모의 변화를 최소화하여 안면비대칭을 예방할 수 있다.<sup>6</sup>

본 증례에서는 이하선의 심층엽에 발생한 다형 선종을 보존적 심층엽 이하선 절제술을 통하여 치료하였고 술 후 1년에 걸쳐 추적 관찰을 시행하였다. 재발없이 기능적, 심미적으로 우수한 결과를 얻을 수 있었다. 술 후 경미한 안면신경의 약화가 일어났으나 1개월 후부터 회복이 일어나서 현재는 정상으로 회복되었다. 타액 분비의 경우 술 전과 큰 차이가 없었으며 반대편의 타액 분비양과 비슷한 양상을 보였다. 절제된 실질의 부피가 크지 않아 안면함몰 또는 안면 비대칭등의 안모변화는 나타나지 않았으며, 술 후 만족할 만한 안모를 유지하였다. 또한 미각성 발한도 발생하지 않았다. 이하선 절제술을 시행하고 나서 발생할 수 있는 합병증은 잔존하는 이하선 실질의 부피와 상관관계를 보였다. 다형선종의 경우 재발의 위험성이 존재하지만 적절한 건전변연을 가지고 보존적인 절제술을 시행하더라도 만족스러운 결과를 얻을 수 있을 것으로 사료된다. 보다 많은 연구가 필요하지만 이하선의 심층엽에 발생한 양성 종양의 경우는 가

능한 표층엽을 보존하는 보존적 심층엽 이하선 절제술로 야기될 수 있는 합병증을 줄여나가는 것이 보다 효과적인 수술방법이 될 수 있을 것으로 생각된다.

## References

1. Yamashita T, Tomoda K, Kumazawa T : The usefulness of partial parotidectomy for benign parotid gland tumors. A retrospective study of 306cases. *Acta Otolaryngol Suppl* 500 : 113, 1993.
2. Zhao K, Qi DY, Wang LM : Functional superficial parotidectomy. *J Oral Maxillofac Surg* 52 : 1038, 1994.
3. Gleave EN : Colour atlas and text of salivary glands - Diseases, disorders and surgery. London: Mosby-Wolf: 1995. p.165.
4. McGurk M, Thomas BL, Renehan AG : Extracapsular dissection for clinically benign parotid lumps: Reduced morbidity without oncological compromise. *Br J Cancer* 89 : 1610, 2003.
5. Leverstein H, van der Wal JE, Tiwari RM, *et al* : Surgical management of 246 previously untreated pleomorphic adenomas of the parotid gland. *Br J Surg* 84 : 399, 1997.
6. Roh JL, Park CI : Function-preserving parotid surgery for benign tumors involving the deep parotid lobe. *J Surgical oncology* 98 : 42, 2008.
7. Hussain A, Murray DP: Preservation of the superficial lobe for deep-lobe parotid tumors: A better aesthetic outcome. *Ear Nose Throat J* 84 : 518, 2005.
8. Chung SW, Cha IH, Kim HJ *et al* : Selective deep lobe parotidectomy for preservation of parotid function: A case report. *J Kor Oral Maxillofac Surg* 35 : 384, 2009.
9. Colella G, Giudice A, Rambaldi P *et al* : Parotid function after selective deep lobe parotidectomy. *Br J Oral Maxillofac Surg* 45 : 108, 2007.
10. Spiro RH : Salivary gland neoplasm: overview of a 35-year experience with 2807 patients. *Head Neck Surg* 8 : 177, 1986.
11. Ghosh S, Panarese A, Bull PD, Lee JA: Marginally excised parotid pleomorphic salivary adenomas: risk factors for recurrence and management. A 12.5 year mean follow-up study of histologically marginal excision. *Clin Otolaryngol* 28 : 262, 2003.
12. Chaushu G, Dori S, Sela BA *et al* : Salivary flow dynamics after parotid surgery: A preliminary report. *Otolaryngol Head Neck Surg* 124 : 270, 2001.
13. Rustemeyer J, Eufinger H, Bremerich A: The incidence of Frey's syndrome. *J Cranio-Maxillofac Surg* 36 : 34, 2008.
14. Kim JR, Park BW, Chung IK: A clinical study of pleomorphic adenoma in salivary glands. *J Kor Oral Maxillofac Surg* 31 : 170, 2005.

## Reprint Requests

### In-Kyo Chung

Department of Oral and Maxillofacial Surgery,  
School of Dentistry, Pusan National University  
Beomeo-ri, Mulgeum-eup, Yangsan, 626-770, Korea  
Tel: +82-55-360-5110 Fax: +82-55-360-5104  
E-mail: inkchung@pusan.ac.kr

Paper received 20 September 2010

Paper accepted 1 November 2010

## 저자 연락처

우편번호 626-770  
경상남도 양산시 물금읍 범어리  
부산대학교 치의학전문대학원 구강악안면외과  
정인교

원고 접수일 2010년 09월 20일

게재 확정일 2010년 11월 01일