

자연성 종격동 기종: 두 병원에서의 임상 경험 24예

문 현 종*

Spontaneous Pneumomediastinum: Clinical Experience of 24 Patients in Two Medical Center

Hyeon Jong Moon, M.D.*

Background: Spontaneous pneumomediastinum is an uncommon disorder with few cases reported. It usually occurs in young males and has benign self-limiting course without any apparent concomitant factor. It is seen after intrathoracic pressure changes leading to alveolar rupture. The clinical experiences of two medical centers were reviewed to aid in optimal management. **Material and Method:** Retrospective review between March 2003 and August 2010 with spontaneous pneumomediastinum patients was performed. **Result:** 24 patients were identified with a diagnosis of spontaneous pneumomediastinum. These 24 patients were comprised of 18 men and 6 women with mean age 18.9 years (range 10~33). The major initial complaints were chest pain (79.2%), throat pain (62.5%), and subcutaneous emphysema (41.7%). The triggering events were exercise (16.7%), coughing (12.5%) and vomiting (12.5%). No apparent triggering event was noted in 54.2% of patients. In all cases, chest radiograph and computed tomography was done. Diagnostic computed tomography was required in 25%. White blood cell counts and C-reactive protein (CRP) were checked, and their initial mean values were $9,790 \pm 3,240 / \mu\text{L}$ and $1.31 \pm 1.71 \text{ mg/dL}$, final mean values were $5,440 \pm 1,665 / \mu\text{L}$ and $0.72 \pm 0.73 \text{ mg/dL}$, respectively. 23 patients were admitted (average 5.0 ± 1.8) and the symptoms were self-limiting in all cases without complications. **Conclusion:** Spontaneous pneumomediastinum is a benign condition with mild inflammatory signs that often presents with chest or throat pain. Secondary causes must be ruled out to avoid an unfavorable outcome with less invasive study. Because of very rare complications and recurrence, outpatient basis and shortened hospitalization may be feasible.

(Korean J Thorac Cardiovasc Surg 2010;43:663-668)

Key words: 1. Mediastinum
2. Pneumomediastinum

서 론

기종격동 또는 종격동 기종(pneumomediastinum)은 종격동내의 공기잔류[1]와 연관되어 있는데, 외상, 감염, 기도나 소화 기관의 손상 등의 원인이 있는 경우 이차성으로 이런 원인이 없는 경우 자연성으로 나누어진다. 자연성

종격동 기종은 드문 질환으로 세계적으로 보고된 환자도 적다[2-10]. 주로 젊은 남자에서 발병하며 양성의 자연 치유 경과의 질환으로 격렬한 운동, 기침, 구토 등으로 흉강내 압력 변화 이후 폐포 파열이 발생하고 이어서 나타나게 된다.

저자는 2003년부터 2010년까지 최근 7년 동안 보라매병

*시립보라매병원 흉부외과

Department of Thoracic and Cardiovascular Surgery, SMG-SNU Boramae Medical Center
 논문접수일 : 2010년 9월 30일, 논문수정일 : 2010년 10월 27일, 심사통과일 : 2010년 11월 15일
 책임저자 : 문현종 (156-707) 서울시 동작구 신대방2동 425번지, 시립보라매병원 흉부외과
 (Tel) 02-870-2292, (Fax) 02-870-3863, E-mail: moon730@brm.co.kr

본 논문의 저작권 및 전자매체의 지적소유권은 대한흉부외과학회에 있다.

© This is an open access article distributed under the terms of the Creative Commons Attribution Non-Commercial License (<http://creativecommons.org/licenses/by-nc/3.0>) which permits unrestricted non-commercial use, distribution, and reproduction in any medium, provided the original work is properly cited.

Table 1. Patient's symptoms at hospital visit

Symptoms	Number of patients	Percentage
Chest pain	19	79.2
Throat pain	15	62.5
Subcutaneous emphysema	10	41.7
Dyspnea	7	29.2
Throat discomfort	5	20.8
Neck pain	2	8.3

Table 2. Patient's history at presentation

History	Number of patients	Percentage
Exercise	4	16.7
Cough with URI	3	12.5
Vomiting	3	12.5
Valsalva maneuver	1	4.2
Nothing	13	54.2
Smoker	2	8.3
Previous pneumomediastinum	1	4.2
Asthma	0	0
Inhalation agent	0	0

원과 분당서울고대학병원에서 자연성 종격동 기종으로 진단되고 치료받은 환자들의 임상양상에 대해 조사해 보았다.

대상 및 방법

2003년 3월부터 2010년 8월 사이 보라매병원과 분당서울대학교병원에서 자연성 종격동 기종 환자 24명을 대상으로 하였다. 종격동 기종의 원인이 있다고 사려되는 경우는 제외하였다. 다발성 늑골절, 관통상 같은 외상과 관련되었거나, 인공 호흡기 치료, 호흡기나 소화기 계열의 검사, 최근의 수술 또는 시술적 중재, 발치 또는 치과치료 등 의원성 원인에 합병된 종격동 기종 환자들은 조사 대상에서 제외시켰다. 폐렴, 종격동염, 경부 감염, 식도 천공 등 염증성 종격동 기종이 나타난 경우 역시 배제하였다. 기흉의 경우 폐기포나 폐기종의 폐의 병변이 없는 경우만 포함하였으며, 기흉이 없다 하여도 폐기포나 폐기종의 폐의 병변이 있으면 제외하였다. 연구방법은 후향적 방법을 사용하였고 발생 빈도, 환자들의 연령 분포 및 성비, 주소 및 임상증상, 이학적 소견, 방사선학적 소견, 재원기간, 치료방법 및 재발 합병증에 대하여 비교 분석하였다.

모든 평균은 평균±표준 편차로 표기하였고, 통계적 처리는 SPSS ver. 12.0을 이용하여 독립표본 T검정과 대응표

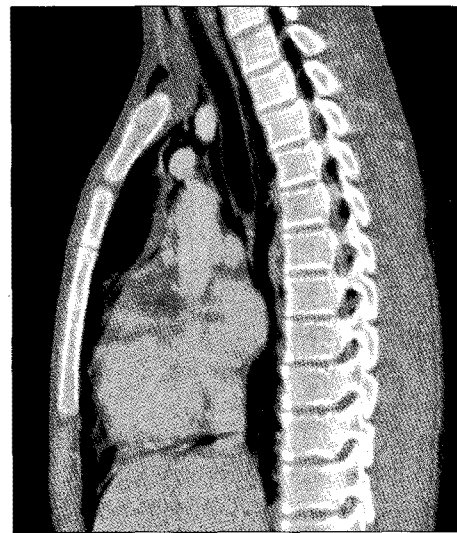


Fig. 1. 3-dimension computed tomography. Sagittal view shows extensive pneumomediastinum, subcutaneous emphysema, and well-separated intact mediastinal structures.

본 T검정으로 분석하였다.

결 과

1) 발생 빈도

2003년 3월부터 2010년 8월 사이 국내의 두 병원의 응급실을 방문한 환자 438,862명 중 24명의 환자로 1 : 18,286 빈도를(백만 명 중 547명) 보였다.

2) 연령 분포 및 성비

총 24명의 환자의 평균 연령은 18.9±4.7세였고, 10세부터 33세에 이르는 연령분포를 보였다. 성별 분포는 남자가 18명, 여자가 6명으로 남녀 3 : 1의 비율을 보였다.

3) 주소 및 임상증상

환자가 병원 방문 당시에 호소한 주소는 흉부 통증이 19명으로 가장 많았으며, 인후 통증이 15명, 피하 기종이 10명, 호흡 곤란이 7명, 인후 불편감 5명, 경부 통증 2명, 등의 순서로 많았으며 그 정도는 다양하였다(Table 1). 증상이 발생하고 병원을 방문한 평균 시간은 0.75±0.68일이었으며, 병력 조사상 흡연자가 2명, 천식이나 흡입 약제를 사용했던 자는 없었고 한 명이 8년 전에 자연성 종격동 기종을 경험하였다. 증상 발생 주변으로 유발 인자가 있는 경우가 11명으로 체육이나 축구, 등산 등의 운동에 관

Table 3. Examination and finding

Physical examination	Number of patients	Percentage
Subcutaneous emphysema	10	41.7
Pneumomediastinum in chest X-ray	18	75.0
Chest computed tomography	24	100.0
Esophagography	12	50.0
Esophagoscopy	4	16.7
Bronchofiberscopy	3	12.5
WBC count ($/\mu\text{L}$) 9,790 \pm 3,240*	24	100.0
WBC < 10,000	12	50.0
10,000 \leq WBC < 15,000	10	41.7
WBC \geq 15,000	2	8.3
CRP (mg/dL) 1.31 \pm 1.71*	21	87.5
CRP < 0.5	13	61.9
0.5 \leq CRP < 2.0	5	23.8
CRP \geq 2.0	3	14.3

WBC=White blood cells; CRP=C-reactive protein. *=Data are mean \pm standard deviation.

한 경우가 4명, 감기로 인한 잦은 기침이 3명, 구토가 3명, Valsalva 수기 1명이었고, 13명에서는 유발 인자를 찾을 수 없었다(Table 2).

4) 이학적 소견

피하기종이 10명에서 나타났으나 청진소견 이상은 1명 뿐이었다. 모든 환자에서 단순 흉부 촬영과 단층 촬영이 이루어졌다. 단순 흉부 사진으로 종격동 기종이 확인된 환자는 18명(75%)이었고, 기흉 소견이 한 명에서 확인되었다. 단층 촬영을 통하여 단순 흉부 촬영에서 진단 확인이 불가능했던 6명의 환자에서 확인 되었으며, 기관 및 식도의 손상을 확인하였다. 단층 촬영을 3차원 조합한 경우 기관 및 식도 손상 여부의 관찰이 용이하였다(Fig. 1). 원인 추적을 위해 식도 조영술을 12명의 환자에서 시행하였고, 식도 내시경을 4명 시행하였다. 조영술과 내시경 두가지를 다 시행한 환자도 2명이었으며, 기관지내시경을 시행한 환자도 3명이 있었다.

혈액 검사상 병원 방문 시 백혈구 수치는 평균 9,790 \pm 3,240/ μL 이었고, 백혈구 수치는 10,000/ μL 이상인 경우를 증가한 것으로 보았을 때, 12명(50%)의 환자가 해당되었으며 15,000/ μL 이상인 경우도 2명이 있었다. C 반응 단백(CRP)은 21(87.5%)명의 환자에서 조사되었으며 평균 1.31 \pm 1.71 mg/dL이었고 0.5 mg/dL 이상 증가한 환자가 8명 2 mg/dL 이상이 3명이었고 6.9 mg/dL까지 올라간 환자도

Table 4. Comparison with pneumomediastinum amount and inflammation laboratory data

	X-ray(-) group	X-ray(+) group	p-value
WBC count ($/\mu\text{L}$)	10,422 \pm 3,937*	9,934 \pm 3,013*	0.767
CRP (mg/dL)	1.93 \pm 2.86*	0.86 \pm 0.83*	0.457

	SE(-) group	SE(+) group	p-value
WBC count ($/\mu\text{L}$)	10,670 \pm 2,920*	9,186 \pm 3,368*	0.263
CRP (mg/dL)	1.15 \pm 1.85*	1.09 \pm 0.93*	0.938

X-ray(-) group=Negative finding in X-ray group; X-ray(+) group=Positive finding at X-ray group; WBC=White blood cells; CRP=C-reactive protein; SE(-) group=No subcutaneous emphysema group; SE(+) group=Subcutaneous emphysema group. *=Data are mean \pm standard deviation.

Table 5. Comparison between pre-treatment and post-treatment inflammation laboratory data

	At emergency room	At discharge	p-value
WBC count ($/\mu\text{L}$)	9,790 \pm 3,240*	5,440 \pm 1,665*	0.0003
CRP (mg/dL)	1.31 \pm 1.71*	0.72 \pm 0.73*	0.215

WBC=White blood cells; CRP=C-reactive protein. *=Data are mean \pm standard deviation.

있었다(Table 3). 백혈구 수치 증가 또는 C 반응 단백(CRP)이 증가한 환자는 17명(70.8%)이었다. 종격동 기종의 크기와 염증 관련 수치들의 관계를 알아보기 위하여, 피하 기종과 단순 흉부 촬영상 진단의 유무에 따른 백혈구 수치와 C 반응 단백(CRP)을 비교하였으나 전혀 상관관계가 없었다(Table 4). 퇴원 전 시행한 백혈구 수치는 평균 5,440 \pm 1,665/ μL 로 통계적으로 의미 있게 감소하였으며, C 반응 단백(CRP)은 0.72 \pm 0.73 mg/dL로 감소하였지만 통계적 의미는 없었다(Table 5).

5) 치료 방법 및 결과

응급실에서 하루 관찰한 환자 한 명을 제외한 23명(95.8%)은 입원치료를 받았고, 입원기간은 2일에서 9일로 평균 5.0 \pm 1.8일이었다. 산소 투여, 통증 조절 등의 대중적인 요법으로 호전되었으며 한 명의 기흉 동반 환자는 흉관 삽입술을 시행하였다. 19명에서 예방적 차원의 항생제를 투약하였고, 11명의 환자는 식이를 제한하였다. 긴장성 종격동 기종 또는 긴장성 기흉, 종격동염 등의 합병증으

로 진행한 경우는 없었다.

고 찰

중격동 기종은 1827년 Laenner에 의해 처음 기술되었고, 자연성 중격동 기종은 Hamman이 1939년 처음으로 기술하였다. 특징적인 심장 청진 소견을 Hamman씨 증상이라 알려져 있다. 공기가 중격동으로 들어가게 되는 중격동 기종의 병태 생리학적 기전은 Macklin이 동물실험 모델로 설명한 것이 주로 인용되는데 Macklin 효과라 하여 폐포 파열로 인한 공기가 폐간질을 뚫고 중격동에 이르는 과정을 이르는 용어로 1939년 처음 기술하였다[11]. 폐포강내와 폐간질부 사이의 압력차가 커지면 폐포파리의 소구멍이나 터진 폐포로부터 공기가 새어나와 혈관외막 주위로 퍼져나가서 간질 기종(interstitial emphysema)을 일으킨다는 것이다. 원인은 단순한 흉부외상뿐만 아니라 천식, 인공호흡기에 의한 강제 호흡, Valsalva 수기(출산, 구토 및 간질발작 등), 등산, 항공여행, 다이빙, 케톤산증 및 마리화나 흡인 등 주위압력의 갑작스런 변화로 인한 폐포내 압력상승을 가져올 수 있는 어떤 환경에서나 가능하다고 알려져 있다[12,13].

중격동 기종의 발생기전으로 해부학에 기초를 둔 몇 가지 기전이 제시되고 있다[14,15]. 첫째 기도, 기관지, 식도의 외상으로 인해 중격동으로 직접 공기가 이동되는 경우가 있고, 둘째 장관의 천공, 궤양, 게실염 및 수술 후 발생된 복강 내 공기가 횡격막을 통해 중격동으로 이동하는 경우가 있다. 셋째 감염이나 흡인, 성인성 호흡곤란 증후군, 폐기종, 양압 인공호흡 등 폐간질 질환으로 인한 폐포의 파열로 발생할 수 있고, 넷째 갑자기 흉곽 내압 및 복압상승으로 폐포강내압이 높아져서, 폐포 내외의 급격한 압력 차이로 인해 폐포가 파열되어서 발생할 수 있다. 폐포의 압력 차이를 유발하는 요인들은 수도 없이 많은데 Valsalva 수기, 구토, 기침, 약제 흡입, 천식 악화, 운동, 출산, 비명지르기, 기관내 이물질 폐쇄, 간질 발작, 케톤산증, 다이빙 등이 있겠다.

과거 논문들은[16] 셋째 넷째 원인을 자연성 또는 원발성 자연성 중격동 기종으로 분류하였으나, 현재는 인공호흡기 사용이나 폐렴, 폐기종, 폐질환이 있는 경우는 이차성으로 분류되고 있다. 최근에는 흡입약제의 사용에 따라 발생된 중격동 기종에서 손상된 폐실질이 자주 발견되어 이차성으로 분류하자는 논문도 있다[17]. 천식의 악화로 대부분의 논문에서 자연성 중격동 기종으로 분류되어

있으나 장기적인 천식의 경우 폐손상이 동반되기에 이차성으로 분류하여야 된다고 사려된다.

발생 빈도는 자연성 중격동 기종인 경우 Abonik 등[4]은 0.003%, Takada 등[9]은 0.0095%의 비율이었다고 하는데 저자의 경우 0.0055%로 타당한 빈도라 하겠다. 발현 빈도가 낮게 나타나는 것은 발병 자체를 진단하지 못하고 지나가는 경우가 많아서 정확하게 조사하기 어렵기 때문이라고도 한다. 진단은 방사선학적 검사로 비교적 용이하며, 방사선 소견은 주로 좌측 심장 경계를 따라서 보이는 가늘고 수직의 방사선 투과성 선과 한쪽 횡격막 소견이 특징적이다[1,4]. Caceres 등[10]은 단순 흉부 촬영으로 진단되지 못하는 경우가 있기에(31%) 단층 촬영은 최고의 진단 방법이라 하였고, 본 연구에서도 25%의 환자는 단층 촬영을 통하여 진단되었다. 아울러 단층 촬영을 통하여 기도, 기관, 식도의 손상여부와 폐실질의 질환을 찾아내어 이차성으로 분류하는 것도 필요하다.

피하 기종은 보고되는 논문 마다 40%[9]에서 100%[3]까지 다양한 범위를 보이는데, 보통 50% 주변의 빈도를 보인다. 본 연구에서도 41.7%의 빈도를 보였다. 피하 기종의 양이 염증과의 밀접한 관계가 있을 것으로 사려되어 분석하였지만 전혀 관계가 없었다. 염증 반응은 감기에 따른 기침, 구토 등 유발인자와 관련이 있었으나, 환자수가 3명씩 6명이어서 의미를 둘 수 없었다.

염증 반응이 심하게 있거나, 구토 후에 생기는 중격동 기종의 경우에는 기도, 기관지 혹은 식도 파열 가능성을 의심하여, 철저한 임상 증상, 현병력 및 과거력의 분석 관찰과 식도 조영술 혹은 기관지 내시경 검사를 시행하여야 한다. 본 연구에서 식도 파열에 대하여 좀 과장된 의심으로 염증 반응이 적은 환자에서도 식이 제한, 식도 내시경 등의 적극적인 진료를 하였으나, 정확한 관찰 및 세심한 과거력 조사로 최소한으로 비침습적인 진료가 필요하다고 하겠다.

치료는 기관지 경련이든지 당뇨성 케톤산증과 같은 원인 질병 치료를 우선으로 해야 하고 진통제, 항생제 등의 보조 약제를 투여하면서 안정 가료를 하는 것이 적절하다. 100% 산소를 흡입시키면 폐포와 조직 사이의 질소 농도차가 증가되어 공기가 더 잘 흡수될 수 있다고 알려져 있으나 객관적인 증거는 없다고 한다[9]. 대부분의 환자가 입원하여 치료 받았지만, 환자의 반을 외래 진료로 치료한 경우도 있었다[7]. 통증은 발병 하루나 이틀이 지나면 특징적으로 소실되고[2,6,7,9], 단순 흉부 촬영상으로는 일주일 내에 정상으로 돌아오게 된다. 아주 드물게 기종이

증가하여 긴장성 종격동 기종으로 진행된 경우를 보고한 논문도 있었다[2,17]. 입원 치료 일수는 각각의 환자 상태에 따라 좌우되지만, 전형적인 경우 통증이 조절된 이후 단순 흉부 촬영이 정상화될 때까지 입원할 필요는 없을 것으로 생각된다[6,9].

재발의 경우도 매우 적어서 장기적인 추적 관찰이 필요 없다고 하였으나[9], 재발된 환자를 보고한 논문들이 있었다[4,5,6,19]. 본 연구에서도 과거 자연성 종격동 기종을 경험한 환자가 재발한 경우가 있었다. 재발의 가능성이 적어서 장기적인 추적 관찰이 불필요하지만, 재발의 가능성을 인식하여야겠다.

결 론

자연성 종격동 기종은 약한 염증성 증세를 보이는 양성 질환이며 종종 흉부 또는 인후 통증을 나타낸다. 흉부 전산화 단층촬영은 가장 좋은 진단 방법으로 기저 질환을 감별하기 위해 유용한 가치를 지녔으나 식도 조영술이나 기관지 내시경과 같은 특수 검사는 선별적으로 시행되어야 한다. 염증 반응의 정도는 종격동 기종의 크기와 관계가 없었으며 유발인자와 관련이 있으리라 사료된다. 식도 파열 같은 바람직하지 못한 결과를 방지하기 위하여 이에 대한 세심한 검사가 필요하며, 주로 비침습적인 검사로 이차성 원인이 배제되어야 하겠다. 자연성 종격동 기종은 산소 투여와 침상안정, 항생제만으로도 양성 경과를 보였으며 합병증으로 진행된 경우는 없었다. 합병증과 재발이 거의 없는 관계로 증상에 따라 외래 진료나 단기적인 입원이 합당하다고 하겠다. 이러한 단기 입원이 치료의 기준이 되기 위해서는 더 많은 임상 경험이 쌓이거나 전향적인 연구가 이루어져야 하겠다.

참 고 문 헌

- Rose WD, Veach JS, Tehranzdeh J. *Spontaneous pneumomediastinum as a cause of neck pain, dysphagia, and chest pain.* Arch Intern Med 1984;144:392-3.
- Jougon JB, Ballester M, Delcambre F, et al. *Assessment of spontaneous mediastinum experience with 12 patients.* Ann Thorac Surg 2003;75:1711-4.
- Miura H, Taira O, Hiraguri S, et al. *Clinical features of medical pneumomediastinum.* Ann Thorac Cardiovasc Surg 2003;9:188-91.
- Abolnik I, Lossos IS, Breuer R. *Spontaneous pneumomediastinum: a report of 25 cases.* Chest 1991;100:93-5.
- Macia I, Moya J, Ramos R, et al. *Spontaneous pneumomediastinum: 41 cases.* Eur J Cardiothorac Surg 2007;31:1110-4.
- Gerazouris M, Athanassiadi K, Kalantzi N, et al. *Spontaneous pneumomediastinum: a rare benign entity.* J Thorac Cardiovasc Surg 2003;126:774-6.
- Koullias GJ, Korkolis DP, Wang X, et al. *Current assessment and management of spontaneous pneumomediastinum: experience in 24 adult patients.* Eur J Cardiothorac Surg 2004;25:852-5.
- Weissberg D. *Spontaneous mediastinal emphysema.* Eur J Cardiothorac Surg 2004;26:885-8.
- Takada K, Matsumoto S, Hiramatsu T, et al. *Management of spontaneous pneumomediastinum based on clinical experience of 25 cases.* Resp Med 2008;102:1329-34.
- Caceres M, Ali SZ, Braud R, Weiman D, Garrett HE Jr. *Spontaneous pneumomediastinum: a comparative study and review of the literature.* Ann Thorac Surg 2008;86:962-6.
- Macklin CC. *Transfort of air along sheaths of pulmonic blood vessels from alveoli to mediastinum: clinical implication.* Arch Intern Med 1939;64:913-26.
- Wintermark M, Schnyder P. *The Macklin effect: a frequent etiology for pneumomediastinum in severe chest trauma.* Chest 2001;120:543-7.
- Wintermark M, Wicky S, Schnyder P, et al. *Blunt traumatic pneumomediastinum: using CT to reveal the Macklin effect.* Am J Roentgenol 1999;172:129-30.
- Panacek EA, Singer AJ, Sherman BW, Prescottt A, Rutherford WF. *Spontaneous pneumomediastinum: clinical and natural history.* Ann Emerg Med 1992;21:1222-7.
- Zylak CM, Standen JR, Barnes GR, Zylak CJ. *Pneumomediastinum revisited.* Radiographics 2000;20:1043-57.
- Mattox KL. *Pneumomediastinum in heroin and marijuana users.* J Am Coll Emerg Physicians 1976;5:26-8.
- Perna V, Vilà E, Guelbenzu J, Amat I. *Pneumomediastinum: is this really a benign entity? When it can be considered as spontaneous? Our experience in 47 adult patients.* Eur J Cardiothorac Surg 2010;37:573-5.
- Chalumeau M, le Clainche L, Sayveg N, et al. *Spontaneous pneumomediastinum in children.* Pediatr Pulmonol 2001;31:67-75.
- Yellin A, Gapany-Gapanavicus M, Lieberman Y. *Spontaneous pneumomediastinum: is it a rare cause of chest pain?* Thorax 1983;38:383-5.

=국문 초록=

배경: 자연성 종격동 기종은 드문 질환으로 세계적으로 보고된 환자도 적다. 주로 젊은 남자에서 발병하며 양성의 자연 치유 경과의 질환으로 어떤 특별한 이유 없이 일어난다. 폐기포 파열을 일으키는 흉강내 압력 변화 이후 나타나게 된다. 두 병원의 임상 경험을 분석하여 적절한 치료에 도움이 되고자 한다. 대상 및 방법: 후향적으로 2003년 3월부터 2010년 8월까지 자연성 종격동 기종 환자들을 연구하였다. 결과: 24명의 환자가 자연성 종격동 기종으로 진단되었다. 이들 24명의 환자는 18명의 남자와 6명의 여자로 구성되었고, 평균 나이는 18.9세였다(범위 10~33살). 초기 주요 증상은 흉부 통증(79.2%), 이후 통증(62.5%), 피하 기종(41.7%)이었고 유발 인자로 운동(16.7%), 기침(12.5%), 구토(12.5%) 등이었고 유발 인자가 없는 경우가 54.2%였다. 모든 환자에서 흉부 단순 촬영과 단층 촬영이 이루어졌으며, 25% 환자에서 진단을 위해 단층 촬영이 필요하였다. 백혈구 수치와 C반응 단백(CRP)가 측정되었는데 초기 평균 수치는 각각 $9,790 \pm 3,240 / \mu\text{L}$ 와 $1.31 \pm 1.71 \text{ mg/dL}$, 최종 평균 수치는 $5,440 \pm 1,665 / \mu\text{L}$ 와 $0.72 \pm 0.73 \text{ mg/dL}$ 이었다. 23명의 환자가 입원하였으며(평균 5.0 \pm 1.8일) 증상은 자연 치유되었으며 합병증은 없었다. 결론: 자연성 종격동 기종은 약한 염증성 증세를 보이는 양성 질환이며 종종 흉부 또는 인후 통증을 나타낸다. 바람직하지 못한 결과를 방지하기 위하여 비침습적인 검사로 이차성 원인이 배제되어야 한다. 합병증과 재발이 거의 없는 관계로 증상에 따라 외래 진료나 단기적인 입원이 합당하다고 하겠다.

- 중심 단어 : 1. 종격동
2. 종격동 기종