

## 2.8 kg 신생아에서 시행한 무혈 개심술

최진호\* · 김웅한\* · 남진혜\* · 이영옥\* · 민병주\* · 임흥국\*

### Bloodless Cardiac Surgery in a Neonate Weighing 2.8 kg

Jinho Choi, M.D.\*, Woong-Han Kim, M.D.\*, Jinhae Nam, M.D.\*,  
Young-Ok Lee, M.D.\*, Byoung-Ju Min, M.D.\*, Hong-Gook Lim, M.D.\*

Despite increased interest in bloodless cardiac surgery, its use has been mostly confined to adult patients. Especially, bloodless pediatric cardiovascular surgery using cardiopulmonary bypass has been avoided mainly due to hemodilution. Authors recently experienced a case of bloodless cardiac surgery in a 2.8 kg-weighting neonate whose parents were Jehovah's Witness.

(Korean J Thorac Cardiovasc Surg 2010;43:721-724)

**Key words:** 1. Cardiopulmonary bypass  
2. Aortic coarctation

### 증례

환아는 산전부터 대동맥 축착증이 진단되었던 여아로 임신 39주 짜에 본원에서 질식 분만으로 태어났고 출생 체중은 2.87 kg이었다. 곧바로 신생아 중환자실로 전동하여 시행한 심초음파 검사 결과 대동맥협부에 지름 2.7 mm, 길이 6 mm 정도의 대동맥 축착증이 확인되었고, 동맥관 개존증은 지름 3.3 mm였으며 좌우 단락이 우세한 양방향성 단락이 보였으며(Fig. 1), 상하지의 산소포화도 차이는 뚜렷하지 않았다. 심장 내에는 이차성 심방중격결손 외에는 이상 소견이 보이지 않았다. 심혈관계 이상 외에도 구개열, 방광요관역류가 발견되었고, 방광요관역류로 인한 상부요로감염이 발생하여 항생제 요법이 필요하였다. 이에 기계 호흡 보조 하에 강심제 및 이뇨제를 사용 및 프로스타글란딘(Prostaglandin) E1을 투여하면서 심부전에 대한 처치 및 동맥관 개존 상태를 유지하며 수술을 연

기하였다. 한편, 환아의 부모는 여호와의 증인 신자여서 수혈에 대해 거부하였고, 이에 대해 의료진은 무혈 수술을 시행하기 위해 에리트로포에틴(erythropoietin)을 10일에 걸쳐 300 unit/kg로 사용하였고, 수술 전에 마지막으로 확인한 검사에서 Hb 16.3, Hct 49.0%이었다.

생후 17일째에 수술 시행하였고, 대동맥 축착과 심방중격결손에 대한 치료를 한 번에 교정하는 것을 계획하였고 재축착의 위험성도 낮은 광범위한 측단문합(extended end-to-side anastomosis)을 위해 체외순환을 이용한 수술을 계획하였다. 심폐기 운용법은 수술 중 심근허혈 시간을 최소화하여 술후 심기능 저하를 줄이고, 수술 후 신경학적 합병증 발생율이 낮다고 보고된 뇌국소순환법(regional cerebral perfusion)을 선택하였다[1,2]. 2.8 kg의 환아에게 무혈 수술을 하기 위해서는 혈액 희석의 최소화가 선행되어야 했기 때문에 최소 충전액에 해당하는 120 mL의 수액만으로 심폐회로를 충전하였다. 정중흉골절개술, 부분

\*서울대학교 의과대학 서울대학교병원 흉부외과학교실

Department of Thoracic and Cardiovascular Surgery, Seoul National University Hospital, Seoul National University College of Medicine

논문접수일 : 2010년 5월 7일, 논문수정일 : 2010년 9월 28일, 심사통과일 : 2010년 9월 29일

책임저자 : 김웅한 (110-744) 서울시 종로구 대학로 101, 서울대학교병원 흉부외과

(Tel) 02-2072-3637, (Fax) 02-3672-3637, E-mail: woonghan@snu.ac.kr

본 논문의 저작권 및 전자매체의 지적소유권은 대한흉부외과학회에 있다.

© This is an open access article distributed under the terms of the Creative Commons Attribution Non-Commercial License (<http://creativecommons.org/licenses/by-nc/3.0>) which permits unrestricted non-commercial use, distribution, and reproduction in any medium, provided the original work is properly cited.

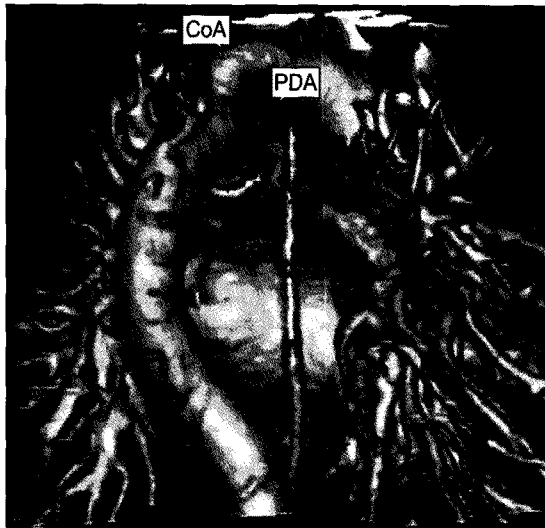


Fig. 1. Preoperative findings of CT angiography, 3D reconstruction. This image seen from dorsal side is suggesting infantile type coarctation of aorta.

흉선절제술 후 무명동맥에 8 Fr 동맥캐놀라를 삽입하였고, 우심방에 14 Fr 정맥캐놀라를 삽입한 후 심폐회로를 작동시키면서 동맥관개존증을 결찰 및 분할하였다. 하대정맥에 14 Fr 정맥캐놀라, 대동맥근에 대동맥근캐놀라를 삽입하였고, 대동맥궁과 대동맥궁의 분지, 하행흉부대동맥을 박리하였다. 이후 좌경부동맥, 좌쇄골하동맥을 조여 놓고, 무명동맥 근위부, 상행대동맥과 하행흉부대동맥에 혈관 겹자를 잡아서 국소 관류법으로 심폐회로 운용을 바꾼 상태에서 대동맥협부를 분할하였고, 도관 조직(ductal tissue)을 제거한 후에 하행흉부대동맥을 측단으로 대동맥궁 하부에 문합하여 확장 대동맥축착성형술(extended end-to-side coarctoplasty)을 시행하였다. 대동맥축착성형술 종료 후 조여둔 대동맥궁혈관들을 풀어주었고, 혈관 겹자도 모두 제거한 상태에서 심실세동을 유발하여 우심방절개 하에 심방중격결손을 일차봉합하였고, 우심방절개 부위 봉합 후 제세동을 하였다. 심폐회로 이탈 후에 변형 초여과술을 시행한 후 정맥캐놀라와 동맥캐놀라 등을 제거하였고 출혈병소를 모두 확인하여 지혈한 후 수술 종료하였다(Fig. 2). 수술 중 심폐회로 사용 시간은 126분, 심실세동 시간은 5분, 최저 체온은 직장 온도 26.4였고, 심폐회로 사용 중 확인한 Hct는 19~22%였으며, 수술 중 대뇌산소 측정(cerebral oxymetry)은 정상 수치가 유지되었고, 수술 전후 수혈은 하지 않았다.

수술 후에도 출혈은 거의 없어서 수혈을 요하지 않았으




Fig. 2. View of operative field after completion of coarctoplasty and atrial septal defect closure. Descending thoracic aorta is anastomosed to lesser curvature of aortic arch after completion of extended end-to-side coarctoplasty.

며, 수술 직후 검사에서 Hb 6.8, Hct 22%였기 때문에 수술 후에도 에리트르포에틴, 철분제 투여를 지속하였다. 수술 후 5일째에 기관삽관을 제거할 수 있었고, 수술 직후 주요 합병증은 발견되지 않았다. 수술 후 시행한 심초음파 소견에서는 이전의 대동맥 축착 부위는 넓어졌고, 축착성형술 부위 전후로 압력 차이는 10 mmHg 이하였으며, 심 기능도 정상 소견이었다. 한편, 수술 후 방광요관역류로 인한 우측 신장의 중증 수신증 소견 있어 항생제 요법 지속하였고, 수술 후 22일째에 고리 요관조루술(loop type cutaneous ureterostomy)을 시행한 후, 수술 후 26일째에 퇴원하였다. 수술 후 1달 가량 되는 시점에 외래 추적 시행한 혈액 검사 결과 Hb 8.4, Hct 27.5%로 호전된 양상을 보였으며, 수술 후 10개월째 마지막 외래 추적 검사에서도 환아 상태가 건강함을 확인할 수 있었다.

## 고 찰

본 증례의 경우, 저자들은 좌후측개흉술을 통한 대동맥 축착 성형술을 먼저 시행하고 심방중격결손에 대한 수술을 추후 시행하는 방법에 대해서도 고려하였다. 하지만 수술 전 심부전 증상으로 인하여 성장을 기다리면서 수술을 미루기가 힘들 것이라고 판단되었으며, 이처럼 작은 체중의 환아에서는 개흉술로 시야 확보가 어려울 가능성




Fig. 3. Preoperative findings of CT angiography, 3D reconstruction. Hypoplastic aortic arch is well observed in this image. And it seems that aortic clamp site is difficult to determine due to crowdedness of arch vessels.

이 높으면서 개흉술 역시 출혈의 위험성이 없다고 판단하기에는 어려우며, 대동맥궁 기시 혈관들 사이의 간격이 매우 좁아서 대동맥경자를 잡을 적절하면서 안전한 위치가 없다고 판단되었다(Fig. 3). 더욱이 개흉술로 대동맥 축착 성형술 시에는 대동맥궁 하방에 하행흉부대동맥을 측단문합함으로써 환아에서 보인 대동맥궁의 성장부전을 동시에 해결하는 방법(Fig. 2)이 힘들기 때문에 정중흉골 절개술을 통한 접근법을 선택하게 되었고 이에 같이 한번의 수술로 심방중격결손증에 대한 교정도 추가 시행하였다.

소아 환자의 심폐회로를 이용한 심혈관계 수술에서 무혈 수술이 쉽지 않았던 가장 큰 이유는 회로를 채우기 위한 충진액이 성인의 경우 전체 혈액량의 30% 전후에 해당하지만, 소아의 경우 충진액의 양이 전체 혈액의 200% 이상 해당하는 경우도 있어서 혈액 희석의 정도가 성인보다 심하기 때문이다. 본 증례에서는 충진액에 혈액 성분이 포함되지 않았기 때문에 혈액 희석의 정도가 더 심할 것으로 예상되어 수술 전부터 적혈구 용적 수치를 상승시키기 위해 여러 가지 노력을 기울였다. 우선, 수술 대기 중에 에리트르포에틴 투여를 지속하면서 수술 전 적혈구 용적 수치를 최대한 높일 수 있도록 하였고, 수술 시에는 혈액희석을 최소화하기 위해 최소 충진액으로 심폐회로를 충진하였으며, 심폐회로 이탈 전에 변형 초여과술을

시행하였고, 수술 전후 실혈을 최소화하였다. 수술 후 환자 관리 중에는 낮아진 적혈구 용적 수치를 수혈 없이 상승시키기 위해 에리트르포에틴과 철분제 투여, 체혈 횟수의 최소화 등의 노력을 기울였다.

소아 환자군에서 시행된 최소 수혈 또는 무혈 심혈관계 수술에 대한 보고들[3-5]에서도 소개되었듯이 초기 충진액의 양을 최소화하였던 것이 본 증례에서도 무혈수술을 가능하게 한 핵심이 되었고, 저자들은 이전에 본원에서 발표하였던 연구에서 소개하였던 방법대로 심폐회로 초기 충진액을 최소화하였다[6]. 이 방법의 요지는 펌프를 수직으로 배열한 구조의 특이한 심폐기 구조와 음압 정맥혈 배액으로 인해 저혈조의 높이를 환아와 비슷한 높이에 위치시킬 수 있는 점과 심폐회로를 환아에 최대한 가까이 위치시킴으로써 도관의 길이를 짧게 할 수 있었던 것과 함께 3/16" 사이즈로 도관의 직경을 최소화한 것이다. 그리고 이외에 저혈조와 산화기가 일체형으로 된 산화기인 Terumo Capiox RX05 (Terumo, Eschborn, Germany)를 사용, 원심분리형 동맥 펌프보다 초기 충진액이 작은 롤러 펌프의 사용, 심폐회로에서 동맥필터와 기포 검출기를 제외 등을 통해서 회로의 용적을 더욱 줄일 수 있었던 점과, 심폐바이패스를 시작할 때 저혈조에 최소한의 충진액을 채워 두는 것도 충진액 최소화에 중요한 요인이었다.

이 환아에서 심폐회로의 초기 충진액 최소화 외에 무혈 수술이 가능하게 한 또다른 요인은 변형 초여과술이다. 변형 초여과술은 이미 알려진대로 심폐회로 사용 후 발생하는 혈액희석을 최소화하여 심폐회로 이탈 시점부터의 적혈구 용적 수치를 높일 수 있고, 혈액희석으로 인한 출혈 경향 발생을 최소화하여 실혈량도 줄일 수 있기 때문에 최종적으로 수혈 요구량을 줄이는 데 도움이 된다[5,7].

다만, 수술 후 장기적인 빈혈 상태가 환아의 장기적인 신경학적 발달에 어떠한 영향을 끼칠 지는 미지수이며 향후 추적 관찰이 필요할 것으로 보인다. 저자들은 소아의 개심술을 무혈 수술로 함을 강조하기보다는 이처럼 수혈이 불가능한 극단적인 상황에서 이러한 수술법을 통해 최대한 안전한 수술을 시행할 수 있다는 증례에 대한 보고를 하고자 하며, 이 증례를 조금 더 일반적인 경우에 적용시킨다면 수술 전후 수혈량을 줄이는 데에 도움이 될만한 사례임에 의의를 두고자 한다. 수술 후 심기능 저하 위험성이 낮고, 대동맥 축착의 재협착률이 낮으면서 신경학적으로 안전하다고 알려진 국소 순환법을 이용한 일차 완전 교정술[1,2] 및 혈액 희석을 최소화 시켜서 수혈량을 줄일 수 있는 심폐기 최소 충진법[6] 등 저자들의 연구를 토대

로 하여 수혈이 불가능하였던 2.8 kg의 신생아에서 수혈 없이 심혈관계 수술을 성공한 사례를 경험하게 되어 이에 대해 보고하는 바이다.

### 참 고 문 헌

1. Lim HG, Kim WH, Jang WS, et al. *One-stage total repair of aortic arch anomaly using regional perfusion.* Eur J Cardiothorac Surg 2007;31:242-8.
2. Kwak JG, Kim WH, Oh AY, et al. *Is unilateral brain regional perfusion neurologically safe during congenital aortic arch surgery?* Eur J Cardiothorac Surg 2007;32:751-5.
3. Honek T, Horvath P, Kucera V, Kostelka M, Hucin B, Stark J. *Minimisation of priming volume and blood saving in paediatric cardiac surgery.* Eur J Cardiothorac Surg 1992;6:308-10.
4. Merkle F, Boettcher W, Schulz F, et al. *Perfusion technique for nonhaemic cardiopulmonary bypass prime in neonates and infants under 6 kg body weight.* Perfusion 2004;19:229-37.
5. Miyaji K, Kohira S, Miyamoto T, et al. *Pediatric cardiac surgery without homologous blood transfusion, using a miniaturized bypass system in infants with lower body weight.* J Thorac Cardiovasc Surg 2007;134:284-9.
6. Kim WH, Chang HW, Yang SW, et al. *Minimized priming volume for open heart surgery in neonates and infants.* Korean J Thorac Cardiovasc Surg 2009;42:418-25.
7. Friesen RH, Campbell DN, Clarke DR, Tornabene MA. *Modified ultrafiltration attenuates dilutional coagulopathy in pediatric open heart operations.* Ann Thorac Surg 1997;64:1787-9.

#### =국문 초록=

심혈관계 수술에 있어서도 무혈수술에 대한 관심이 높아져가고 있으나, 현재까지의 무혈 심혈관계 수술은 성인 환자 층에 주로 국한되어 있다. 특히 심폐회로를 이용한 소아의 심혈관계 수술 시에는 혈액회석의 문제로 무혈수술은 기피되어 왔다. 저자들은 최근 여호와의 증인 신자를 부모로 둔 2.8 kg 환아에서 심폐회로를 이용하여 대동맥축착성형술, 심방중격결손 폐쇄술을 무혈수술로 시행한 1예를 경험하여 이에 대해 보고하고자 한다.

중심 단어 : 1. 심폐기  
2. 대동맥축착증