

중심정맥 협착 환자에서 우측 쇄골하정맥에 삽입한 스텐트의 우심실 이동으로 인한 삼첨판막 폐쇄부전 치험

조성호* · 조성래* · 박억송* · 김종인*

Tricuspid Valve Insufficiency due to Intracardiac Migration of a Stent Inserted into Rt. Subclavian Vein to the Right Ventricle after the Treatment of Central Venous Stenosis

Seong Ho Cho, M.D.*, Sung-Rae Cho, M.D.*, Eok-Sung Park, M.D.*, Jong-In Kim, M.D.*

Two stents were placed across the right subclavian vein due to stenosis of the right subclavian vein in a 40-year-old patient with chronic renal failure on hemodialysis. During the follow up period, one of stents migrated into the right ventricle inducing tricuspid valve insufficiency. Percutaneous stent removal had failed and the stent was removed by open heart surgery with Tricuspid valve repair with a good result, and then we report the case.

(Korean J Thorac Cardiovasc Surg 2010;43:739-742)

Key words: 1. Stents
2. Tricuspid insufficiency
3. Tricuspid valve repair

증 례

환자는 20년 전부터 만성 신부전으로 진단 받고 일주일에 세 번씩 투석을 시행하는 40세 남자로서 내원 3개월 전 우측 상지의 부종을 주소로 지역병원에 방문하여 우측 쇄골하정맥의 협착증을 진단받고 두개의 14×60 mm Zilver Stent (Wilson-Cook Medical Inc., Winston-Salem, NC, USA)를 우측 쇄골하정맥에서 상대정맥에 걸쳐 거치하였다. 시술 후 우측 상지의 부종은 호전되었으나 한달 후 촬영한 단순 흉부 방사선 소견에서 두개의 스텐트 중 하나가 우심실로 이동하여 경피적 스텐트 제거를 시도 하였으나 실패하여 개흉 심장 수술로 제거하기 위해 본원으로 전원되었다.

내원 당시 신체징후는 양호하였고 호흡곤란이나 흉통, 고열 등의 특이소견도 발견되지 않았다. 이학적 검사에서 양쪽 폐야의 청진음은 깨끗하게 들렸으며 흉골 좌연 하방에서 범수축기 심잡음이 청취되었다. 혈액검사에서 혈색소 13.0 g/dL, 백혈구 5,600/mm³, 혈소판은 193,000/mm³이였으며, 동맥혈가스검사서 pH 7.4, PO₂ 93 mmHg, PCO₂ 37.6 mmHg, 산소 포화도 97.9%로 정상 소견을 보였다. 심전도 검사에서도 이상소견은 없었다.

내원 당시 촬영한 단순 흉부 방사선소견에서 우측 쇄골하정맥에 정상적으로 위치하고 있는 스텐트가 보였으며 다른 하나의 스텐트는 심음영 내에 위치하고 있었다(Fig. 1). 심장 초음파 검사에서 삼첨판막에 걸쳐져서 우심실 내에 위치하고 있는 스텐트(Fig. 2A)를 확인할 수 있었고

*고신대학교 의과대학 복음병원 흉부외과학교실

Department of Thoracic and Cardiovascular Surgery, Gospel Hospital, College of Medicine, Kosin University

논문접수일 : 2010년 8월 30일, 논문수정일 : 2010년 10월 19일, 심사통과일 : 2010년 11월 11일

책임저자 : 조성래 (602-702) 부산시 서구 압남동 34번지, 고신대학교 복음병원 흉부외과

(Tel) 051-990-6466, (Fax) 051-990-3066, E-mail: srcho@kosinmed.or.kr

본 논문의 저작권 및 전자매체의 지적소유권은 대한흉부외과학회에 있다.

© This is an open access article distributed under the terms of the Creative Commons Attribution Non-Commercial License (<http://creativecommons.org/licenses/by-nc/3.0>) which permits unrestricted non-commercial use, distribution, and reproduction in any medium, provided the original work is properly cited.

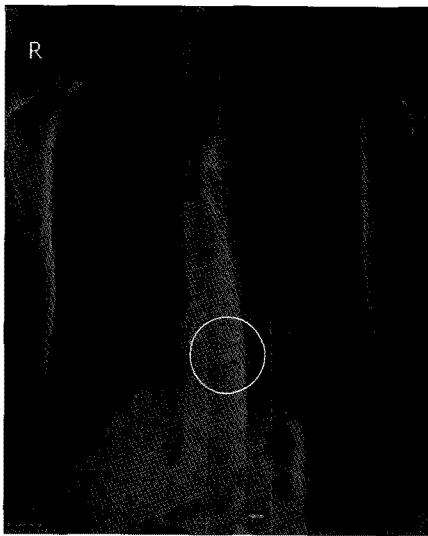


Fig. 1. Chest radiography showed that the displaced stent migration (in a white circle) into the right ventricle.

Grade 3의 삼첨판막 폐쇄부전이 관찰되었다(Fig. 2B). 그 외 승모판, 대동맥 판막 그리고 심장 근육의 특이한 움직임은 관찰되지 않았고 좌심실 박출 계수는 69.7%로 정상이었다. 내원 직후 술 전 스텐트 내 혈전 형성을 예방하기 위해 헤파린을 투여하여 PTT를 60~90초로 유지하면서 수술을 준비하였다. 수술은 정중 흉골 절개를 통해서 시행하였다. 상행대동맥과 상, 하대정맥에 도관을 삽입한 후 심폐기를 가동하고 우폐정맥을 통해 벤트 카테터를 삽입하였다. 대동맥 교차 겸자 시행 후 전방성 심 정지액을 투여하고 우심방을 절개하였다. 스텐트는 삼첨판막 사이에 걸쳐져서 우심실 내에 위치하고 있었다. 삼첨판막의 중격과 후엽, 그리고 건삭이 스텐트에 걸려 우심실쪽으로 열려있는 상태로 Saline test에서 중격엽과 후엽의 움직임이 제한적이었으며 이를 통해 역류가 관찰되었다. 스텐트는 삼첨판막의 중격엽, 후엽, 우심실벽, 그리고 건삭에 고정(Fig. 3A)되어 있어 단순 견인으로 쉽게 제거되지 않았다. 먼저 우심실벽과 판막에 유착되어 있는 부위를 남겨두고 나머지 스텐트를 잘라서 제거하였다. 판막에 걸쳐진 부위는 손상을 주지 않기 위해 조심스럽게 제거할 수 있었지만 건삭에 걸쳐진 부위는 유착이 심하여 건삭과 함께 제거하였다(Fig. 3B). 스텐트 제거 후 시행한 Saline test에서 건삭이 잘려진 후중격 부위(posterosseptal area)로 역류가 관찰되었다. Prolene 5-0로 비연속성 봉합(×3)을 시행하여 교련부 성형술(commisuroplasty)를 시행하였다. 심폐기 이탈 후 경식도 초음파로 삼첨판막 폐쇄부전이 없음을 확인하

였다. 환자는 술 후 10일 째 별다른 합병증 없이 퇴원하였다.

고 찰

혈액투석 환자에서 발생하는 중심정맥 협착증은 투석을 위한 중심정맥 도관 삽입에 따른 정맥의 손상이 주된 원인으로 발생 빈도는 도관의 삽입 위치와 기간 그리고 감염 유무에 따라 다양하게 보고되고 있다. 협착에 따른 증상으로 상지 및 안면부 부종과 동통이 주로 나타나고, 심한 경우 유방 부종과 궤양까지 유발한다. 전체 정맥 협착증의 약 17%로 비교적 드물게 발생되지만 말초혈관의 정맥 협착증에 비해 외과적 교정술이 어려워 대부분 혈관 확장술, 스텐트 삽입 같은 혈관 중재술이 필요하다[1,2].

스텐트 삽입 후의 이동은 혈관 중재술 후 발생하는 흔하지 않은 합병증으로, 부적절한 스텐트 위치와 모양, 적당하지 않은 크기와 길이, 심장의 움직임에 따른 이동, 치료에 따른 혈관의 크기와 모양변화 등이 원인으로 보고되고 있다[3]. 스텐트의 심장 내 이동과 연관된 합병증으로 심내막염과 패혈증, 부정맥, 심장 압전을 동반한 심근천공 그리고 심각한 삼첨판막 폐쇄부전으로 인한 심부전 등이 있다[4].

이동된 스텐트를 제거하기 위해서 혈관 중재술 또는 수술적 치료가 필요하지만 우심실내 스텐트의 위치와 주변 조직과의 상태에 따라 제거가 매우 어렵거나 실패할 수 있다[3,5]. 따라서 심장 내로 이동한 스텐트를 제거하는 데 있어 이동된 스텐트로 인해 심장기능의 이상소견은 없는지, 경피적으로 스텐트 제거가 가능한지, 흉골 절개를 통한 개심술을 환자가 견딜 수 있는 능력이 있는지를 충분히 고려 해야 한다.

경피적 스텐트 제거의 방법으로는 첫 번째 직접 결찰하여 견인하는 법(Snaring the stent directly), 두 번째로 풍선을 이용한 혈관 성형으로 결찰하는 법(Angioplasty balloon-assisted snaring), 세 번째로 가이드 와이어를 이용하여 결찰하는 법(Guide wire-assisted snaring), 마지막으로 상, 하대정맥을 교차하는 스텐트를 삽입하는 법(Superior vena cava-to-inferior vena cava bridging stent) 등이 있다[3]. 스텐트가 삼첨판막의 건삭에 박혀있거나 폐동맥으로 이동한 경우 경피적 스텐트 제거는 불가능하고 심장초음파로 스텐트의 정확한 해부학적인 위치와 삼첨판막 폐쇄부전의 정도를 정확히 파악하여 수술적 제거를 시행하여야 한다[6]. 대부분의 경우 스텐트로 인한 삼첨판막 폐쇄부전

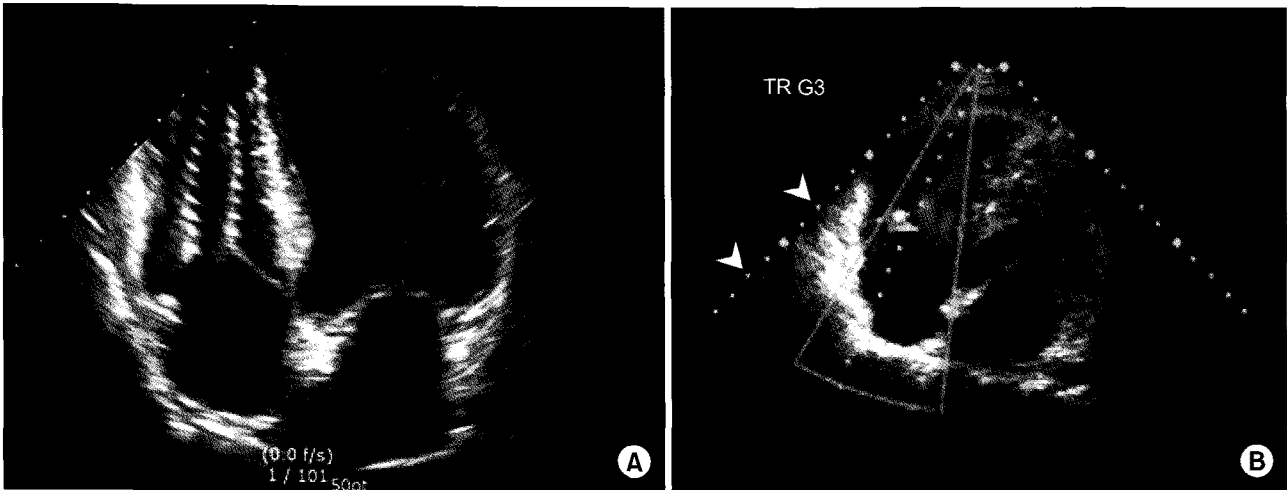


Fig. 2. (A) Echocardiographic scan clearly shows stent body across tricuspid valve at right ventricle. (B) Addition of color flow demonstrates tricuspid regurgitation of grade 3.

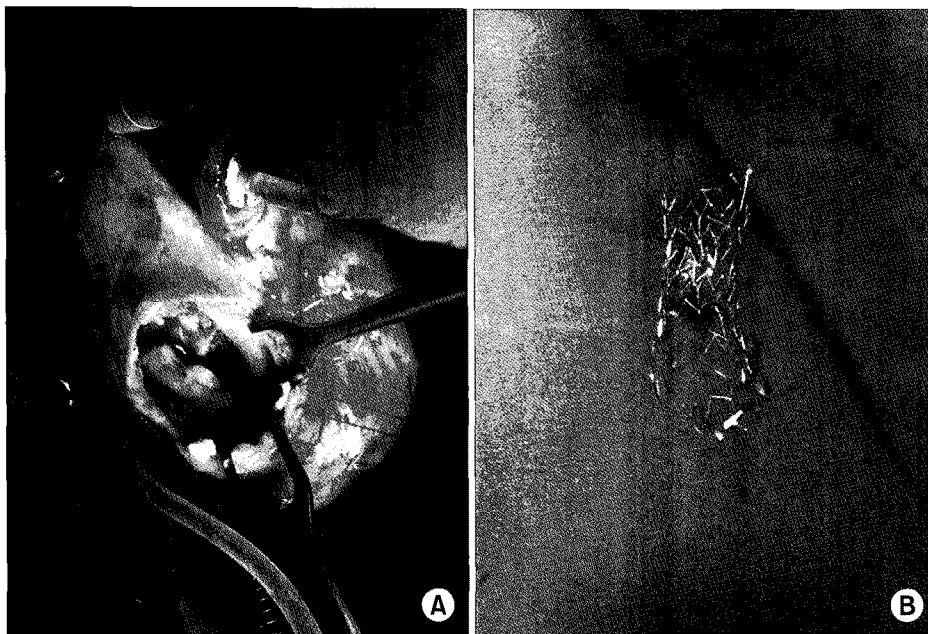


Fig. 3. (A) The stent was removed incompletely from the right ventricle via tricuspid valve through right atriotomy, under cardiopulmonary bypass. (B) There was a removed stent.

은 스텐트 제거만으로 교정이 가능하지만 본 증례와 같이 삼첨판막이나 판막하 조직이 스텐트에 걸려 있는 경우에는 판막 및 판막하 조직이 손상을 받지 않도록 하는 것이 중요하다. 스텐트 제거 과정에서 판막이 찢어지는 경우에는 단순 봉합이나 자가 심낭을 사용하여 교정술을 시행할 수 있으며 건삭이 절단된 경우 절단된 건삭의 위치에 따라 인공 건삭을 만들어 주거나 본 증례와 같이 교련부 성형술로 교정할 수 있다.

본 증례는 경피적 제거술을 실패하여 수술적인 방법으로 스텐트를 제거한 경우로 증식물을 동반한 심내막염과 패혈증, 부정맥, 심근천공 등의 합병증은 관찰되지 않았다. 심 초음파 검사 상 Grade 3의 삼첨판막 폐쇄부전의 소견이 있어 스텐트 제거와 삼첨판막 교련부 성형술까지 함께 시행하였기에 보고하는 바이다.

참 고 문 헌

1. Yoon JM, Song HH, Kim YO, et al. *Central venous stenosis in chronic hemodialysis patients: the effect of percutaneous angiography and stenting*. Korean J Nephrol 2004;23:763-8.
2. Madhurima A, Micah RC, Joshua LH, Girma T, Alexander SY. *Stent migration and folding in the subclavian vein during subclavian hemodialysis catheter placement*. Semin Dial 2009;22:81-3.
3. Taylor JD, Leehmann ED, Belli AM, et al. *Strategies for the management of SVC stent migration into the right atrium*. Cardiovasc Intervent Radiol 2007;30:1003-9.
4. Massimo P, Paolo S, Antonino M, Bracale G. *Intracardiac migration of nitinol TrapEase™ vena cava filter and paradoxical embolism*. Eur J Cardiothorac Surg 2002;22:460-1.
5. Kim JB, Choi SY, Park NH, Kum DY, Park H, Hwang EA. *Intracardiac migration of a renal stent from the left renal vein to the right ventricle during the treatment of nutcracker syndrome*. Korean J Thorac Cardiovasc Surg 2010;43:100-3.
6. Kevin V, Anna P, Joann M, et al. *Tricuspid insufficiency after intracardiac migration of a Greenfield filter: case report and review of the literature*. J Vasc Surg 1996;24:494-8.

=국문 초록=

투석중인 40세의 만성 신부전 환자가 우측 쇄골하정맥 협착증으로 지역병원에서 2개의 스텐트를 삽입하였다. 경과 관찰 중 한 개의 스텐트가 우심실로 이동하면서 삼첨판막 폐쇄부전이 발생하였다. 경피적으로 스텐트 제거를 시도하였으나 실패하여 개흉 심장수술로 제거하면서 삼첨판막 성형술을 시행하여 좋은 결과를 보였기에 보고하고자 한다.

- 중심 단어 : 1. 스텐트
2. 삼첨판막 폐쇄부전
3. 삼첨판막 성형술