

# 식도파열 후 발생한 식도 흉막루와 대동맥루의 수술적 치료: 식도 및 대동맥 이중 우회술

박성준\* · 강창현\* · 김경환\* · 유병수\* · 김영태\* · 김주현\*

## Double Bypass of Esophagus and Descending Thoracic Aorta for the Treatment of Esophagopleural and Aortopleural Fistula

Sung-joon Park, M.D.\*, Chang-Hyun Kang, M.D., Ph.D.\*, Kyung-Hwan Kim, M.D., Ph.D.\*,  
Byungsu Yoo, M.D.\*, Young Tae Kim, M.D., Ph.D.\*, Joo-Hyun Kim, M.D., Ph.D.\*

We report here on a case of double bypass of the esophagus and descending thoracic aorta for the treatment of esophagopleural fistula and aortopleural fistula due to an infected aortic aneurysm after esophageal rupture. A 48 year old man was diagnosed as having esophageal rupture after an accidental explosion. Although he had been treated by esophageal repair and drainage at another hospital, the esophageal leakage could not be controlled and subsequent empyema developed in the left pleura. Further, bleeding from the descending thoracic aorta had developed and he was managed with endovascular stent insertion to the descending thoracic aorta. He was transferred to our hospital for corrective surgery. We performed esophago - gastrostomy via the substernal route, without exploring posterior mediastinum and we let the empyema resolve spontaneously. While he was being managed post-operatively without any signs and symptoms of infection, sudden bleeding developed from the left pleural cavity. After evaluation for the bleeding focus, we discovered an infected aortic aneurysm and an aortopleural fistula at the stent insertion site. We performed a second bypass procedure for the infected descending thoracic aorta from the ascending aorta to the descending abdominal aorta via the right pleural cavity. We found leakage at the distal ligation site during the immediate postoperative period, and we occluded the leakage using a vascular plug. He discharged without complications and he is currently doing well without any more bleeding or other complications.

(Korean J Thorac Cardiovasc Surg 2010;43:753-757)

- Key words:** 1. Esophageal perforation  
2. Empyema, pleural  
3. Esophageal surgery  
4. Aneurysm, infected

### 증례

48세 남자 환자가 공사 도중 발생한 디젤 폭발사고로 외부 병원을 방문하였다. 좌측 개흉술을 통해 식도 일차

봉합을 시도하였으나 봉합부위 누출로 인해 농흉이 발생하였고, 식도 내 T관 삽입 및 흉관 삽입을 통해 치료를 시도하였으나 흉관으로 인한 손상으로 추정되는 대동맥 출혈이 발생하였다. 이에 다시 좌측 흉강을 개흉하여 대동

\*서울대학교병원 흉부외과

Department of Thoracic and Cardiovascular Surgery, Seoul National University Hospital  
논문접수일 : 2010년 9월 29일, 논문수정일 : 2010년 11월 15일, 심사통과일 : 2010년 11월 16일  
책임저자 : 강창현 (110-744) 서울시 종로구 연건동 28번지, 서울대학교병원 흉부외과  
(Tel) 02-2072-3010 (Fax) 02-784-8410, E-mail: chkang@snu.ac.kr

본 논문의 저작권 및 전자매체의 지적소유권은 대한흉부외과학회에 있다.

© This is an open access article distributed under the terms of the Creative Commons Attribution Non-Commercial License (<http://creativecommons.org/licenses/by-nc/3.0>) which permits unrestricted non-commercial use, distribution, and reproduction in any medium, provided the original work is properly cited.

맥 일차 봉합 시도하였으나 지속적인 출혈 소견으로 지혈에 실패하였고, 흉부 하행 대동맥에 스텐트를 삽입하였다. 당시 흉강 오염을 막고 식도 재건술을 계획하여 파열된 식도는 절제 분리하였다. 이후 식도 재건술 시도하였으나 스트레스성 심부전(EF 25%, ejection fraction, EF)으로 마취 중 빈맥, 혈압 하강으로 수술 시행하지 못하고 경피 위루 조성술(percutaneous endoscopic gastrostomy, PEG)을 시행한 상태로 본원으로 전원되었다. 전원 당시 3개월째 경구 식이가 불가능한 상태였으며, 농흉으로 인한 흉관을 3개 거치하고 있었다.

본원 전원 후 좌측 흉강의 농흉 및 반복적인 수술로 인한 심한 유착 및 대동맥 손상 위험이 있을 것으로 판단되어, 후 종격동으로 접근이 어려울 것으로 생각하였다. 흉골 하 경로로 식도-위 문합을 시행하였고, 흉부 내 식도는 제거하지 않았다. 수술 1주일 후부터 경구 식이를 시작할 수 있었고, 좌측 흉강으로는 흉관을 통해 분비물이 지속적으로 나왔지만, 전신 감염 소견이 없었기에 흉관은 향후 외래에서 제거할 예정으로 흉관을 가진 채 퇴원하였다.

퇴원 후 1주일째, 흉관을 통한 출혈 소견이 관찰되어 외부 병원에 방문, 수혈 및 압박 소독을 하며 경과 관찰하였지만, 지속적으로 출혈 소견 보여 본원으로 다시 전원되었다. 흉관 삽입 부위를 흉강경을 이용하여 관찰하였지만, 특별한 출혈 부위를 찾지 못하였다. 이에 혈관 조영술을 시행하였고, 감염에 의한 대동맥류 변성으로 대동맥벽이 약해져 이전에 삽입한 스텐트의 직경이 증가하고(Fig. 1), 이로 인한 대동맥 벽에서의 출혈을 일으킨 대동맥 흉막루로 판단되었다. 대동맥의 절제 및 재건은 어렵다고 판단되어 대동맥 우회술을 계획하였다. 우측 흉강을 이용하여 우회술을 시행하였으며, 인조 혈관을 우측 흉강, 횡경막을 거쳐 장골 동맥 분지 위까지 위치시켰고, 근위부 문합은 상행 대동맥에 원위부 문합은 장골 동맥 분지 위에 문합하였다(Fig. 2A). 이후 스텐트가 들어 있는 흉부 하행 대동맥을 근위부는 좌측 쇄골하 동맥 하방에서, 원위부는 복강 동맥 윗 부분에서 umbilical 테이프를 이용하여 매듭 후 넬라톤 카테터(nelaton catheter)를 이용하여 보강하였다(Fig. 2B, C). 수술 중 하지에 운동 유발 전위 검사를 시행하였으며, 수술 전, 중, 후에 변화 없음을 확인하였고, 환자는 술 후 하지 마비 등의 합병증 없이 회복하였다. 수술 후 시행한 컴퓨터 단층촬영(CT) 혈관 조영술에서 원위부 결찰 부위에서 조영제가 결찰된 대동맥 내로 조영되는 소견 관찰되어 영상의학과에서 22 mm Amplatzer<sup>®</sup>

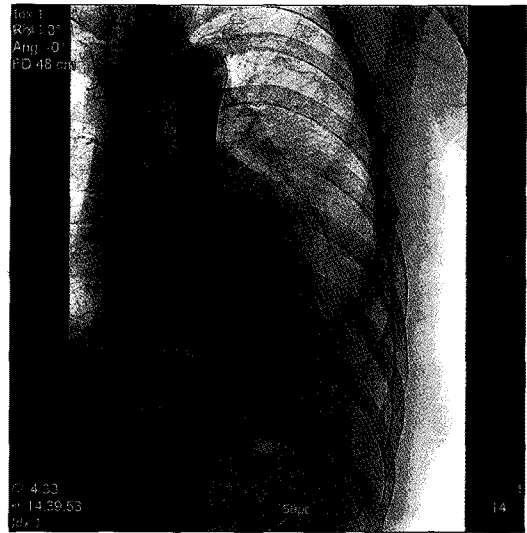


Fig. 1. Preoperative angiography reveals that previous aortic stent was enlarged more than native descending thoracic aorta.

vascular plug (AVP; AGA medical, Golden Valley, MN, USA)를 이용하여 동맥 색전술을 시행하였다(Fig. 3).

환자는 현재 4개월째 외래 관찰 중이며, 식사에 불편함이 없는 상태이며, 흉관은 모두 제거된 상태로 흉관 삽입 부위에서 더 이상의 출혈은 없는 상태이다. 흉관 삽입 부위로 소량의 분비물이 나오고 있으나 점점 양이 줄어드는 상태로 외래 경과 관찰 중이다.

## 고 찰

식도 파열에 대한 치료는 일차 봉합이 가장 먼저 시도되는 방법이다. 그러나 개흉술을 시행받지 못하거나 이전 봉합술이 실패한 경우에는 이외에 다른 방법을 고려하여야 한다. 일반적인 방법으로 파열된 식도 내 배액관을 넣는 방법을 고려할 수 있다. 식도 내 배액관 삽입은 식도협착이 없이 식도가 아무는 것으로 보고되면서 효과적이고, 안전한 방법으로 알려져 있다[1]. 그러나 이러한 식도 내 배액관은 일시적인 치료 방법이며, 결국 손상된 식도의 재건이나 우회술을 시행하여야 한다. 본 환자의 경우 외부 병원에서 식도 내 배액관을 삽입하였지만, 흉관으로 인한 손상으로 추정되는 대동맥 출혈이 발생하였고, 대동맥 벽 출혈 수술시 흉강 오염을 막기 위해 식도를 절제하여, 경피적 위루 조성술을 시행한 상태로 본원으로 전원되었다. 환자를 위해 가장 이상적인 방법은 후 종격동을 통한 식도 재건이지만, 식도 파열로 인한 만성 농흉, 대동

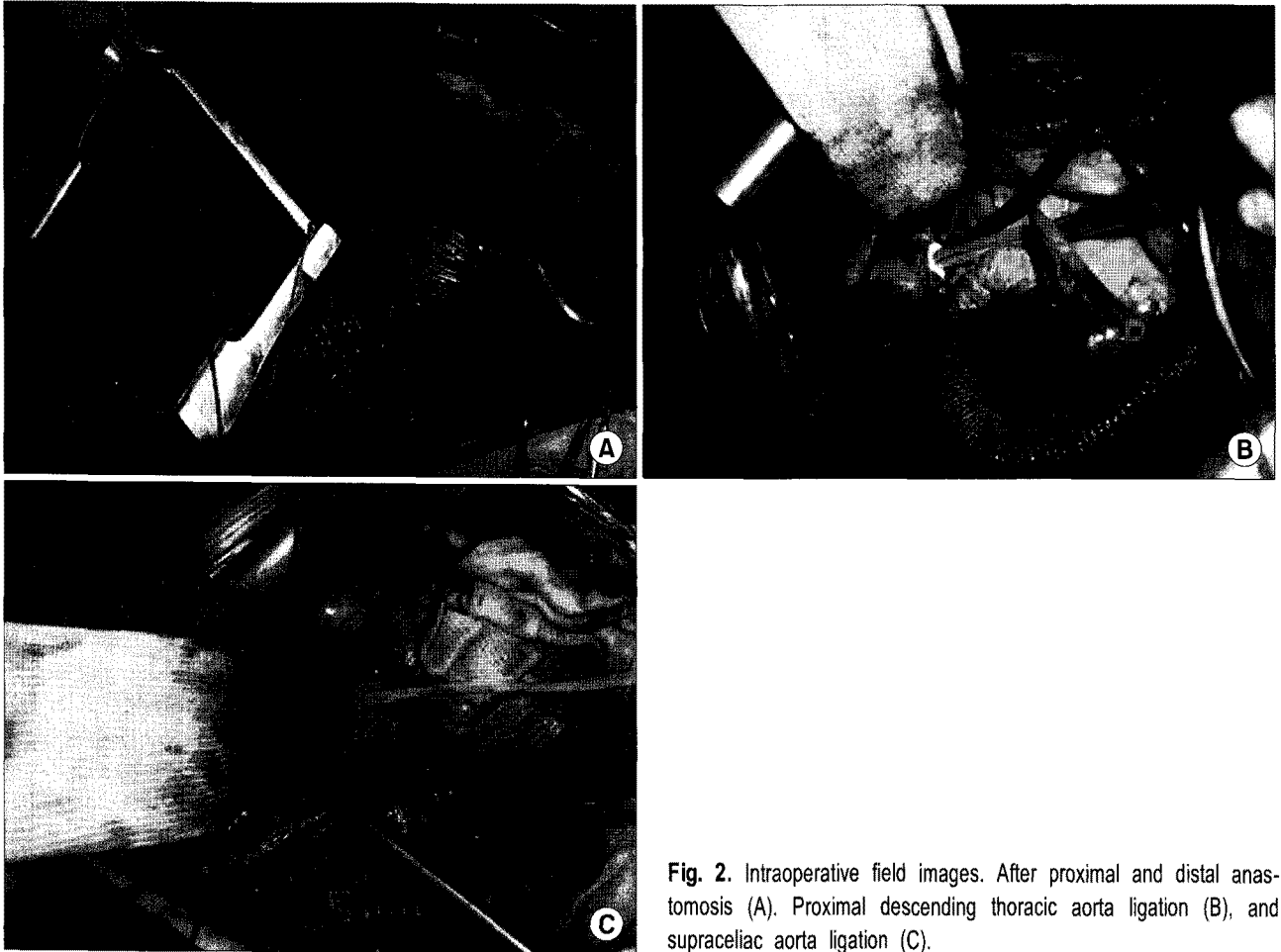


Fig. 2. Intraoperative field images. After proximal and distal anastomosis (A). Proximal descending thoracic aorta ligation (B), and supraceliac aorta ligation (C).

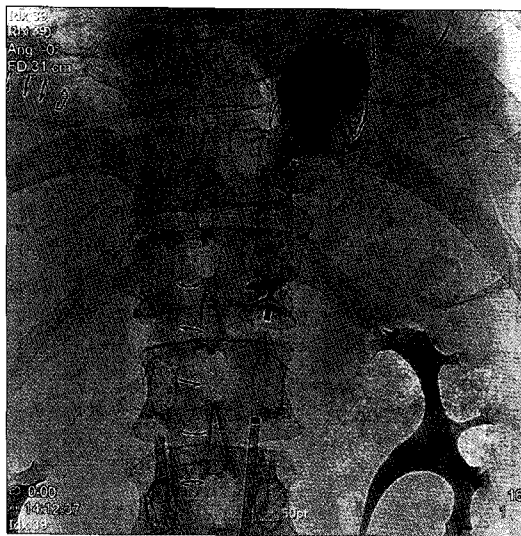

Fig. 3. The 22 mm amplatzer<sup>®</sup> vascular plug (AVP; AGA medical, Golden Valley, MN, USA) was inserted at distal ligation site of aorta. After insertion, the leakage was decreased.

맥 파열, 그리고 수차례의 반복적인 수술 등을 고려하여 후 종격동 경로를 포기하고, 흉골 하 경로를 사용하였다. 식도 우회술 시행시 위장관을 올리는 경로는 후 종격동 경로(posterior mediastinum route), 흉골하 경로(substernal route), 피하 경로(subcutaneous route), 흉강 내 경로(transpleural) 등이 있으며, 이중 가장 길이가 짧은 후 종격동 경로가 흔히 사용되는 경로이지만, 감염, 유착 등의 이유로 사용하지 못할 경우에는 흉골하 경로가 대용 경로로 주로 사용되고 있으며, 나머지 피하 경로 또는 흉강 내 경로의 경우는 드물게 사용되고 있다[2]. 식도 우회술을 시행 후 기능을 못하는 식도를 남겨 두었을 때, 식도의 염증, 감염, 점액 분비 등으로 인해 식도암 발생 빈도가 높아진다는 것이 알려져 있으며, 역류성 식도염에 의한 출혈, 식도 낭종, 농흉의 빈도도 높아지는 것으로 알려져 있지만[3], 본 환자에서는 절제시 생길 수 있는 합병증을 고려하여 시행하지 않았다. 이에 대해서는 장기 추적 관찰이 필요할 것으로 생각된다.

감염성 동맥류는 비교적 드문 질환으로 대동맥류의 1% 정도를 차지하지만, 치료가 늦어지는 경우 그 합병증은 매우 치명적이다[4,5]. 대표적인 균으로는 *Streptococcus species*, *Staphylococcus aureus*, *Salmonella*, 그리고 드물지만 *Enterobacter species* 등이 보고 되고 있다. 본 환자의 경우 좌측에 농흉이 지속적으로 관찰되었고, 균 배양 검사에서는 *S. aureus* 및 *Serratia marcescens* ss.가 동정되었다. 항생제의 발달이 중요한 영향을 차지하지만, 결국 스텐트의 삽입이나, 수술 같은 동맥류 치료가 반드시 필요하다. 수술은 인조혈관 주위 감염(perigraft infection)이나 하지 마비 같은 합병증과 사망률이 알려져 있지만, 스텐트 삽입은 수술에 비해 하지 마비 같은 합병증 및 사망률을 줄일 수 있고, 그 치료효과도 비교적 양호한 것으로 되어 있어 감염성 동맥류의 수술 대안으로 떠오르고 있다. 하지만 스텐트 삽입 역시 장기 치료 성적이 나오기 시작하면서, 스텐트 경계 부위 파열(stent margin rupture), 스텐트 감염 같은 치명적인 합병증이 보고 되고 있다[6]. 본 환자의 경우, 흉관으로 인한 손상으로 추정되는 대동맥 손상으로 스텐트 삽입을 한 경우이지만, 농흉에 지속적으로 노출되면서 스텐트 부위가 감염성 동맥류 변성을 한 것으로 생각되며, 대동맥 파열 가능성이 클 것으로 생각되어 대동맥 우회술을 시행하였다. 그러나 좌측 흉강 농흉을 동반한 대동맥 우회술은 무척 드문 경우로, Larsson 등이 흉복부 대동맥 우회술을 시행한 환자에서 좌측 흉강 농흉이 발생하여 흉골 절제술, 개복술로 상행 대동맥과 이전 복부 인조혈관에 새로운 우회술을 시행한 사례를 보고한 적이 있다[7]. 하지만, 본 환자는 그 전에 흉골 하 경로로 식도 위 문합술을 시행하였기에 흉골 절개술 대신, 우측 흉강을 통해 대동맥 우회술을 시도하였다. 흉복부 대동맥 우회술을 시행하였지만, 수술 전후 하지 운동 유발 전위 검사에 변화가 없었으며, 술 후 하지 마비 같은 합병증 없이 회복하였다.

또, 복부 대동맥의 누출부위에 혈관 플러그(vascular plug)를 사용하여 색전술을 시행하였다. 중재적 시술이 점차 발달하면서 이전에는 수술로 치료하던 혈관 질환들이 점차 중재적 시술로 해결되고 있다. 동맥관 개존증(Patent Ductus Ateriosus, PDA)이나 심방 중격 결손(Atrial Septal Defect, ASD) 같은 질환뿐 아니라, 동맥-하행 대정맥 루(artery-IVC fistula) 같이 다양한 사례에서도 점차 중재적 시술이 시도되고 있다[8]. 본 증례에서도 대동맥 결찰을 시행하였지만, 결찰된 대동맥 내로 조영되는 소견이 관찰

되었고, 그 누출 부위를 통해 영상의학과에서 혈관 플러그(vascular plug)를 이용하여 누출을 막을 수 있었다. 중재적 시술의 재질 등은 점차 발전하고 있으며, 더 효과적인, 더 안전한 시술들이 지속적으로 나오고 있다.

본 환자는 복잡한 질환을 가진 환자로 식도 파열로 인한 좌측 흉강 내 농흉 및 대동맥 흉막루에 대해 해부학적 위치에서 교정술을 시행하지 않고, 비해부학적인 우회술을 두 번에 걸쳐 시행하였다. 이러한 술식이 초래할 지도 모르는 장기적인 합병증에 대해 고려하지 않은 것은 아니었지만, 내원 당시 환자가 원하였던 경구 식이 진행을 가능하게 할 수 있었고, 치명적인 합병증인 스텐트로 인한 대동맥 출혈을 효과적으로 치료할 수 있었다는 점에서 충분히 고려할 수 있는 술식으로 판단되어 증례보고하는 바이다.

## 참 고 문 헌

1. Berrisford RG, Krishnadas R, Froeschle PO, Wajed S. Transgastric drainage of the oesophagus: managing difficult oesophageal injuries. *Eur J Cardiothorac Surg* 2008;33:742-4.
2. Perez M, Haumont T, Arnoux JM, et al. Anatomically based comparison of the different transthoracic routes for colon ascension after total esogastrectomy. *Surg Radiol Anat* 2010; 32:63-8.
3. Rodgers BM, Ryckman FC, Talbert JL. Blunt transmediastinal total esophagectomy with simultaneous substernal colon interposition for esophageal caustic strictures in children. *J Pediatr Surg* 1981;16:184-9.
4. Kpodonu J, Williams JP, Ramaiah VG, Diethrich EB. Endovascular management of a descending thoracic mycotic aneurysm: mid-term follow-up. *Eur J Cardiothorac Surg* 2007; 32:178-9.
5. Profitlich LE, Weismann CG, Srivastava S, Gelb BD, Nguyen K, Joashi U. Multiple thoracic aortic aneurysms after mediastinitis in an infant after repair of coarctation of the aorta. *J Thorac Cardiovasc Surg* 2008;135:444-5.
6. Aziz S, McWilliams R, Rashid A, Gosney JR, Harris PL, Stables RH. Late aortic rupture due to stent margin pseudoaneurysm formation complicating endovascular stent graft repair of a thoracic aortic mycotic aneurysm. *Eur J Vasc Endovasc Surg* 2006;12:30-4.
7. Larsson S, Svensson S. Emergency treatment of rupture of the proximal anastomosis of an infected thoracoabdominal aortic graft with bleeding into a postpneumectomy empyema cavity. *Eur J Cardiothorac Surg* 1987;1:59-62.
8. Cil B, Peynircioglu B, Canyigit M, Akpinar E, Geyik S, Ciftci T. Peripheral vascular applications of the Amplatzer vascular plug. *Diagn Interv Radiol* 2008;14:35-9.

=국문 초록=

식도 파열 후 발생한 식도 흉막루 및 대동맥 흉막루를 식도와 대동맥 이중 우회술로 치험하여 보고하고자 한다. 48세 남자가 폭발 사고로 인한 손상으로 하부 식도 파열을 진단받았다. 외부 병원에서 1차례 식도 봉합술을 시행받았으나 식도 누출이 지속되었고, 이로 인해 좌측 흉강의 농흉이 동반되어 있었고, 이차적인 대동맥 손상으로 흉부 하행 대동맥에 스텐트를 삽입한 상태로 본원으로 전원되었다. 반복적인 수술 및 농흉으로 인한 유착 및 대동맥 손상을 고려하여 흉골 하행 경로를 통해 식도-위 우회술을 시행하였다. 남아있는 농흉은 감염 징후 없이 만성화 단계를 거치던 중 흉관 삽입 부위로 출혈이 관찰되었다. 검사 결과 흉부 하행 대동맥의 감염성 동맥류로 대동맥 벽이 약해진 상태가 확인되어 대동맥 우회술을 시행하였다. 우측 흉강을 통해 상행 대동맥과 복부 대동맥에 인조혈관으로 우회술을 시행하였고, 흉부 대동맥 부위는 결찰하였다. 이후 원위부 결찰 부위에 남아 있는 개통 부위에 대해 혈관 플러그(vascular plug)를 이용하여 색전술을 시행하였다. 환자는 더 이상 출혈 없이 4개월째 외래 관찰 중이다.

- 중심 단어 : 1. 식도 파열  
2. 농흉  
3. 식도 수술  
4. 감염성 동맥류