

하행 대동맥 내 스텐트-도관 삽입 후 발생한 역행성 대동맥 박리

— 2예 보고 —

홍순창* · 김정환* · 이희정* · 윤영남*

Retrograde Aortic Dissection after Thoracic Endovascular Aortic Repair for Descending Aorta

— 2 case reports —

Soonchang Hong, M.D.*, Jung-Hwan Kim, M.D.*, Hee-Jeong Lee*, Young-Nam Youn, M.D.*

In current era, thoracic endovascular aortic repair (TEVAR) has gained popularity. But, it bears the risk of serious complications such as treatment failure from endoleak, retrograde aortic dissection caused by injury of aortic wall at landing zone, or aortic rupture resulting from stent graft infection. We report two cases of surgical repair of retrograde aortic dissection after TAVAR applied to acute Stanford type B aortic dissection or traumatic aortic disruption.

(Korean J Thorac Cardiovasc Surg 2010;43:758-763)

Key words: 1. Aortic dissection
2. Endovascular stent
3. Aneurysm, dissection

증례

증례 1

다낭성 신질환, 만성신부전, 고혈압, 및 공황장애로 약물 치료 중이던 48세 남자 환자가 내원 2시간 전부터 발생한 급성 흉통, 요통을 주소로 입원하였다. 내원 당시 혈압 130/70 mmHg, 맥박 110회/min, 혈중 크레아티닌 2.2 mg/dL였으며 그의 특이 사상은 없었다. 대동맥 컴퓨터 전산화 단층 촬영(computed tomography, CT)을 시행하였으며, 좌측 쇄골하 동맥 기시부 직하방의 하행 대동맥에서 시작하여 양측 외장골동맥까지 확장되는 Stanford B형 대

동맥 박리를 진단하였다(Fig. 1). 환자는 심장내과 중환자 실로 이동하였으며 베타차단제, 혈관확장제 등으로 약물 치료를 받았다. 내원 15일 후 혈관의 가장(false lumen) 부위를 폐쇄시킬 목적으로 하행 대동맥내에 길이 100 mm, 내경 36 mm 크기의 스텐트-도관(stent-graft; S&G biotech, S. Korea) 삽입술을 심장내과 전문의에 의해 시행받았다. 시술 직후부터 경도의 흉통과 열감을 호소하였고 증상이 호전되지 않아, 시술 7일 후 흉부 CT를 시행하였으며, 스텐트-도관 근위 안착지점 부위인 대동맥궁부터 대동맥근부(sinotubular junction) 부위까지 진행된 역행성 대동맥 박리를 확인하여 응급 수술을 시행하였다(Fig. 1). 수술은 정

*연세대학교 의과대학, 세브란스 심장혈관병원, 심장혈관외과

Division of Cardiovascular Surgery, Severance Cardiovascular Hospital, Yonsei University College of Medicine, Yonsei University Health System
†본 증례는 대한흉부외과학회 제243차 서울경기 월례집담회에서 발표 되었음.

논문접수일 : 2010년 8월 9일, 논문수정일 : 2010년 9월 30일, 심사통과일 : 2010년 10월 7일

책임저자 : 윤영남 (120-752) 서울시 서대문구 신촌동 134, 연세의료원 심장혈관외과

(Tel) 02-2228-8487, (Fax) 02-313-2992, E-mail: ynyoun@yuhs.ac

본 논문의 저작권 및 전자매체의 지적소유권은 대한흉부외과학회에 있다.

© This is an open access article distributed under the terms of the Creative Commons Attribution Non-Commercial License (<http://creativecommons.org/licenses/by-nc/3.0>) which permits unrestricted non-commercial use, distribution, and reproduction in any medium, provided the original work is properly cited.

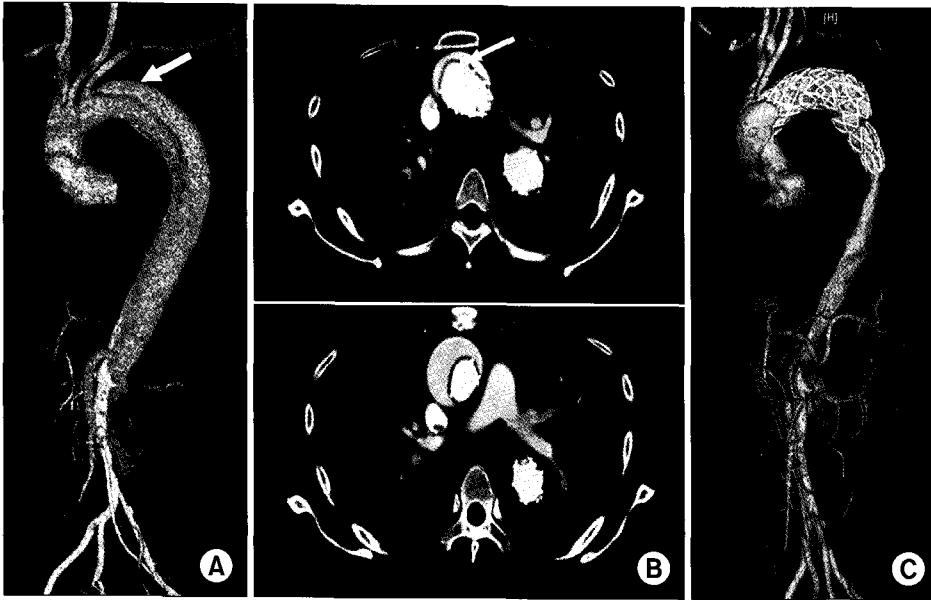


Fig. 1. (A) Initial three-dimensional (3-D) CT angiography. White arrow indicates stanford type B aortic dissection. (B) CT angiography after TEVAR. The transverse sections shows newly developed aortic dissection flap in ascending aorta and arch. Intimal tear caused by bare spring of stent-graft can be seen on upper picture (arrow). (C) 3-D CT angiography. TEVAR=Thoracic endovascular aortic repair.

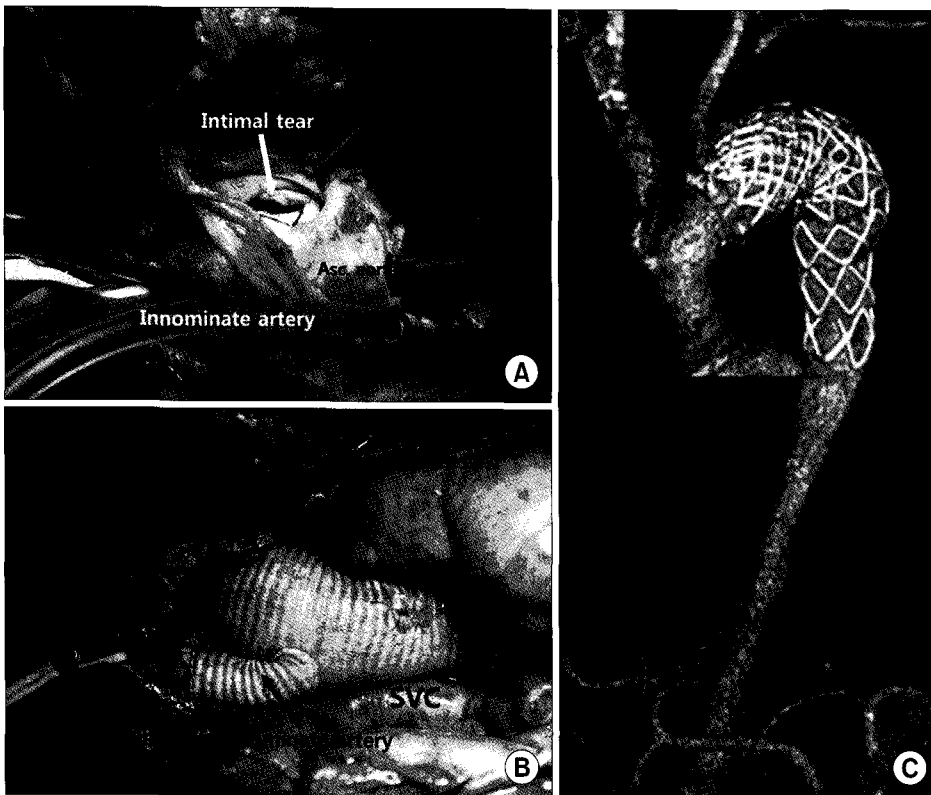


Fig. 2. (A) Operative view. Bare spring of stent-graft was protruded from intima of aortic arch (white arrow). Innominate artery was clamped for antegrade cerebral perfusion (black arrow). (B) Aortic arch and innominate artery were replaced with one branched 22×10 mm hema-shield graft. (C) Postoperative 3-D CT angiography. PA=Pulmonary artery; SVC=Superior vena cava; Asc=Ascending.

중흉골절개 시행 후 우측 액와 동맥에 8 mm 인조혈관 (Hemashield platinum [Boston Scientific Corp, Wayne, NJ]) 을 이용하여 동맥 캐놀라를 삽입 하였고 우심방에 단일 정맥도관을 삽입하여 심폐체외순환을 시행하였다. 심근보

호를 위하여 간헐적으로 순행성 저온 혈성 심마비액을 주입하였고, 순환정지 기간 중 뇌 보호를 위하여 직장 체온은 24.8도까지 하강시켰으며 순행성 뇌보호 방법을 사용하였다. 대동맥 절개 후 무명동맥과 좌측 총경동맥 기시

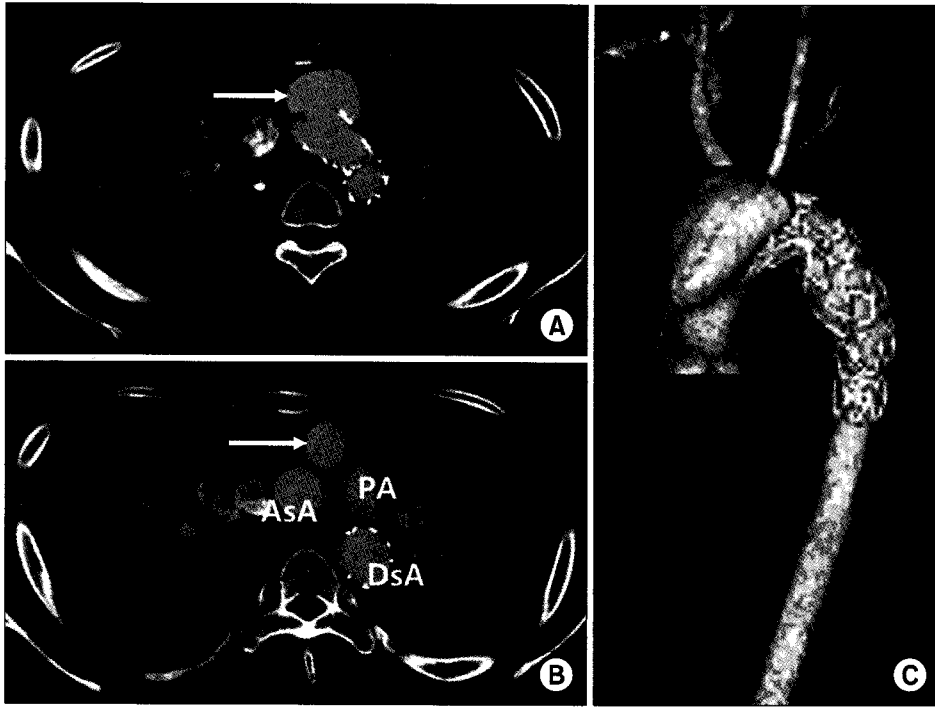


Fig. 3. (A, B) Preoperative CT angiography. The transverse view shows saccular aneurysm due to aortic dissection (white arrows) and the part of bare spring is placed in the aneurysmal sac. The maximal diameter of aneurysm was 48 mm. (C) 3-D CT angiography. AsA=Ascending aorta; PA=Pulmonary artery; DsA=Descending aorta.

부위의 대동맥궁 전면에서 스텐트-도관의 bare spring에 의한 내막 파열을 관찰할 수 있었다(Fig. 2). Bare spring의 일부를 절제한 후 결가지 인조혈관(one branched 22×10 mm graft, Hemashield platinum [Boston Scientific Corp, Wayne, NJ])을 사용하여 무명 동맥을 연결하고 상행 대동맥 및 대동맥궁 치환술을 시행 하였다. 인조혈관의 근위부와 원위부의 연결 부위를 보강시켜 주기 위하여 Teflon felt strip을 이용하였고, 특히 원위부는 하행 대동맥 내에 남아있는 스텐트-도관의 원위 이동(distal migration)을 막기 위해 문합부위 스텐트-도관의 bare spring 부위에 인조혈관의 원위부를 봉합하여 함께 고정 하였다(Fig. 2). 순행성 뇌보호상태의 체순환정지 시간은 42분, 총 체외순환시간은 176분이었고 대동맥 차단시간은 92분이었다. 수술 후 18시간 후 인공 호흡기를 이탈하였고 뇌경색, 급성 신부전등의 수술 후 합병증 없이 수술 후 11일째 퇴원 하였다. 현재 환자는 18개월째 외래에서 특이 합병증 없이 추적관찰 중이다.

증례 2

20세 남자 환자로 본원으로의 전원 6개월 전, 보행 중 교통사고로 타 대학병원 응급실에 내원하였다. 당시 골반 뼈 골절 및 하지의 다발성 골절, 의식 저하, 쇼크 등의 소견을 보여 흉복부 CT를 시행하였으며, 흉부 하행 대동맥

의 외상성 파열(traumatic aortic disruption) 소견을 보여 일반외과 전문의에 의해 좌측 총경동맥-좌측 쇄골하 동맥 우회술과 대동맥내 스텐트-도관 삽입술을 시행하는 하이브리드 술식을 받았다. 삽입 후 촬영한 CT 결과, 대동맥 파열의 치료는 양호하였으나, 대동맥궁에 역행성 대동맥 박리 소견이 관찰되었다. 당시 의료진은 일단 관찰하기로 하고, 강압제, 항생제 투여 및 기계환기 치료 등의 중환자실 치료를 시행하였다. 중환자실 치료 중 좌측 총경동맥-좌측 쇄골하 동맥 우회술 부위의 상처 감염이 발생하였으며, 생체 징후, 의식상태가 호전되어 병실 이동 후 상처 감염이 치료되지 않아 본원으로 전원되었다. 재시행한 CT 결과 대동맥궁 원위부 및 흉부대동맥 근위부에 걸쳐 혈관내 스텐트-도관이 삽입된 상태였고 이의 근위 안착지점에서 bare spring의 자극에 의한 대동맥궁에 내막파열로 소낭성 대동맥류(saccular aneurysm) 및 역행성 대동맥 박리가 있었으며, 좌측 총경동맥-좌측 쇄골하 동맥 우회도관 및 좌측 쇄골하동맥 근위부위의 폐쇄를 관찰할 수 있었다(Fig. 3). 좌측 총경동맥-좌측 쇄골하 동맥 우회술 감염부위의 균배양 검사에서 methicillin resistant staphylococcus aureus (MRSA)를 확인하고, vancomycin 정주를 시작하였다. 6주간의 항생제 치료를 시행하였으나 반응을 보이지 않고 균이 계속 동정되어, 전신 마취 하에 감염된 인조혈관을 제거 하였고 창상은 개방된 상태로 소독 및 세척을

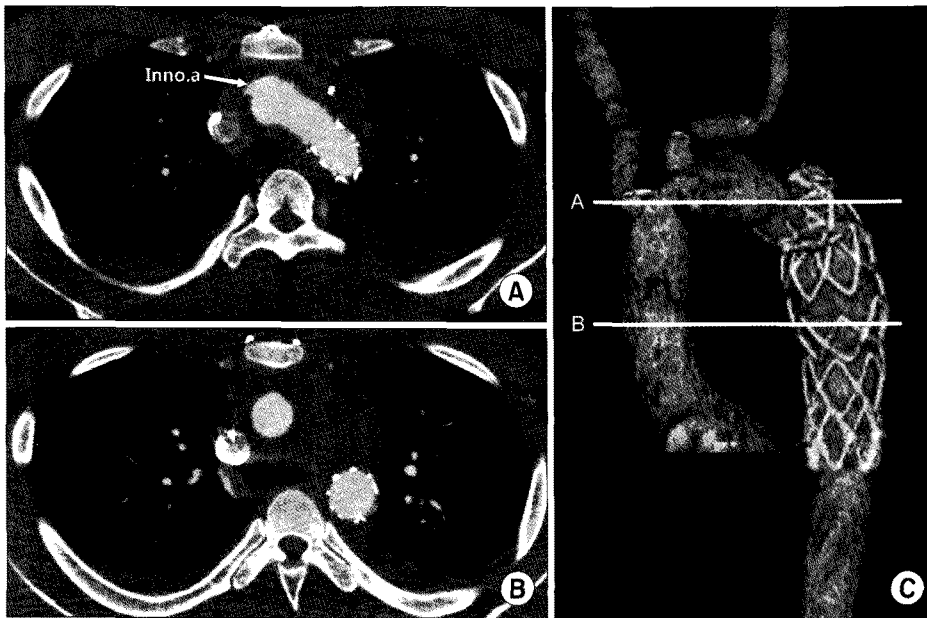


Fig. 4. (A, B) Postoperative CT angiography. The transverse section shows complete excision of aneurysm and dissection on aortic arch and ascending aorta. There is no size discrepancy between Hema-shield graft and descending aorta with stent-graft. (C) 3-D CT angiography. Inno.a=Innominate artery.

시행하였다. 3주 뒤 균이 음전된 후 인조혈관 제거 부위의 창상 부위 결손은 성형외과 협진을 통하여 피부판을 이용하여 상처를 봉합하였다. 상처봉합 후 체내 감염이 없음을 확인하고 입원 12주 후 역행성 대동맥 박리에 대한 수술을 진행하였다. 수술은 정중흉골절개 시행 후 상행 대동맥에 동맥 캐놀라를 삽입하였고 우심방에 단일 정맥 캐놀라를 삽입하여 심폐체외순환을 시행하였으며 심근보호를 위하여 간헐적으로 순행성 저온혈성심마비액을 주입하였다. 직장체온을 26.4도까지 하강시킨 후 심폐체외순환을 정지시킨 후 대동맥을 열어 무명동맥, 좌측 총경동맥에 직접 캐놀라를 삽입 및 관류 시키는 순행성 뇌보호법을 사용하였다. 대동맥 박리는 근위 상행 대동맥까지 확장되었으며, 좌측 총경동맥 기시부 직하방의 대동맥구 전면에서 bare spring에 의한 내막 파열을 관찰할 수 있었다. 좌측 총경동맥과 좌측 쇄골하동맥 사이까지의 대동맥구를 절개하였고 bare spring의 일부를 제거한 후 결가지 인조 혈관(four branched 20×10×8×8×10 mm graft, Hema-shield platinum [Boston Scientific Corp, Wayne, NJ])을 사용하여 원위 대동맥 문합을 시행하였다. 원위 문합 시 남아 있는 스텐트-도관의 bare spring 부위를 인조혈관의 원위부와 함께 고정 봉합 하였다. 무명동맥과 좌측 총경동맥을 10 mm, 8 mm 인조혈관에 각각 문합하고 동맥 캐놀라를 재삽관하여 체온을 상승시키면서 근위 상행 대동맥을 제거 및 근위 문합을 시행하고 수술을 마쳤다(Fig. 4). 순행성 뇌보호상태의 체순환정지 시간은 58분, 총 체외순환시

간은 194분이었고 대동맥 차단시간은 58분이었다. 환자는 수술 후 17시간 후 인공 호흡기로부터 이탈하였고 수술 후 10일째 퇴원 하였다. 현재 환자는 8개월 째 양호한 상태로 외래에서 추적관찰 중이다.

고 찰

흉부대동맥에 스텐트-도관 삽입하는 TEVAR를 시행 후 역행성 A형 대동맥 박리가 발생할 위험도는 약 2%에서 7%이며[1], 이러한 역행성 상행 대동맥 박리가 발생 한 경우 치료는 많은 경우에서 응급수술을 시행하게 되고 제한된 경우에서 혈압 조절 후 반복적인 검사를 시행 하는 등의 보존적 치료를 시행한 예들이 보고되나 어느 경우에서나 사망률은 30~40% 정도로 높은 것으로 알려져 있다 [2].

역행성 A형 대동맥 박리는 시술 과정 중 발생하는 wire나 sheath 조작 혹은 풍선(balloon) 확장으로 인한 내막 파열이 원인으로 알려져 있다. 많은 경우에서 혈관 내벽의 손상은 반경식(semi-rigid) 스텐트-도관 삽입 과정 중이나 삽입 후 심장 박동의 주기에 따른 반복적인 전-후 움직임(back-and-forth motion)이 원인이 되어 발생하는 혈관 내부의 손상이 원인이 된다고 알려져 있다[3]. 특히 대동맥의 직경보다 20% 이상 큰 크기의 스텐트-도관 삽입으로 인한 동맥 내부의 압력 증가는 흉부대동맥 스텐트-도관 삽입 후 발생하는 이러한 역행성 A형 대동맥박리의 잠재적 원

인으로 알려져 있다[2]. 이러한 새로운 내막 파열은 주로 스텐트-도관의 가장자리 부위에 발생하게 되며, 삽입 후 이러한 내막의 파열이나 박리가 발견되기까지의 시간은 삽입 직 후부터 시행 후 약 2개월까지 다양한 기간 중에 발생하는 것으로 알려져 있다[4]. 증례 1에서와 같이 다낭성 신질환 환자의 경우, 혈관 평활근 세포에서 발현되는 polycystin으로 인해 혈관의 탄력조직 생성이 저하되고, 이로 인해 혈관벽이 약해져 동맥 박리나 동맥류 등 혈관 관련 질환의 발생이 높은 것으로 보고되어 있다[5,6]. 이러한 질환군의 환자들에 있어서는 일차적 대동맥 병변이 발생할 때 전통적인 개방 수술법을 먼저 고려하고, 만일 스텐트-도관을 삽입할 수 밖에 없는 임상적인 상태의 경우에는 시술 시 삽입 sheath, 유도철사(guide wire) 등의 조작, 스텐트-도관의 크기의 선택에 신중을 기해야 한다.

역행성 대동맥 박리의 수술 시 스텐트-도관이 대동맥 내에 삽입되어 있는 경우, 그 부위를 완전히 개방하지 않고 혈관 내 거치상태에서 대동맥 밖으로 스텐트-도관을 제거하게 되면 스텐트-도관에 축적되어 존재하는 혈관벽 고정 철사가 대동맥으로부터 빠져 나오면서 다시 혈관 손상을 줄 가능성이 있으며, 위의 두 예의 환자에서와 같이 TEVAR에 의해 일차적으로 치료되었던 대동맥 박리나 대동맥 파열이 더 심화될 가능성이 있다. 만일 스텐트-도관을 안전하게 제거하기 위해서는 스텐트-도관이 거치되어 있는 대동맥 부위를 완전히 노출시킨 후 박리하면서 동시에 일차적 질환을 같이 치료하여야 하지만, 그렇게 하기 위해서는 수술 범위가 너무 커지면서 수술 위험률이 매우 높아질 가능성이 있다. 따라서 저자들은 일부 스텐트-도관을 남겨두고, 이때 발생할 수 있는 스텐트-도관의 원위 이동(distal migration)을 막기 위하여 인조혈관과의 원위부 봉합 시 남겨진 스텐트-도관의 bare spring 혹은 스텐트-도관 부위에 같이 고정 봉합하는 방법을 사용하였다.

본 증례들은 일차적 병변의 치료 방법의 결정, TEVAR 시술 및 치료 시, 흉부외과 전문의의 참여가 없었던 상태에서 처치가 진행되었으며, 심각한 합병증이 발생하여 시간이 경과 한 후에 재치료가 이루어졌다. 서양의 경우, 많은 기관에서 흉부외과 전문의가 대동맥 질환의 치료에 있어서 고식적 치료와 TEVAR 시술에 활발하게 참여하고 있는 바, 우리나라에서도 적절한 적응증의 선택, 안전한 시술 방법과 범위의 결정, 문제 발생시 신속한 대처 등을 위해서는 TEVAR의 계획 단계부터 시술 및 이후 추적 과정까지 흉부외과 전문의의 적극적인 참여가 필요하다고 생각된다.

참 고 문 헌

1. Neuhauser B, Czermak BV, Fish J, et al. *Type A dissection following endovascular thoracic aortic stent-graft repair.* J Endovasc Ther 2005;12:74-81.
2. Kpodonu J, Preventza O, Ramaiah VG, et al. *Retrograde type A dissection after endovascular stenting of the descending thoracic aorta: is the risk real?* Eur J Cardiothorac Surg 2008;33:1014-8.
3. Eggbrecht H, Thompson M, Rousseau H, et al. *Retrograde ascending aortic dissection during or after thoracic aortic stent graft placement: insight from the European registry on endovascular aortic repair complications.* Circulation 2009; 120(suppl 1):S276-81.
4. Fanelli F, Salvatori FM, Marcelli G, et al. *Type A aortic dissection developing during endovascular repair of an acute type B dissection.* J Endovasc Ther 2003;10:254-9.
5. Adeola T, Adeleye O, Potts JL, Faulkner M, Oso A. *Thoracic aortic dissection in a patient with autosomal dominant polycystic kidney disease.* J Natl Med Assoc 2001;93:282-7.
6. Qian QI, Li M, Cai Y, et al. *Analysis of the polycystins in aortic vascular smooth muscle cells.* J Am Soc Nephrol 2003;14:2280-7.

=국문 초록=

흉부대동맥 질환에서 대동맥 내에 스텐트-도관(stent-graft)을 삽입하는 흉부 혈관내 대동맥 성형술 (Thoracic endovascular aortic repair, TEVAR)은 최근 이의 적용이 점점 늘어나고 있는 추세이다. 하지만, 이 술식은 endoleak으로 인한 치료 실패, 시술 중 안착지점(landing zone)에서 발생하는 혈관벽의 손상으로 인한 역행성 대동맥박리 및 스텐트-도관 감염으로 인한 대동맥 파열 등의 심각한 합병증 발병의 위험성을 내재하고 있다. 저자들은 급성 하행 대동맥 박리 혹은 외상성 하행 대동맥 파열에서 적용된 TEVAR 후 발생한 2예의 역행성 대동맥 박리의 치료 경험을 문헌과 함께 보고하고자 한다.

- 중심 단어 : 1. 대동맥 박리
2. 혈관내 스텐트
3. 대동맥류 박리