

감염성 대동맥류에 혈관 내 스텐트 삽입 시행 후 발생한 대동맥-식도루

— 1예 보고 —

남진혜* · 박계현* · 유재석* · 이재항* · 임 청* · 전상훈*

Aorto-esophageal Fistula That Developed after Endovascular Stent-grafting of a Mycotic Aneurysm

— A case report —

Jinhae Nam, M.D.*, Kay-Hyun Park, M.D.*, Jae Suk Yoo, M.D.*,
Jae Hang Lee, M.D.*, Cheong Lim, M.D.*, Sanghoon Jheon, M.D.*

A 74-year-old woman presented at our hospital with hemoptysis. Three months ago, she had endovascular stent-grafting done by a general surgeon for a saccular thoracic aneurysm that was found accidentally following an episode of fever and chills. Despite a lasting fever after the procedure, she was discharged without further treatment and follow-up. She was subsequently admitted to the hospital for evaluation and several exams were performed. Chest CT scans and an esophagoscopy identified an aorto-esophageal fistula at the level of the aorta that was covered by a previous stent-graft. After extensive administration of antibiotics, surgery was done - esophagectomy, cervical esophago-gastrostomy and replacement of the thoracic aorta. She was later discharged uneventfully.

(Korean J Thorac Cardiovasc Surg 2010;43:781-784)

Key words: 1. Aneurysm
2. Endovascular stent
3. Aneurysm, Infected
4. Esophageal fistula
5. Thoracic endovascular aortic repair

증례

74세 여자 환자가 3개월 전 발열과 오한을 주소로 외부 병원 방문하여 흉부 대동맥류 진단 받고 본원 외과로 전원 되었다. 흉부 대동맥류는 소낭형이었으며(Fig. 1A) 발견 당시 발열, 오한, 근육통 등이 동반되었으나 외과에서

는 단순 대동맥류로 간주하고 발열의 근원을 찾기 위한 별도의 검사는 시행하지 않고 혈관 내 스텐트 삽입술(endovascular aneurysm repair, 37×200 mm S&G biotech, South Korea)을 시행하였다. 시술 5일 후까지 38도 이상의 발열과 백혈구 증가증, C 반응성 단백 증가 지속되었으나 스텐트 삽입으로 인한 이물질 반응(foreign body reaction)

*분당서울대학교병원 흉부외과

Department of Thoracic and Cardiovascular Surgery, Seoul National University Bundang Hospital

†본 논문은 대한흉부외과학회 제245차 서울경기 월례집담회에서 발표되었음.

논문접수일 : 2010년 5월 12일, 논문수정일 : 2010년 5월 24일, 심사통과일 : 2010년 6월 25일

책임저자 : 박계현 (463-707) 경기도 성남시 분당구 구미동 300번지, 분당서울대학교병원 흉부외과

(Tel) 031-787-7140, (Fax) 031-787-4050, E-mail: drkhpark@yahoo.co.kr

본 논문의 저작권 및 전자매체의 지적소유권은 대한흉부외과학회에 있다.

© This is an open access article distributed under the terms of the Creative Commons Attribution Non-Commercial License (<http://creativecommons.org/licenses/by-nc/3.0>) which permits unrestricted non-commercial use, distribution, and reproduction in any medium, provided the original work is properly cited.

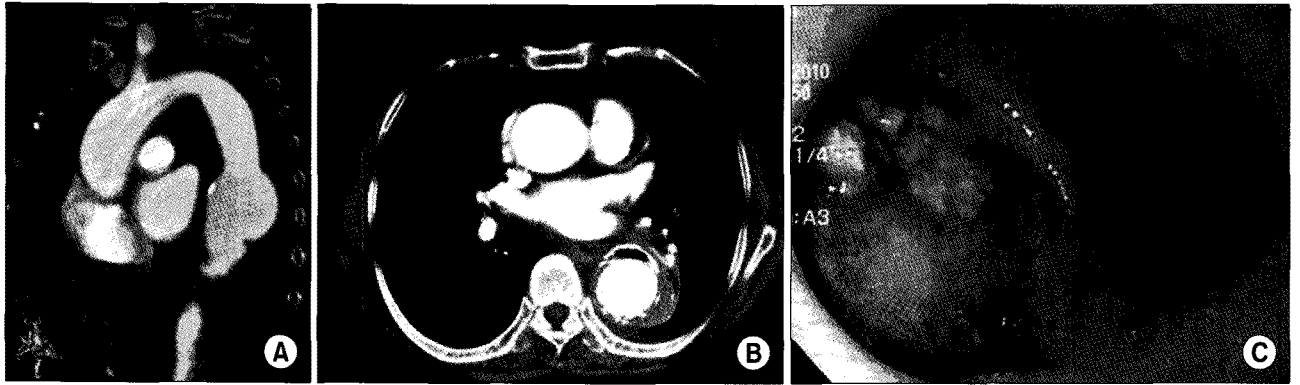


Fig. 1. (A) A chest computed tomography shows the saccular aneurysm at the descending thoracic aorta. (B) Exudative fluid collection and air-fluid level is observed around the stent graft. (C) Esophagogastroduodenoscopy shows an aortoesophageal fistula and the fabric of stent-graft through its opening.

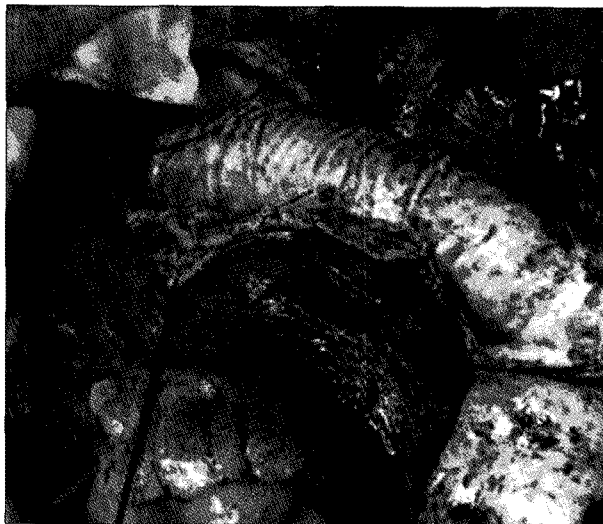

Fig. 2. A lot of purulent materials are shown on the surface of the stent-graft.

으로 간주하여 경과 관찰하였고 시술 7일째 C 반응성 단백은 13 mg/dL로 증가되어 있었으나 백혈구 수치가 8,300/mm²로 감소하고 발열이 없어 추가적인 영상 검사 및 항생제 처방 없이 퇴원하였다. 이후 별도의 추적 관찰 없이 지내던 중 내원 1일 전 400 cc 가량의 토혈을 주소로 다시 응급실로 내원하였다. 토혈 발생 후 시행한 식도내시경 검사에서 대동맥-식도루가 의심되는 소견으로 본원으로 전원 되었다. 내원 당시 혈압 185/72 mmHg, 맥박수 85회, 호흡수 20회, 체온 36.5°C의 활력 징후를 보였으며 신체 검진 상 호흡음은 정상적이었으며 심음은 규칙적이었고 심잡음은 청진되지 않았다. 혈액 검사에서 백혈구수

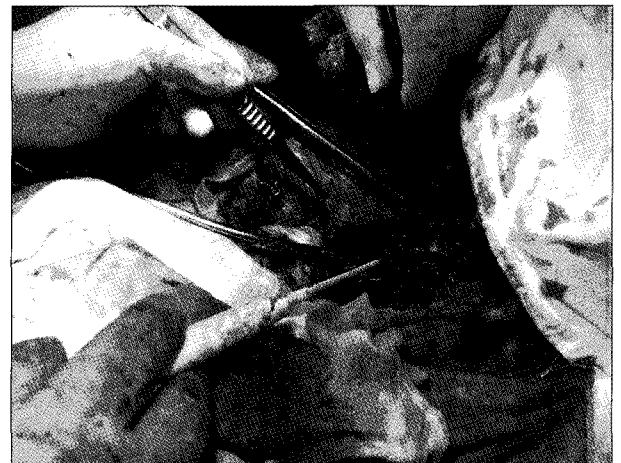

Fig. 3. The fistular opening to the esophagus is observed after removing the aneurysm.

가 12,460/mm²으로 경도로 증가되어 있었으며 C 반응성 단백 역시 4.5 mg/dL로 증가되어 있었고 빈혈 및 혈소판 감소 소견도 동반되어 있었다. 흉부 전산화 단층 촬영을 시행하였고 스텐트가 삽입된 흉부 대동맥 주변으로 활성 염증 반응이 있음을 시사하는 공기-액체층 및 삼출액 저류 소견이 관찰되었다(Fig. 1B). 이어서 응급 식도내시경 검사에서 식도-위 접합부 5 cm 상방에 대동맥-식도루가 발견되어(Fig. 1C) 기존의 대동맥류가 식도와 누공을 형성하면서 토혈이 발생한 것임을 확인할 수 있었다. 스텐트 삽입술 전, 후에 지속적인 발열, 오한 등의 증상이 있었던 점 및 토혈 후 시행한 검사들에서 감염을 시사하는 소견들이 있는 점을 통해 흉부 대동맥류는 감염성 대동맥류였

으며 스텐트 삽입술 후에도 별도의 항생제 치료가 동반되지 않으면서 감염이 지속되어 대동맥-식도루가 발생하였을 것이라는 추측이 가능하였다. 이에 즉시 경험적 항생제 투여를 시작한 후 대동맥-식도루에 대한 수술을 시행하였다. 수술은 전신 마취 하에 좌측 6번째 늑간을 통한 좌측 흉복부 절개를 통해 이루어졌다. 좌심방-대퇴 동맥 우회술을 통해 체외 순환기를 가동하였고 좌쇄골하 동맥 직하부 및 복강 동맥 직하부에 대동맥 겹자를 한 후 대동맥을 절개하여 감염된 스텐트를 적출하였다. 스텐트에는 농성 삼출물 및 염증성 괴사 조직들이 곳곳에 부착되어 있었다(Fig. 2). 대동맥류 내부에서 대동맥-식도루의 입구가 육안으로 잘 관찰되었으며, 스텐트의 직물(fabric)에 의해 압박되어 대량 출혈을 일으키지는 않은 것으로 생각되었다(Fig. 3). 하행대동맥과 함께 대동맥-식도루를 포함하여 식도를 절제하고 인조 혈관(22 mm Hemashield graft, Boston Scientific, Wayne, NJ)을 이용하여 하행 대동맥 치환술을 시행하였다. 좌쇄골하 동맥 직하부와 복강 동맥(celiac trunk) 직하부를 대동맥 겹자로 대동맥 교차 감자(aortic cross-clamping)하였으며 이미 혈관 내 스텐트를 삽입하였을 당시 늑간 동맥 혈류 차단이 있었음에도 별다른 후유증이 없었던 것을 감안하여 별도의 늑간 동맥 문합은 시행하지 않고 박리된 늑간 동맥들의 기시부를 절찰하여 폐쇄시켰다. 이후 식도 재건을 위해 위장 튜브를 흉골하로 위치시키고, 동시에 박리한 대망을 이용하여 인조 혈관의 근위부 쪽을 전반적으로 감싸 보강하여 식도 및 기도에서 분리하였다. 근위부 식도 및 위장은 목에서 문합하였다. 수술 후 1일째 환자는 별다른 문제없이 인공 호흡기를 이탈할 수 있었으며, 3일째에 일반병동으로 전동되었다. 술 후 6일째에는 수술 시 적출된 조직에서 칸디다(*C.albicans*)가 동정됨이 보고되어 항진균제(Fluconazole)를 추가적으로 투여하였으며 술 후 7일째부터 경구 식이를 진행하였다. 술 후 시행한 흉부 전산화 단층 촬영에서 액체 저류나 잔존 누공, 감염을 시사하는 소견은 관찰되지 않았으며 술 후 2주경까지 정도의 발열 및 백혈구 증가증이 지속되다가 호전되어 퇴원하였다.

고 찰

감염성 대동맥류는 감염에 의한 혈관벽의 파괴로 대동맥의 직경이 기존의 최소 1배에서 1.5배까지 비가역적으로 증가하는 질환이다. 감염성 대동맥류는 대동맥류의 1~1.8% 정도를 차지하는 드문 질환이나 대동맥 파열 등을

야기할 수 있는 매우 위험한 질환이다[1]. 발열, 근육통, 백혈구 증가증 등의 비특이적 증상이 발생할 수 있으며 대동맥 파열이나 근접 기관과의 누공 형성 및 누공을 통한 대동맥 출혈 등의 치명적인 합병증으로 발현하는 경우도 있어 이환율 및 사망률이 21~36%에 이른다[2]. 특히 대동맥 파열이 발생하였을 경우 6시간 내에 50% 이상이 사망하는 것으로 보고되기도 하였다. 위험 인자로는 감염성 심내막염, 패혈증, 정맥 주사 사용, 기존의 대동맥류, 대동맥 수술력, 면역 저하 등이 있다[3]. 원인균으로는 *Salmonella*, *S.aureus*, *Streptococcus* 등을 들 수 있으며 혈액 배양 및 조직 배양에서 음성인 경우도 25~40%에 달하는 것으로 알려져 있다[4,5]. 대부분의 경우에서 흉부 전산화 단층 촬영을 통해 진단이 가능한데 전형적으로 소낭형을 보이면서 흉부 대동맥류를 잘 침범하며 다발성으로 발견되는 경우도 비교적 흔하다[4]. 감염성 심내막염을 배제하기 위한 심초음파를 시행할 수 있으며 추가 대동맥류의 존재 여부를 확인하기 위해 대동맥 조영술을 시행하는 것도 도움이 될 수 있다[6].

외과적으로 감염 병소를 완전히 절제하고 절제된 부위를 재건한 후 재발을 막기 위해 원인 균주에 특이적인 장기적 항생제 치료를 병행하는 것이 감염성 대동맥 치료의 기본 치료 방침이었다[7]. 그러나 감염성 대동맥류 환자의 대부분이 고령이며 동반 질환이 있는 경우가 많아 대동맥 수술로 인한 수술 관련 합병증 발생률 및 사망률이 40% 정도로 높게 보고되어 있다[2,8]. 이에 따라 최근 혈관 내 스텐트 삽입술로 외과적 수술을 대체하는 경우가 증가하고 있으며 이에 대한 연구도 활발하게 진행 중에 있다. 스텐트 삽입술 후 단기적 추적 관찰 결과 수술적 치료에 비해 사망률은 낮게 보고되었다[5]. 그러나 혈관 내 스텐트 삽입술은 감염된 대동맥류를 근치적으로 절제할 수 없다는 단점이 있어 감염성 질환의 치료 원칙인 병소의 완전한 제거가 이루어 지지 않으므로 잔존하는 감염성 병소에 의해 장기적으로 대동맥 식도루, 대동맥 기관지루 등을 형성하거나 대동맥 파열 등의 치명적인 합병증이 발생할 수 있는 것이 보고되었으며 감염이 파급되면서 종격동염이나 패혈증 등을 유발한 증례가 보고되기도 하였다. 따라서 스텐트 삽입술을 통한 감염성 대동맥류의 치료에 대한 장기적인 결과에 대해서는 좀 더 연구가 필요할 것으로 생각된다. 어떠한 경우든지 장기간의 원인균 특이적인 항생제 치료가 밀받침되어야 할 것이며 특히 혈관 내 스텐트 삽입술을 시행하였을 경우에는 잔존 감염 병소에 대한 정기적인 추적 관찰을 통해 장기적으로 발생할 수 있

는 치명적인 합병증을 예방할 수 있어야 할 것으로 생각된다.

혈관 내 스텐트 삽입술이 안전성 및 간편성을 이유로 수술적 치료를 대체하는 경우가 증가하고 있는 상황에서 정확한 병의 진단 및 병리에 대한 고찰 없이 스텐트 삽입술을 시행하고 시술 후에도 불완전한 치료 및 추적 관찰로 치명적인 결과를 초래할 수 있었던 증례를 체험하였기에 감염성 대동맥류의 치료에서 정확한 진단 및 동반된 항생제 치료와 추적관찰의 중요성을 강조하고자 문헌고찰과 함께 보고하는 바이다.

참 고 문 헌

1. Corso JE, Kasirajan K, Milner R. *Endovascular management of ruptured, mycotic abdominal aortic aneurysm*. Am Surg 2005;71:515-7.
2. Muller BT, Wegener OR, Grabitz K, Pillny M, Thomas L, Sandmann W. *Mycotic aneurysms of the thoracic and abdominal aorta and iliac arteries: experience with anatomic and extra-anatomic repair in 33 cases*. J Vasc Surg 2001;3:106-13.
3. Aziz S, McWilliams R, Rashid A, Gosney JR, Harris PL, Satbles RH. *Late aortic rupture due to stent margin pseudoaneurysm formation complicating endovascular stent graft repair of a thoracic aortic mycotic aneurysm*. EGVES Extra 2006;12:30-4.
4. Kpodonu J, Williams JP, Ramaiah VG, Diethrich EB. *Endovascular management of a descending thoracic mycotic aneurysm: mid-term follow-up*. Eur J Cardiothorac Surg 2007;32:178-9.
5. Kan CD, Lee HL, Yang YJ. *Outcome after endovascular stent graft treatment for mycotic aortic aneurysm: a systematic review*. J Vasc Surg 2007;46:906-12.
6. Malouf JF, Chandrasekaran K, Orszulak TA. *Mycotic aneurysms of the thoracic aorta: a diagnostic challenge*. Am J Med 2003;115:489-96.
7. Cho CW, Kim JC, Ku BI, et al. *Ruptured aneurysm of descending thoracic aorta due to Salmonella arteritis*. Korean J Thorac Cardiovasc Surg 1997;30:103-7.
8. Luo CY, Ko WC, Kan CD, Lin PY, Yang YJ. *In situ reconstruction of septic aortic pseudoaneurysm due to Salmonella or Streptococcus microbial aortitis: long-term follow-up*. J Vasc Surg 2003;38:975-82.

=국문 초록=

74세 여자 환자가 3개월 전 발열, 오한이 있어 시행한 검사에서 우연히 소낭형 흉부 대동맥류가 발견되어 외과에서 대동맥 내 스텐트 삽입술을 시행 받았다. 시술 후 발열, 오한이 지속되었으나 별도의 항생제 치료 및 추적 관찰 없이 지내던 중 토혈이 발생하여 응급실로 내원하였다. 흉부 전산화 단층 촬영과 식도내시경 검사에서 스텐트가 삽입된 대동맥류 주변으로 공기-액체층 및 삼출물 저류 소견과 대동맥-식도루가 발견되어 감염성 대동맥류와 이에 합병된 대동맥-식도루가 강력히 의심되었다. 이에 토혈에 대한 보존적 치료와 감염에 대한 경험적 항생제 치료 후 수술을 시행하였다. 수술은 기존의 스텐트를 제거하고 흉복부 대동맥 치환술을 시행하였으며, 식도는 질제 후 경부 식도-위 문합술로 재건하였다. 술 후 1일째 별다른 문제 없이 인공 호흡기를 이탈하였고, 2일째 일반 병실로 전동되었다. 감염성 대동맥류가 의심되는 환자에서 혈관 내 스텐트 삽입술 시행 후 발생한 치명적인 합병증인 대동맥-식도루에 대하여 성공적인 수술적 치료를 경험하였기에 보고하고자 한다.

- 중심 단어 : 1. 동맥류
2. 혈관 내 스텐트
3. 감염성 동맥류
4. 식도루
5. 흉부 대동맥 내 스텐트 삽입술