

# 흉벽의 용기피부섬유육종의 수술적 치료

조현민\* · 김영진\* · 이태연\* · 이찬규\* · 석준필\* · 이용해\*\*

## Surgical Treatment of Dermatofibrosarcoma Protuberans of the Chest Wall

Hyun-Min Cho, M.D.\*, Young-Jin Kim, M.D.\*, Taeyeon Lee, M.D.\*,  
Chan-Kyu Lee, M.D.\*, Junepill Seok, M.D.\*, Yong Hae Lee, M.D.\*\*

A 77-year-old man presented with a huge protruding mass on the left anterior chest wall. The tumor was resected and diagnosed as dermatofibrosarcoma protuberans (DFSP). DFSP is an uncommon, intermediate-grade mesenchymal cutaneous tumor which extends deep into subcutaneous tissue and may invade through the fascial planes and into muscle but rarely metastasize. Histologically, DFSP is composed of spindle cells arranged in an irregularly whorled or storiform pattern. The histological diagnosis can be confirmed with immunohistochemical staining for CD34. We report a case of DFSP. The tumor was completely excised and the chest wall was reconstructed using latissimus dorsi muscle flap and skin graft.

(Korean J Thorac Cardiovasc Surg 2010;43:790-792)

**Key words:** 1. Chest wall  
2. Neoplasm

### 증례

77세 남자 환자가 내원 약 7년 전부터 발생하여 크기가 증가하는 좌측 흉부 종괴를 주소로 내원하였다. 과거력 상 2000년에 직장암을 진단 받고 수술 받았다. 이학적 검사상 전신 상태는 양호하였고 활력징후는 안정적이었다. 좌측 전흉부에 10×8 cm 크기의 돌출된 종괴가 관찰되었고 종괴의 표면은 황색의 냄새가 나는 삼출액을 동반하였으며 중심부 괴사소견이 관찰되었다(Fig. 1). 흉부 전산화 단층촬영 결과 중심부 괴사와 혈관음영이 동반된 흉부의 거대한 종괴 음영이 관찰되었으며 양전자 단층영상촬영 결과 FDG 섭취증가 소견을 보이는 흉부의 거대한 종괴로

다른 조직과의 경계가 뚜렷하게 관찰되었다. 수술은 전신 마취 하에 양와위(supine) 자세로 종양절제술을 시행하였다. 종양으로 침범된 좌측 전흉벽의 피부, 피하지방, 대흉근을 포함한 광범위 절제술을 시행하였고 동결절편 검사로 종양 절제면에 종양세포의 침윤이 없는 것을 확인하였다. 종양 절제로 생긴 흉벽 결손을 재건하기 위하여 우측 측와위(Right Lateral Decubitus) 자세로 바꾸고 광배근 피판 성형술(latissimus dorsi flap)과 좌측 대퇴부 피부로 피부 이식술을 하였다(Fig. 2).

제거된 종양의 조직학적 소견은 방추세포의 나선형 배열과 CD34 특수검색에 양성소견을 보이는 용기 피부 섬유육종으로 진단 되었다(Fig. 3).

\*건양대학교병원 흉부외과

Department of Thoracic and Cardiovascular Surgery, Konyang University Hospital

\*\*건양대학교병원 성형외과

Department of Plastic Surgery, Konyang University Hospital

논문접수일 : 2010년 9월 30일, 논문수정일 : 2010년 10월 21일, 심사통과일 : 2010년 11월 15일

책임저자 : 김영진 (302-718) 대전광역시 서구 가수원동 685, 건양대학교병원 흉부외과

(Tel) 042-600-9150, (Fax) 042-600-9092, E-mail: kyjcs@kyuh.co.kr

본 논문의 저작권 및 전자매체의 지적소유권은 대한흉부외과학회에 있다.

© This is an open access article distributed under the terms of the Creative Commons Attribution Non-Commercial License (<http://creativecommons.org/licenses/by-nc/3.0>) which permits unrestricted non-commercial use, distribution, and reproduction in any medium, provided the original work is properly cited.

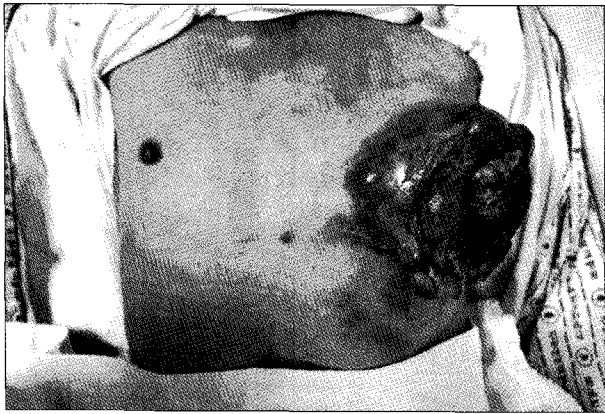


Fig. 1. Huge protruding mass on the Left anterior chest wall.

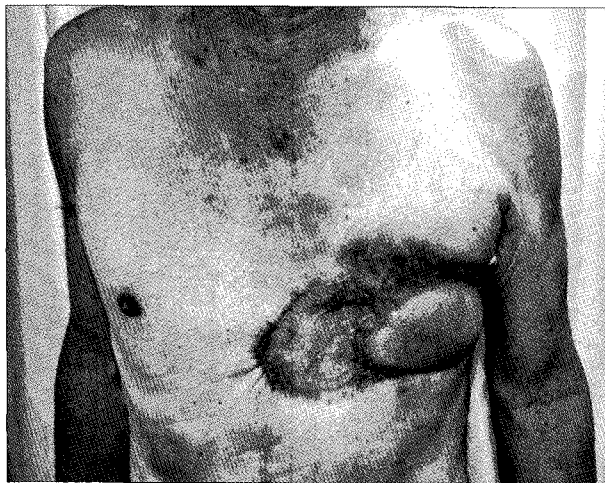

Fig. 2. Patient status 6 months after operation.

### 고 찰

용기피부섬유육종은 피부의 중간엽 종양으로 연조직 육종의 2~4% 미만을 차지한다[1,2]. 호발 연령은 평균 36세로 30대와 50대 사이에서 주로 발생된다고 보고되어 있다[3]. 신체의 거의 모든 부위에서 발생하며 두경부에서 15%, 사지에서 35% 그리고 체부에서 50%정도가 발생한다[1]. 병변은 진피에서 기원하여 천천히 성장하며 국소적으로 높은 재발을 보이고 피하조직 및 근육층까지 침범하기도 한다. 조직학적으로 단형성방추세포(monomorphic spindle cell)의 나선형 배열이 특징적인 진단 기준이 된다[4]. 또한 CD34의 면역 조직 화학 특수 염색에서 양성 소견을 보인다. 임상 증상은 통증이 없는 불규칙한 모양의 종양 성장이나 진행되면 통증과 종양의 궤양, 괴사가 수반된다. 원격 전이는 보고는 있으나 1% 이하로 드문 것으

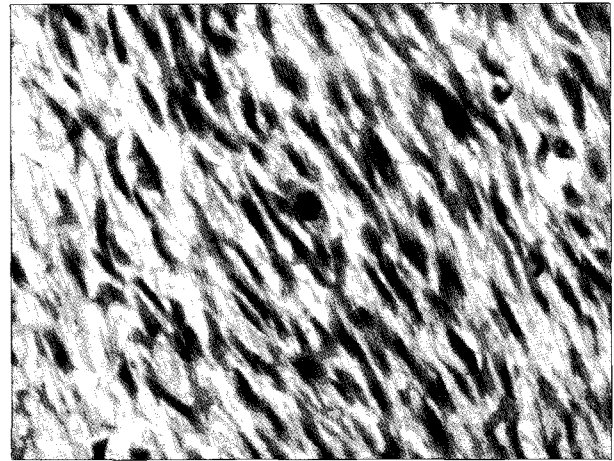


Fig. 3. Microscopic findings, irregular strands of spindle cells with monomorphic nuclear pattern (H&E stain, x400).

로 보고 되어 있다. 감별 진단으로 초기에는 피부 섬유종(dermatofibroma)과 켈로이드(keloid), 병변이 진행된 경우에는 피부섬유육종(dermatofibrosarcoma)과 구별해야 한다[4]. 특히 면역 조직 화학 특수 염색인 CD34는 피부 섬유종이나 섬유성 조직구증(fibrous histiocytoma)의 감별 진단에 도움이 된다[5]. 치료 목표는 외과적 완전 절제이고 조직학적으로 적절한 자유연(free margin)을 가진 광범위 절제술이 주된 치료이다. 보고에 따라 종양의 크기와 절제된 자유연에 따른 재발과의 관계는 통계학적 연관이 없다는 연구 결과가 발표되어 있지만[3], 자유연이 1.5 cm에서 3 cm 정도 되어야 국소적인 재발이 적다고 보고 되어 있다[2,4]. 확대절제술의 경우 외과적 절흔부위를 덮기 위해 부분층 피부이식이 적용되기도 한다[2]. 본 예에서는 광배근을 이용한 피부 성형술(latissimus dorsi flap)과 좌측 대퇴부 피부이식을 통한 흉벽 재건술을 시행하였다. 화학 요법은 효과가 적고 방사선 치료는 수술 후 절제 부위에 종양 세포가 남아있는 경우 병합 요법으로서 제한된 역할을 한다[6]. 국소 재발률은 보고자에 따라 0~60%[7,8]로 큰 차이를 보이거나 대개 2.4%에서 8.3%로 보고하고 있으며 재발한 환자에서 약 반수는 외과적 절제술 후 2년 이내에, 80%는 3년 이내에 발생하지만 만기재발이 발생하는 경우도 보고되었다[7,8]. 본 예에서는 1년 추적관찰 결과 재발의 증거는 관찰되지 않았다. 예후는 10년 생존율이 85~100%로 비교적 좋은 것으로 보고 되고 있다[1,2,4,8]. 저자들은 흉벽에서 발생한 비교적 드문 질환인 용기피부섬유육종 1예를 수술적 치험하였기에 문헌고찰과 함께 보고하는 바이다.

참 고 문 헌

1. Mendenhall WM, Zlotecki RA, Scarborough MT. *Dermatofibrosarcoma protuberans*. *Cancer* 2004;101:2530-8.
2. Ten SH, Suurmeijer A, Pras E, Van Ginkel RJ, Hoekstra HJ. *Dermatofibrosarcoma protuberans: recurrence is related to the adequacy of surgical margins*. *Eur J Surgical Oncology* 2010;36:89-94.
3. Ah-Weng A, Marsden JR, Sanders DSA, Waters R. *Dermatofibrosarcoma protuberans treated by micrographic surgery*. *Br J Cancer* 2002;87:1386-9.
4. Kodric M, Padovese V, Stankovic R, et al. *Recurrent dermatofibrosarcoma protuberans treated with Mohs micrographic surgery*. *Acta Dermatovenerol* 2000;94:1-6.
5. Kutzner H. *Expression of the human progenitor cell antigen CD34 (HPCA-1) distinguishes dermatofibrosarcoma protuberans from fibrous histiocytoma in formalin-fixed, paraffin-embedded tissue*. *J Am Acad Dermatol* 1993;28:613-7.
6. Suit H, Spiro I, Mankin HJ, Efid J. *Radiation in the management of patient with dermatofibrosarcoma protuberans*. *J Clin Oncol* 1996;14:2365-9.
7. Lindner NJ, Scarborough MT, Powell GJ, et al. *Revision surgery in dermatofibrosarcoma protuberans of the trunk and extremities*. *Eur J Surg Oncol* 1999;25:392-7.
8. Bowne WB, Antonescu CR, Leung DH, et al. *Dermatofibrosarcoma protuberans: a clinicopathologic analysis of patients treated and followed at a single institution*. *Cancer* 2000;88:2711-20.

=국문 초록=

77세 남자 환자가 좌측 전흉벽의 거대한 종괴를 주소로 내원하였으며 수술적 제거 후 용기피부섬유육종으로 진단되었다. 용기피부섬유육종은 피부의 중간엽 종양으로 연조직 육종의 2% 미만을 차지하며 병변은 진피에서 기원하여 피하조직까지 침범 할 수 있는 종양이다. 조직학적으로 방추세포의 나선형 배열이 특징적이며 CD34의 면역조직 화학 특수 염색에서 양성소견을 보인다. 저자들은 광범위 절제술과 전층피부이식을 통한 흉부재건술로 거대한 흉부 용기피부섬유육종을 성공적으로 절제하였기에 보고하는 바이다.

중심 단어 : 1. 흉벽  
2. 종양